This is a digital copy of a book that was preserved for generations on library shelves before it was carefully scanned by Google as part of a project to make the world's books discoverable online.

It has survived long enough for the copyright to expire and the book to enter the public domain. A public domain book is one that was never subject to copyright or whose legal copyright term has expired. Whether a book is in the public domain may vary country to country. Public domain books are our gateways to the past, representing a wealth of history, culture and knowledge that's often difficult to discover.

Marks, notations and other marginalia present in the original volume will appear in this file - a reminder of this book's long journey from the publisher to a library and finally to you.

**Usage guidelines**

Google is proud to partner with libraries to digitize public domain materials and make them widely accessible. Public domain books belong to the public and we are merely their custodians. Nevertheless, this work is expensive, so in order to keep providing this resource, we have taken steps to prevent abuse by commercial parties, including placing technical restrictions on automated querying.

We also ask that you:

+ *Make non-commercial use of the files* We designed Google Book Search for use by individuals, and we request that you use these files for personal, non-commercial purposes.

+ *Refrain from automated querying* Do not send automated queries of any sort to Google's system: If you are conducting research on machine translation, optical character recognition or other areas where access to a large amount of text is helpful, please contact us. We encourage the use of public domain materials for these purposes and may be able to help.

+ *Maintain attribution* The Google "watermark" you see on each file is essential for informing people about this project and helping them find additional materials through Google Book Search. Please do not remove it.

+ *Keep it legal* Whatever your use, remember that you are responsible for ensuring that what you are doing is legal. Do not assume that just because we believe a book is in the public domain for users in the United States, that the work is also in the public domain for users in other countries. Whether a book is still in copyright varies from country to country, and we can't offer guidance on whether any specific use of any specific book is allowed. Please do not assume that a book's appearance in Google Book Search means it can be used in any manner anywhere in the world. Copyright infringement liability can be quite severe.

**About Google Book Search**

Google's mission is to organize the world's information and to make it universally accessible and useful. Google Book Search helps readers discover the world's books while helping authors and publishers reach new audiences. You can search through the full text of this book on the web at `http://books.google.com/`

**Über dieses Buch**

Dies ist ein digitales Exemplar eines Buches, das seit Generationen in den Regalen der Bibliotheken aufbewahrt wurde, bevor es von Google im Rahmen eines Projekts, mit dem die Bücher dieser Welt online verfügbar gemacht werden sollen, sorgfältig gescannt wurde.

Das Buch hat das Urheberrecht überdauert und kann nun öffentlich zugänglich gemacht werden. Ein öffentlich zugängliches Buch ist ein Buch, das niemals Urheberrechten unterlag oder bei dem die Schutzfrist des Urheberrechts abgelaufen ist. Ob ein Buch öffentlich zugänglich ist, kann von Land zu Land unterschiedlich sein. Öffentlich zugängliche Bücher sind unser Tor zur Vergangenheit und stellen ein geschichtliches, kulturelles und wissenschaftliches Vermögen dar, das häufig nur schwierig zu entdecken ist.

Gebrauchsspuren, Anmerkungen und andere Randbemerkungen, die im Originalband enthalten sind, finden sich auch in dieser Datei – eine Erinnerung an die lange Reise, die das Buch vom Verleger zu einer Bibliothek und weiter zu Ihnen hinter sich gebracht hat.

**Nutzungsrichtlinien**

Google ist stolz, mit Bibliotheken in partnerschaftlicher Zusammenarbeit öffentlich zugängliches Material zu digitalisieren und einer breiten Masse zugänglich zu machen. Öffentlich zugängliche Bücher gehören der Öffentlichkeit, und wir sind nur ihre Hüter. Nichtsdestotrotz ist diese Arbeit kostspielig. Um diese Ressource weiterhin zur Verfügung stellen zu können, haben wir Schritte unternommen, um den Missbrauch durch kommerzielle Parteien zu verhindern. Dazu gehören technische Einschränkungen für automatisierte Abfragen.

Wir bitten Sie um Einhaltung folgender Richtlinien:

+ *Nutzung der Dateien zu nichtkommerziellen Zwecken* Wir haben Google Buchsuche für Endanwender konzipiert und möchten, dass Sie diese Dateien nur für persönliche, nichtkommerzielle Zwecke verwenden.

+ *Keine automatisierten Abfragen* Senden Sie keine automatisierten Abfragen irgendwelcher Art an das Google-System. Wenn Sie Recherchen über maschinelle Übersetzung, optische Zeichenerkennung oder andere Bereiche durchführen, in denen der Zugang zu Text in großen Mengen nützlich ist, wenden Sie sich bitte an uns. Wir fördern die Nutzung des öffentlich zugänglichen Materials für diese Zwecke und können Ihnen unter Umständen helfen.

+ *Beibehaltung von Google-Markenelementen* Das "Wasserzeichen" von Google, das Sie in jeder Datei finden, ist wichtig zur Information über dieses Projekt und hilft den Anwendern weiteres Material über Google Buchsuche zu finden. Bitte entfernen Sie das Wasserzeichen nicht.

+ *Bewegen Sie sich innerhalb der Legalität* Unabhängig von Ihrem Verwendungszweck müssen Sie sich Ihrer Verantwortung bewusst sein, sicherzustellen, dass Ihre Nutzung legal ist. Gehen Sie nicht davon aus, dass ein Buch, das nach unserem Dafürhalten für Nutzer in den USA öffentlich zugänglich ist, auch für Nutzer in anderen Ländern öffentlich zugänglich ist. Ob ein Buch noch dem Urheberrecht unterliegt, ist von Land zu Land verschieden. Wir können keine Beratung leisten, ob eine bestimmte Nutzung eines bestimmten Buches gesetzlich zulässig ist. Gehen Sie nicht davon aus, dass das Erscheinen eines Buchs in Google Buchsuche bedeutet, dass es in jeder Form und überall auf der Welt verwendet werden kann. Eine Urheberrechtsverletzung kann schwerwiegende Folgen haben.

**Über Google Buchsuche**

Das Ziel von Google besteht darin, die weltweiten Informationen zu organisieren und allgemein nutzbar und zugänglich zu machen. Google Buchsuche hilft Lesern dabei, die Bücher dieser Welt zu entdecken, und unterstützt Autoren und Verleger dabei, neue Zielgruppen zu erreichen. Den gesamten Buchtext können Sie im Internet unter `http://books.google.com` durchsuchen.

Harvard University

Library of
The Medical School
and
The School of Public Health

Henry F. Sears, M.D.

# Archiv

für

# pathologische Anatomie und Physiologie

und für

# klinische Medicin.

---

Herausgegeben

von

**Rudolf Virchow.**

---

*Band 166.*

Folge XVI. Band VI.

Mit 18 Tafeln und 11 Text-Abbildungen.

Berlin,

Druck und Verlag von Georg Reimer.

1901.

HARVARD UNIVERSITY
SCHOOL OF MEDICINE AND PUBLIC HEALTH
LIBRARY
41

16 Plates

# Inhalt des 166. Bandes.

## Erstes Heft (11. October).


Seite

I. Beitrag zur Kenntniss der Chondrodystrophia foetalis. (Aus dem Kgl. Patholog.-anatom. Universitäts-Institut zu Königsberg i. Pr. Director: Geh. Rath Prof. Dr. Neumann.) Von Dr. Benno Collmann, früherem Volontär-Assistenten des Instituts. (Hierzu Taf. I) . . . . . 1

II. Ueber Knochenbildung in verkalkten endocarditischen und endarteriitischen Heerden. (Aus dem Patholog. Institut in Strassburg. Professor von Recklinghausen.) Von Paul Rohmer, approb. Arzt, Strassburg i. E. (Mit 3 Text-Abbildungen) . . . . . 13

III. Ueber die Herkunft und Bedeutung der in den sog. Naevi der Haut vorkommenden Zellhaufen. (Aus dem Pathologischen Institut zu Göttingen.) Von Max Abesser, cand. med. (Hierzu Taf. II) . . . . . 40

IV. Experimentell bei Hunden erzeugte Dysenterie. Von Dr. H. F. Harris, Professor der Pathologie und Bakteriologie am Atlanta College of Physicans and Surgeons in Atlanta (Georgia), U. S. A. Uebersetzt von Dr. C. Davidsohn, Berlin 67

V. Experimentelle Beiträge zur Lehre vom Harngift. (Aus dem Physiologischen Institut der Universität Berlin.) Von Privatdocent Dr. Albu . . . . . 77

VI. Zur experimentellen Erzeugung von Oedemen und Hydropsien. (Aus dem Physiologischen Institut der Universität Berlin.) Von Privatdocent Dr. Albu . . . . . 87

VII. Studien über das primär multipel auftretende Lymphosarcom der Knochen. (Aus dem Pathologisch-anatomischen Institut der Universität Basel.) Von Dr. Emil Wieland in Basel. (Hierzu Tafel III-V und 6 Text-Abbildungen) . . . . . 103

VIII. Ueber eine aus Lutein-Gewebe bestehende Neubildung in dem Ovarium eines Kalbes. Von Dr. Leo Loeb in Chicago. (Hierzu Tafel VI u. VII) . . . . . 157

IX. Ein Beitrag zur Beurtheilung der Malaria-Recidive und ihrer Behandlung. Von Max Glogner, Berlin. (Hierzu Taf. VIII mit 5 Curven) . . . . . 171

X. Rachitis foetalis, Phokomelie und Chondrodystrophia. Von Rud. Virchow . . . . . 192


## Zweites Heft (9. November).


XI. Ueber die Entstehung der Blutplättchen. (Aus dem städtischen Krankenhause in Moabit. Abtheilung des Herrn Prof. Goldscheider.) Von Dr. Hans Hirschfeld. (Hierzu Taf. IX) 195

XII. Ueber die Staphylokokken-Pyämie. (Experimentelle Untersuchungen aus dem Institut für Pathologie und chirurgische Klinik in Neapel. Prof. D'Antona.) Von Dr. G. Muscatello und Dr. J. Ottaviano . . . . . 212

Seite

XIII. Beiträge zur pathologischen Histologie der Ovarien, mit besonderer Berücksichtigung der Ovarial-Cysten. (Aus dem Pathologischen Institut zu Berlin.) Von Dr. Bruno Wolff II, Berlin. (Hierzu Taf. X) . . . . . 256

XIV. Ueber scheinbare metaplastische Veränderungen an Epithelien der Uterus-Drüsen. (Aus dem Pathologischen Institut der Universität Zürich.) Von Dr. Erich Meyer, I. Assistenten am Pathologischen Institut in Zürich. (Hierzu Taf. XI) . . . . 276

XV. Beiträge zur Lehre von den Geschwülsten im 4. Ventrikel. (Aus dem Pathologischen Institut der Universität in Berlin.) Von Walter Cimbal, Arzt. (Hierzu Taf. XII) . . . . . 289

XVI. Ueber die Heilungs-Vorgänge bei disseminirten infectiösen Nephritiden, insbesondere bei der Pyelonephritis ascendens. (Aus dem Pathologischen Institut zu Breslau.) Von Cand. med. Otto Brucauff. (Von der medicinischen Fakultät zu Breslau preisgekrönt.) . . . . . 317

XVII. Kleinere Mittheilungen. Beiträge zur Kenntniss des Schwefelstoffwechsels beim Menschen. Von Dr. L. Spiegel, Assistenten am pharmakologischen Institut der Universität in Berlin . . 364

## Drittes Heft (6. December).

XVIII. Die Schilddrüse bei Infections-Krankheiten. (Aus der Patholog.-anatom. Anstalt des Krankenhauses im Friedrichshain zu Berlin. Prosector: Prof. v. Hansemann.) Von Dr. Sadaichi Kashiwamura aus Japan . . . . . 373

XIX. Ein ungewöhnlicher Fall von angeborener Missbildung des Herzens. Von Dr. J. Meinertz, Volontär-Assistenten am Pathologischen Institut zu Berlin. (Hierzu Taf. XIII) . . . 385

XX. Ueber Nieren-Veränderungen bei Ausfall der Schilddrüsen-Thätigkeit (Nephritis interstitialis auto-intoxicatoria). Von F. Blum, Frankfurt a. M. (Hierzu Taf. XIV u. XV) . . . . 403

XXI. Wie verhalten sich die Unna'schen Plasmazellen zu Lymphocyten? (Aus Dr. Unna's Dermatologicum zu Hamburg.) Von Dr. A. Pappenheim. (Hierzu Taf. XVI) . . . . . 424

XXII. Die Veränderungen der weichen Hirnhaut bei acuten Infections-Krankheiten. (Aus dem Pathologischen Institut zu Berlin.) Von Dr. Sawada aus Japan . . . . . 485

XXIII. Ein Fall eines solid thrombirten Dilatations-Aneurysma des Ductus arteriosus Botalli. Mit einer Erwiderung an Herrn Scharfe in Halle. Von Dr. med. H. Roeder, Assistenzarzt am Kaiser und Kaiserin Friedrich-Kinderkrankenhaus zu Berlin. (Hierzu 2 Text-Abbildungen) . . . . . 513

XXIV. Ueber einen Fall von Canalisations-Störung des untersten Ileum in Folge von Einschnürung desselben durch einen bindegewebigen Strang. (Aus dem Innsbrucker anatom. Institut.) Von Franz Palla, stud. med. (Hierzu Taf. XVII) . . . . . 526

XXV. Ueber feinere Structuren der Leber. Ein weiterer Beitrag zur Granula-Lehre. Rudolf Virchow zur Feier seines achtzigsten Geburtstages gewidmet. Von Prof. Dr. Julius Arnold in Heidelberg. (Hierzu Taf. XVIII) . . . . . 533

# Archiv

für

# pathologische Anatomie und Physiologie

und für

# klinische Medicin.

Bd. 166. (Sechzehnte Folge Bd. VI.) Hft. 1.


## I.

## Beitrag zur Kenntniss der Chondrodystrophia foetalis.


(Aus dem Kgl. Patholog.-anatom. Universitäts-Institut zu Königsberg i. Pr. Director: Geh.-Rath Prof. Dr. Neumann.)

Von

Dr. Benno Collmann,

früherem Volontär-Assistenten des Instituts.


(Hierzu Taf. I.)

Das Krankheitsbild der Chondrodystrophia foetalis ist erst durch Untersuchungen der jüngsten Zeit, besonders durch Kaufmann[1]), von dem der Name stammt, genau festgelegt worden, und damit gleichzeitig der schlechte, alte Name der sog. „fötalen Rachitis" endgültig abgethan. Unter diesem Namen beschrieb man früher, namentlich in einer Zeit, wo sorgfältige mikroskopische Untersuchungen nicht angestellt werden konnten, Foetus von eigenartigem Habitus, der durch einen grossen Kopf mit meist tief eingezogener Nasenwurzel, oft etwas missgestalteten Thorax und zu kurze, häufig verkrümmte, bisweilen zu Fracturen neigende Extremitäten gekennzeichnet war. Es unterliegt wohl keinem Zweifel, dass ein Theil dieser Fälle syphilitischer Natur war. In anderen Fällen handelte es sich um Osteogenesis imper-

[1]) E. Kaufmann, Untersuchungen über die sog. fötale Rachitis (Chondrodystrophia foetalis). Monographie. Berlin, 1892.

fecta, was die Mehrzahl der Beobachter auch richtig erkannte, zuerst Vrolik[1]), der diesen Process von der fötalen Rachitis trennte, dann Hecker[2]), später auf Grund genauer mikroskopischer Untersuchung H. Müller[3]) und Bidder[4]). Hinsichtlich der übrigen Fälle war man lange Zeit uneins, indem die Einen das Wesen des Processes für fötale Rachitis, bezw. abgelaufene Rachitis, die Anderen für eine Erkrankung des Primordialknorpels erklärten, die mit den verschiedensten Namen belegt wurde, wie Achondroplasie (Parrot[5]), Chondritis foetalis (Urtel[6]), Mikromelia chondromalacica (Kirchberg-Marchand[7]). Complicirt wurden die Verhältnisse noch durch die Untersuchungen von Virchow[8]) und H. Müller an Schädeln von menschlichen Neugeborenen und Thieren, die Beziehungen der sogen. fötalen Rachitis zum Cretinismus wahrscheinlich machten, bezw. machen sollten. Diese Fragen sind durch neuere Arbeiten, wie die von Kirchberg und Marchand, namentlich aber durch Kaufmann geklärt worden. Es ist jetzt nachgewiesen, dass der Krankheits-Process mit ächter Rachitis, deren intrauterines Vorkommen noch nie beschrieben ist, obwohl sich mehrere Autoren von der Bemerkung nicht emancipiren können, dass aus theoretischen Gründen eine fötale Rachitis zuzugeben sei, nichts zu thun hat. Ein Zusammenhang mit dem Cretinismus ist von Kirchberg und Marchand angezweifelt, von Kaufmann entschieden abgelehnt worden. Diesem Forscher gebührt auch das Verdienst, einen das anatomische Wesen des Leidens bezeichnenden Namen, Chondrodystrophia foetalis mit den Unterabtheilungen hypoplastica, malacica und hyperplastica, eingeführt zu haben. Trotz

[1]) Vrolik, Tabulae ad illustrandam embryogenesin etc. Amsterdam, 1849.

[2]) Hecker, Klinik der Geburtskunde, 2. Bd., 1864.

[3]) H. Müller, Würzburger medic. Zeitschrift, 1. Bd., 1860.

[4]) Bidder, Eine Osteogenesis imperfecta. Monatsschrift für Geburtskunde, Bd. 28, 1866.

[5]) Parrot, La syphilis héréditaire et le rachitis, publiée par Troisier. Paris, 1866.

[6]) Urtel, Ueber Rachitis congenita. Dissert. Halle, 1873.

[7]) A. Kirchberg und F. Marchand, Ueber die sog. fötale Rachitis (Mikromelia chondromalacica). Ziegler's Beitr., Bd. 5, 1889.

[8]) Virchow, Gesammelte Abhandlungen. Frankfurt, 1856.

dieser Fortschritte bleibt jedoch noch manche Frage in der Natur dieses Processes zu lösen, so dass die Mittheilung jedes genau untersuchten Falles angebracht erscheinen dürfte. Hierzu bot sich Gelegenheit bei der Einlieferung eines angeblich im 8. Monat todtgeborenen Fötus, dessen Beschreibung hier folgt.

Weibliche Kindesleiche mit gerötheten Hautdecken; im Gesicht leichte Cyanose. Die Fingernägel überragen die Fingerkuppen nicht. Eine Pupillar-Membran ist nicht vorhanden. Die Länge des Körpers beträgt 38 cm, von der Protuberantia occipitalis externa bis zur Spitze des Steissbeins 25 cm. Es fällt eine starke Verkürzung der Extremitäten auf. Die Länge der Oberschenkel beträgt 5 cm, ebenso die des Unterschenkels, ihr Umfang 15½ cm, bezw. 12 cm. Die Länge des Fusses ist 5 cm. Der Oberarm misst 4 cm, der Unterarm 4½ cm, ihr Umfang 11 cm. Die Länge der Hand beträgt 4 cm. Die Hautdecken an den Extremitäten erscheinen im Vergleich zum Skelet sehr stark entwickelt und zeigen dem entsprechend vielfache Faltung. Die Nasenwurzel ist etwas eingezogen, die Lippen sind wulstig.

Der Schädel ist sehr gross; seine Maasse sind folgende: Grosser Umfang 34,5 cm, kleiner Umfang 32,5 cm. Dist. bitemporal. 8,0 cm, Dist. biparietal. 10,0 cm, grosser schräger Durchmesser 11,3 cm, gerader Durchmesser 10,6 cm, kleiner schräger Durchmesser 9,0 cm. Die grosse Fontanelle ist 4½ cm lang, 4 cm breit, die kleine Fontanelle 1 cm lang, 1½ cm breit. — Bei Eröffnung des Schädels fallen einige ziemlich ausgedehnte pericranielle Hämatome auf. Sämmtliche Schädelknochen sind sehr stark entwickelt, dick, besonders der Körper des Hinterhauptbeines. Die hintere Schädelgrube ist sehr flach und dadurch verkleinert, dass die flachen Felsenbein-Pyramiden in spitzerem Winkel, als in der Norm, zusammenstreben. Dementsprechend sind die mittleren Schädelgruben geräumiger. Die Sella turcica fällt nach hinten schräg ab, der Clivus ist dadurch sehr verkürzt, er wird durch zwei median von den Foramina jugularia vorspringende Wülste gleichzeitig stark verschmälert. Das Foramen occipitale magnum ist auffallend klein, sein Durchmesser beträgt 5 mm. Die Lamina cribrosa des Siebbeins ist beiderseits von einer leicht erhabenen Knochenleiste umgeben. Auf einem Sagittal-Sägeschnitt durch die Schädelbasis zeigt sich, dass die Synchondrosis spheno-occipitalis und intersphenoidea verschwunden und die drei Knochenkerne mit einander verschmolzen sind.

Einige der wichtigsten Maasse des Schädelgrundes sind folgende:

Vom vorderen Umfang des Foram. occip. magn. zum Tubercul. ephippii 2,2 cm, zum Ansatz der Nasenbeine 5,2 cm. Von der Nasenwurzel zur Synchondrosis spheno-occipitalis 3,7 cm, zum Tuberculum ephippii 3,2 cm. Länge des Tribasilare 2,6 cm. Vom hinteren Umfang des Foramen occip. magn. zum Dorsum ephippii 2,1 cm. Vom Dorsum ephippii zur knöchernen Nasenwurzel 4,1 cm. Länge der Nasenscheidewand 3,2 cm. Höhe der Nasenscheidewand durch die Crista galli 1,9 cm. Siebbeinlänge 1,9 cm.

Sattelwinkel 120°. Nasenwinkel 75°. Winkel des Clivus gegen die Ebene des Foramen occip. magn. 110°.

Die Venen der Pia sind stark injicirt. Die Seitenventrikel erscheinen etwas dilatirt, das Ependym ziemlich grob granulirt. Die Hirnsubstanz ist von ziemlich fester Consistenz, ihre Schnittfläche feucht, von zahlreichen Blutpunkten durchsetzt; im Marklager des Stirnhirns beiderseits ziemlich ausgedehnte streifige Hämorrhagien. Das Organ im Uebrigen ohne Besonderheiten. — Mikroskopisch finden sich zahlreiche fleckige Blutungen in der Hirnsubstanz verstreut, sowie in den perivasculären Lymphräumen. — Die Hypophysis zeigt sich normal.

Die Nabelgefässe sind durchgängig, ohne Veränderungen.

In der Bauchhöhle einige ccm klarer, seröser Flüssigkeit; Bauchsitus ohne Besonderheiten.

Am Thorax sind die Rippen beiderseits leicht eingeknickt, das Sternum ist dadurch Hühnerbrust-artig vorgetrieben.

Die Knorpelknochen-Grenzen der Rippen sind sämmtlich aufgetrieben und machen den Eindruck des rachitischen Rosenkranzes. Im Sternum kein Knochenkern. Die Pleurahöhlen sind leer. Die beiden Lappen der Thymus sind 3 cm lang, 2 cm breit, $\frac{1}{2}$ cm dick. — Im Herzbeutel einige ccm klaren Liquors.

Herz ohne Besonderheiten.

An den Lungen einige punktförmige, subpleurale Hämorrhagien. Die Alveolen sind collabirt.

Rachenorgane ohne Besonderheiten; die Thyreoidea ist gross; ihre beiden Lappen sind 3 cm lang, 2 cm breit, 1 cm dick. Mikroskopisch sieht man deutlich den läppchenförmigen Bau, auch die einzelnen Follikel, die sämmtlich kein Colloid enthalten, sind ziemlich gut von einander abzugrenzen.

Im Innern einer Anzahl von Läppchen bemerkt man merkwürdige, aber auch physiologisch vorkommende Kern-Zusammenklumpungen in nicht sehr reichlicher Menge, die bei schwacher Vergrösserung wie Niederschläge aussehen. Bei starker Vergrösserung erkennt man im Innern der mit Hämatoxylin schwarzblau gefärbten Klumpen kein weiteres Detail, während sich nach aussen hin diese Bildungen deutlich in dicht gehäufte Kerne sondern lassen. Die Zahl derselben schwankt zwischen 5—6 und (schätzungsweise) 30—40. Die Kerngruppen sind unregelmässig begrenzte, rundliche, bisweilen selbst verzweigte Haufen; die einzelnen Kerne entsprechen in Gestalt und tinctoriellem Verhalten vollkommen den Kernen der Schilddrüsen-Epithelien; doch beobachtet man hier und da auch fadenförmig ausgezogene Bildungen. Ob das Protoplasma sich den einzelnen Kernen entsprechend abgrenzt, lässt sich auch mit Immersion nicht entscheiden. Das Protoplasma zahlreicher Epithelien ist körnig zerklüftet, manchmal wie zerbröckelt.

Die Milz ist vergrössert, $5\frac{1}{2}$ cm lang, $3\frac{1}{2}$ cm breit, $1\frac{1}{2}$ cm dick; ihre Consistenz ziemlich weich, die Schnittfläche ist dunkelroth, Follikel- und Trabekelzeichnung undeutlich.

Mikroskopisch finden sich Hyperämie und Blutungen.

Nebennieren von gewöhnlicher Zeichnung. — Nieren blass, auch mikroskopisch ohne Besonderheiten.

Magen und Darm ohne Veränderungen, Pankreas von gewöhnlicher körniger Schnittfläche.

Leber ohne Veränderungen. Mikroskopisch bemerkt man überall die physiologischen Anhäufungen kleiner lymphoider Rundzellen, wie man sie noch in den letzten Fötalmonaten findet. — Blasen-Schleimhaut blass. Genital-Apparat makroskopisch und mikroskopisch ohne Besonderheiten.

Bei weiterer Präparation des Skelets ergeben sich an den Knochen folgende Maasse:

Humerus: Länge 3,7 cm, Umfang der Diaphyse 2,5 cm, des Kopfes 5,2 cm, der Condylen 5 cm.

Radius: Länge 3 cm, Umfang der Diaphyse 1,7 cm, des Capitulum 2,3 cm, des Proc. styloid. 3,1 cm.

Ulna: Länge 3,4 cm, Umfang der Diaphyse 1,8 cm, des Proc. coronoid. 4,2 cm, des Proc. styloid. 2,5 cm.

Hand (Carpus + Metacarpus): Länge 2 cm, Umfang 4,5—5,8 cm.

Finger: Länge 1,8—1,9 cm. Länge des Daumens 1,5 cm.

Femur: Länge 4,5 cm, Umfang der Diaphyse 3 cm, am Trochanter major 5,8 cm, des Kopfes 4,5 cm, der Condylen 6,1 cm. Der Knochen ist in seiner unteren Epiphysen-Fuge entsprechend leicht mit der Convexität nach vorn gekrümmt; der Beclard'sche Knochenkern fehlt.

Tibia: Länge 4,1 cm, Umfang der Diaphyse 3 cm, der oberen Epiphyse 5,9 cm, des Malleolus internus 4,3 cm.

Fibula: Länge 3,6 cm, Umfang der Diaphyse 2,1 cm, des Capitulum 2,9 cm, des Malleolus extern. 3,1 cm.

Fuss: Länge 5 cm, Umfang des Tarsus 5 cm, des Metatarsus 5,5 cm, Zehenlänge 1,4— 1,6 cm. Im Calcaneus und Talus ein kleiner Knochenkern.

Die Claviculae sind vollständig verknöchert, ebenso die Scapulae bis auf den Rand, den unteren Winkel, das Acromion und den Proc. coracoideus.

Die Wirbelsäule ist 17 cm lang, die Wirbelkörper zeigen auf einem Sagittalschnitt einen 4—5 mm messenden biconcaven Knochenkern.

Das Becken erscheint kaum verändert; die Darmbeinschaufeln stehen etwas horizontaler, als in der Norm. Die Dist. spin. und crist. betragen 6,4 cm. Im Beckeneingang misst die Conjugata 1,6 cm, der quere Durchmesser 2,4, der schräge 1,9 cm; im Beckenausgang beträgt der gerade Durchmesser 2,1, der quere 2,4 cm. — Auf einem Horizontalschnitt durch die Acetabula misst der Knochenkern des Os pubis 6 mm, der des Os ilei 12 mm, der des Kreuzbeins 10 mm. —

Der Epiphysenknorpel ist überall von gewöhnlicher Consistenz und Farbe. Im Vergleich zum normalen erscheint er schwächer entwickelt, trotzdem imponirt seine Grösse im Vergleich zu den stark verkürzten Diaphysen. Diese zeigen sämmtlich auf Sägeschnitten sehr kräftigen, festen, namentlich

peripherisch stark entwickelten Knochen, der jedoch nirgends sklerosirt erscheint. Eine Markhöhle ist nirgends nachzuweisen.

An den Knorpelknochen-Grenzen sieht man makroskopisch überall einen weisslichen Streifen vom Aussehen des Periosts sich verschieden weit zwischen Knochen und Knorpel einschieben. An der unteren Femur-Epiphyse findet sich dieser Streifen nur an der Hinterseite.

Mikroskopischer Befund. Das Verhalten des Knorpels wurde zunächst an frischen, von einer Rippe und der ersten Daumenphalanx entnommenen Rasiermesser-Schnitten geprüft. Der Knorpel zeigte sich sehr gefässreich, die Zellen waren meist spindelförmig, theils auch rundlich, ohne an den Knochenknorpel-Grenzen gross und bläschenförmig zu werden. Die Zellen liegen hier regelmässiger, zeigen aber nicht die normale, reihenförmige Anordnung. Zwischen dem Knorpel und den angrenzenden Knochenbälkchen sieht man bisweilen eine schmale Zone streifigen Bindegewebes. Die Knorpel-Grundsubstanz ist trübe, wie bestäubt, von theils körniger, theils streifiger Zeichnung.

Ein ganz ähnliches Verhalten zeigt auf Rasiermesser-Schnitten die Knorpel-Wucherungszone im Bereich der Knochenkerne des Keilbeins der Wirbel und des Os pubis. Wenn auch die charakteristische Reihenstellung der Knorpelzellen hier normaler Weise nicht die Ausdehnung erreicht, wie an den Epiphysen-Fugen der Röhrenknochen, so zeigt sich in unserem Fall doch höchstens eine etwas regelmässigere Anordnung der Zellen.

Es wurden mehrere Knochen in Formol fixirt, in 6 procent. Salpetersäure entkalkt, und in Celloidin eingebettet. Die Schnitte wurden vorzugsweise mit Hämatoxylin-Eosin gefärbt. — Die näheren Details lassen sich am besten an einem Schnitt durch die obere Epiphysen-Fuge des Humerus schildern.

Der Knorpel hat hyaline Grundsubstanz und ist von zahlreichen, zum Theil ziemlich grossen Gefässen durchzogen. Die kleinen spindelförmigen, auf dem Querschnitt rund erscheinenden Zellen liegen regellos durch einander und zeigen dort, wo der schon makroskopisch sichtbare Streifen sich einschiebt, eine diesem parallele Richtung. Dieser Streifen ist von ungleicher Dicke, sehr gefässreich; ein bevorzugter Verlauf der Gefässe ist nirgends sichtbar; gegen den Knorpel setzt er sich überall deutlich ab. Er besteht mikroskopisch aus faserigem Bindegewebe mit hier und da eingestreuten Fettzellen und erweist sich als Fortsatz des Periosts; er durchzieht fast die ganze Epiphysenfuge, indem er sich nach der Mitte verschmälert und bisweilen kurze, seitliche Ausläufer entsendet; nur an einigen umschriebenen Stellen lässt er Lücken, durch die sich der Knorpel gewissermaassen hindurchzwängt. Nach Ueberwindung dieses fibrösen Schnürringes etablirt sich im Knorpel meist eine kleine Wucherungszone, indem die Knorpelzellen grösser, rund, stellenweise sogar bläschenförmig werden und sich in Reihen von 6--8 Zellen anordnen (Taf. I Fig. 1).

Die Grundsubstanz, in die zarte Markräume unregelmässig eindringen, bildet zwischen den Zellen ein durch Hamatoxylin hellblau gefärbtes Netz. Dieses, sowie die ebenfalls hellblau gefärbten Knorpel-Einschlüsse in den Knochenbälkchen lassen es zweifelhaft, ob eine ausgesprochene Verkalkung vorausgegangen ist. Die endochondrale Ossification geht an der Knorpelknochen-Grenze durch Anbildung kleiner Knochenlamellen an die knorpeligen Stützbalken meist in der typischen Weise vor sich. — Die periostale Knochenbildung ist beträchtlich; zwischen den oft mit einem deutlichen Belag von Osteoblasten bekleideten Knochenbälkchen liegt an der Oberfläche des Knochens ein gefässreiches Bindegewebe (Fasermark), das weiter centralwärts dem gewöhnlichen lymphoiden Mark weicht.

Auch der periostale Fortsatz zwischen Knorpel und Knochen betheiligt sich in seinem ganzen Verlauf an der Knochenbildung. Diese vom Periost-Streifen gebildeten Knochenbälkchen zeigen hier an Hämatoxylin-Eosin-Schnitten einen mehr bläulichrothen Farbenton, der sich von dem hellen Roth der myelogen angebildeten Knochenlamellen deutlich abhebt. — Das Mark zeigt zwischen den plumpen Knochenbälkchen grosse, unregelmässige Räume, die theilweise einen Osteoblasten-Belag erkennen lassen. Die Markzellen sind meist rund, theils spindelförmig, die eosinophilen Granulationen sind deutlich; Riesenzellen finden sich ausserordentlich spärlich. Die zahlreichen, relativ grossen Gefässe haben sehr zarte Wandungen.

Aehnliche Bilder findet man an allen untersuchten Knochen. Der Periost-Streifen ist indessen verschieden stark entwickelt, an der unteren Tibia-Epiphyse verläuft er unter Freilassung einer kleinen, centralen Partie durch die ganze Epiphysen-Fuge. Hier findet man übrigens im Knorpel nahe der Knorpelknochen-Grenze, ohne dass die Knorpelzellen in der Umgebung irgend welche Veränderungen zeigten, einen ganz circumscripten, runden Bezirk mit grossen, blasigen Zellen, deren Zwischensubstanz sich durch ihre tiefblaue Färbung als verkalkt erweist. — An den Metacarpalknochen zieht der Periost-Streifen durch die ganze Epiphysen-Fuge; hier imponirt wegen der Kürze der Knochen die massige, periostale Knochenbildung.

Bemerkenswerth ist an den meisten Knochen, dass sich an der Umschlagstelle des Periost-Streifens auf der Seite der Diaphyse oft etwas Knorpel in seinem Gewebe eingelagert findet. Durch Vergleich der Zellen und deutliche Uebergangsstadien ist ohne Weiteres klar, dass dieser Knorpel vom Periost gebildet wird und nicht etwa durch den Periost-Streifen vom Epiphysenknorpel abgesprengt ist. Dieser Knorpel hat nun die Neigung, metaplastisch zu verknöchern; die so entstandenen Knochenbälkchen besitzen keinen lamellösen Bau und sind dunkelblauroth gefärbt, ihre Zellen erinnern durch ihre rundlich-ovale Gestalt lebhaft an die Zellen des eben erwähnten Knorpels und liegen zahlreich und unregelmässig beisammen. An diese Knochenbälkchen legen sich oft periostale und myelogene, heller gefärbte Knochenlamellen an. — Diese metaplastische Verknöcherung des

Knorpels ist schon mehrfach beschrieben worden, so von Klebs[1]) und Kaufmann.

Besondere Ausdehnung scheint sie im Falle von Salvetti[2]) angenommen zu haben, wo an den Epiphysenfugen diese Art der Knochenbildung direct aus den Knorpelbälkchen vorherrschte.

An den Wirbeln sind die Knorpelzellen in der Umgebung der Knochenkerne vermehrt und zeigen bisweilen eine Andeutung von Reihenstellung. Die Grundsubstanz zeigt an der Grenze tiefblaue Färbung, ebenso die Knorpel-Einschlüsse in den plumpen Knochenbälkchen; die Verkalkung scheint hier demnach reichlich von statten zu gehen.

Der Knorpel ist von grossen Gefässen durchzogen, die sich in die Markräume der Knochenkerne fortsetzen.

Besondere Beachtung verdienen die Verhältnisse an den Rippen. Theilweise trennt hier der Periost-Fortsatz Knorpel und Knochen vollständig, und der Knochen umgreift dann in Folge des unbehinderten periostalen Wachsthums den Knorpel becherförmig. An anderen Rippen findet sich der Periost-Streifen nur auf der Vorderseite. Dadurch wird der Rippenknorpel nach hinten gewissermaassen fortgeschoben und etwas gegen die knöcherne Rippe dislocirt, diese umfasst ihn jedoch noch mit einer schmalen Knochenplatte, während an der Vorderseite eine periostal gebildete Knochenzacke an dem Rippenknorpel entlang wächst. Diese Verschiebung des Knorpels ist an einigen der oberen Rippen so ausgeprägt, dass Knorpel und Knochen überhaupt in keinem Zusammenhang mehr stehen, sondern in einem Winkel von 110° zusammentreffen. Der vordere Periost-Fortsatz geht bis zum Periost der Hinterseite durch (Taf. I Fig. 2).

Hier zeigt sich nun die eigenthümliche Erscheinung, dass die an dem Rippenknorpel auffallend gut entwickelte Knorpel-Wucherungszone nicht den Knochenbälkchen der Diaphyse, sondern dem oberflächlichen Periost gegenüber steht. An die dunkelblau gefärbten Knorpel-Richtungsbalken werden hier vom Periost zarte Knochenlamellen angebildet.

Die auf der Vorderseite erwähnte Knochenzacke entsteht durch Bildung periostalen Knorpels an der Umschlagstelle des Periosts, der dann ausgedehnt metaplastisch verknöchert.

Eine weitere, höchst auffallende Erscheinung an diesen Rippen liegt in einer Knochenbildung seitens des den Knorpel durchziehenden gefässreichen Bindegewebes, so dass man also mitten im Knorpel relativ massige Knochenstücke eingelagert sieht (Taf. I Fig. 3). Diese Bilder kehren auf fast allen Schnitten wieder.

[1]) Klebs, Beobachtungen und Versuche über Cretinismus. Archiv für experim. Pathologie, Bd. 2.

[2]) Salvetti, Ueber die sog. fötale Rachitis. Ziegler's Beiträge, Bd. 16, 1894.

In dem vorliegenden Fall handelt es sich um eine Chondrodystrophia foetalis hypoplastica; auf diesen Krankheits-Process weist schon der ganze Habitus hin. Die eingezogene Nasenwurzel ist der äussere Ausdruck der Veränderungen an der Schädelbasis. Der sehr grosse und stark ossificirte Schädel zeigt auf einem Sagittalschnitt eine Synostose des Tribasilare, durch die eine beträchtliche Verkleinerung des Sattelwinkels und damit eine sogenannte Kyphose des Schädelgrundes bedingt wird.

Das Os tribasilare selbst, sowie die vor demselben liegenden knorpeligen Theile sind verkürzt, wie aus einem Vergleich der Maasse mit den von Virchow[1]) für den Neugeborenen angegebenen ersichtlich ist; denn wenn auch dieser Foetus noch nicht ganz ausgetragen war, so ist sein Schädel abnorm gross und dem eines Neugeborenen gleich zu setzen.

Der mikroskopische Befund stellt als Ursache der Veränderungen an der Schädelbasis eine Veränderung des Knorpels fest, die zu viel auffallenderen Veränderungen an den Knochen der Extremitäten führt. Diese sind stark verkürzt und haben anscheinend mit den bedeckenden Weichtheilen, die zu gross erscheinen, im Wachsthum nicht gleichen Schritt gehalten. Der Grund der Verkürzung ist ein doppelter; die erwähnte Wachsthums-Störung des Knorpels und die Einschiebung des Periosts in die Epiphysen-Fugen. Die erstere spielt dabei die Hauptrolle, da sie an allen Theilen des Skelets in gleicher Ausdehnung, auch in der Umgebung der Knochenkerne nachzuweisen ist; ferner sind Fälle beobachtet worden, die keine Spur einer periostealen Einschiebung an den Epiphysen-Fugen erkennen liessen. Trotzdem ist diese letztere, wie auch unser Fall zeigt, von einer nicht zu unterschätzenden Bedeutung, denn erst nach der Einschaltung dieser bindegewebigen Platte zwischen Knochen und Knorpel hört das Längenwachsthum vollständig auf, während es sonst, wenn auch nur in beschränktem Maasse, vor sich geht.

Ein Beweis dafür liegt in der Verbiegung am Oberschenkel, wo der Periost-Streifen, nur an der Hinterseite in die Epiphysen-

[1]) Virchow, Untersuchungen über die Entwicklung des Schädelgrundes. Berlin, 1857.

Fuge eindringend, hier das Längenwachsthum sistirt, während es an der Vorderseite noch weiter von statten geht. Die schädlichste Wirkung entfaltet der Periost-Streifen in unserm Fall an einigen Rippen, wo durch sein einseitiges Eindringen Knochen und Knorpel völlig gegen einander abgeknickt sind.

Das Zustandekommen dieser periostealen Einlagerung haben die Autoren verschieden zu erklären versucht; die einen (Eberth[2]), Storp[3]) nehmen eine Einklemmung oder Faltung an, andere (Urtel, Hoess[4]), Kaufmann) sprechen sich mehr für eine active Wucherung des Periosts aus, wobei sie auf die Verjüngung des Periost-Streifens nach der Mitte zu Gewicht legen, ohne jedoch die andere Möglichkeit ganz auszuschliessen. Kaufmann hat „die Periost-Lamelle buchstäblich in den Knorpel eindringen" gesehen.

Ein solches Verhalten des sich nach der Mitte zu verschmälernden und verzweigenden Periost-Streifens war auch in unserem Falle zu beobachten, während ich niemals den Eindruck einer Faltung oder Einklemmung habe gewinnen können.

Ein gestreckter Verlauf der Gefässe, wie ihn Kaufmann betont, war hier nicht zu beobachten. Mir scheint die von Kirchberg und Marchand angegebene Erklärung, dass, bei Stillstand der endochondralen Knochenbildung und fortschreitender periostealer Verknöcherung und Vergrösserung der Epiphyse, das Periost an der Epiphysen-Fuge durch den Epiphysenknorpel bei dessen weiterem Wachsthum förmlich überwallt wird, den Beginn des Processes genügend zu erklären.

Im weiteren Verlauf dagegen tritt, wie ich glaube, die active Wucherung des Periosts in den Vordergrund, indem, bei vermindertem oder aufgehobenem Knorpelwachsthum und ungestörter Proliferations-Energie des Periosts, diesem kein genügender Widerstand entgegengesetzt wird.

Bemerkenswerth ist dabei, dass in den beiden bisher veröffentlichten Fällen von Chondrodystrophia hyperplastica (Kauf-

[1]) Eberth, Die fötale Rachitis und ihre Beziehungen zu dem Cretinismus. Festschrift. Leipzig, 1878.

[2]) Storp, Untersuchungen über fötale Rachitis. Dissert. Königsberg, 1887.

[3]) Hoess, Ueber Rachitis foetalis. Dissert. Marburg, 1876.

mann, Johannessen[1]), wo doch ein gewisser Grad von Proliferations-Fähigkeit des Knorpels noch vorhanden ist, eine Einschiebung des Periosts nicht angegeben wurde. In den übrigen Fällen ohne Periost-Streifen könnte das Fehlen desselben in ähnlicher Weise dadurch erklärt worden, dass die Erkrankung des Knorpels in den centralen Partien vorherrscht, während die Proliferations-Fähigkeit an der Peripherie noch einigermaassen erhalten bleibt und das Periost in Schranken hält.

Der Befund von Fettzellen im Periost-Streifen deutet übrigens darauf hin, dass auch die dem Periost unmittelbar anliegenden Gewebe mit in die Epiphysen-Fuge hineinwuchern können.

Eine directe Todesursache ist auch in diesem Falle, wie in den meisten anderen, nicht zu erkennen. Eine beschränkte Anzahl von Individuen mit Chondrodystrophia foetalis bleibt nur am Leben, dieselben sterben jedoch fast ausnahmslos bald, meist ohne nachweisbare Ursache.

Vielleicht darf man in dieser Beziehung auf die in unserem Falle nachweisbare Verengerung des Foramen occipitale magnum hinweisen, die, falls das Kind am Leben geblieben wäre, zu Compressions-Erscheinungen der Medulla oblongata hätte führen können.

Ueber die Aetiologie der Chondrodystrophia foetalis ist nichts bekannt. Besonders wegen der vermeintlichen Beziehungen zum Cretinismus hat man von jeher auf die Schilddrüse geachtet, ohne dass dabei etwas Anderes gefunden wäre, als bald eine leichte Vergrösserung, bald eine Verkleinerung.

In unserem Falle, der eine recht grosse Schilddrüse aufwies, fielen die oben genau beschriebenen Kernklumpen auf, deren Bedeutung allerdings nicht aufzuklären war. Aehnliche Kern-Wucherungen sind von M. Askanazy[2]) in den Muskelfasern gelegentlich der Untersuchung von Muskel-Atrophien bei Morbus Basedowii und Inactivitäts-Atrophie gesehen und von Anderen bestätigt worden.

Im Verein mit dem Verhalten des Protoplasmas legen diese

[1]) Johannessen, Chondrodystrophia foetalis hyperplastica. Ziegler's Beiträge, Bd. 23, 1897.

[2]) M. Askanazy, Deutsches Archiv für klin. Medicin, Bd. 61, S. 118.

Bildungen den Gedanken an einen degenerativen Vorgang in der Schilddrüse nahe; man findet dieselben Bilder jedoch, wie ich mich überzeugt habe, auch bei Schilddrüsen normaler Neugeborener, so dass denselben eine pathologische Bedeutung, wenigstens in Bezug auf den hier interessirenden Krankheits-Process, nicht zugeschrieben werden darf.

Herrn Geheimrath Neumann spreche ich für das meiner Arbeit entgegen gebrachte Interesse, Herrn Privatdocenten Dr. M. Askanazy für seine mannigfachen werthvollen Rathschläge meinen ergebensten Dank aus.

## Erklärung der Abbildungen auf Tafel I.

Fig. 1. Schwache Vergrösserung. Längsschnitt durch die obere Epiphysen-Fuge des Humerus. Links oben Epiphysen-Knorpel. Rechts oben Periost. Unten Knochenbälkchen der Diaphyse. Zwischen Knorpel und Knochen verläuft der Perioststreifen, eine kleine Knorpelinsel abschnürend.

Fig. 2. Schwache Vergrösserung. Schnitt parallel zur Längsachse durch durch die Knorpelknochen-Grenze einer Rippe. Links oben Knorpel, der nach rechts mit reiner Wucherungszone dem Periost der Hinterseite gegenübersteht. Unten Knochen, der durch den von links eindringenden Perioststreifen vom Knorpel getrennt ist.

Fig. 3. Abschnitt aus dem Rippenknorpel von Fig. 2 bei stärkerer Vergrösserung. Im Knorpel gefässreiches Bindegewebe. In diesem ein Knochenstück.

# II.

## Ueber Knochenbildung in verkalkten endocarditischen und endarteriitischen Heerden.

(Aus dem Patholog. Institut in Strassburg, Prof. von Recklinghausen.)
Von
Paul Rohmer, approb. Arzt, Strassburg i. E.

(Mit 3 Text-Abbildungen.)

Die Frage nach dem Vorkommen von metaplastischer Knochenbildung aus Bindegewebe wurde in jüngster Zeit wieder aufgeworfen auf der 3. Tagung der „Deutschen pathologischen Gesellschaft“ zu Aachen. Dabei kam auch die Bildung von ächtem Knochen in den Arterien zur Sprache als ein — nach der Meinung der meisten Redner — recht seltenes Vorkommniss. In der That sind auch die Berichte über diesen Gegenstand recht spärlich. In dieser Hinsicht dürfte daher die Veröffentlichung der nachstehenden Untersuchungen einen nicht unwillkommenen Beitrag liefern zur Erweiterung unserer Kenntnisse über das Autreten dieses Processes in den Herzklappen und in den Arterien. Speciell bei letzteren wurden in alten, sklerotischen Verdickungen der Intima, in denen bis jetzt noch keine Knochenbildung beschrieben wurde, tiefgreifende Veränderungen vorgefunden, deren Bedeutung über den Rahmen eines rein theoretischen Interesses hinaus vielleicht auch vom practischen Standpunkte aus Beachtung verdient!

Was zunächst die geschichtliche Entwicklung unserer Frage betrifft, so ist allgemein bekannt, dass „Verknöcherungen“ im Bereiche des Gefässsystems bis in die Mitte des verflossenen Jahrhunderts überaus häufig beschrieben wurden. Der wesentliche Unterschied zwischen Knochenbildung und Verkalkung kam eben erst um diese Zeit, gleichzeitig mit dem raschen Aufschwunge der mikroskopischen Untersuchungen, zum Bewusstsein, und wie bei andern Organen, so wurden auch die im Gefässsystem vorkommenden Knochen-ähnlichen Einlagerungen als einfache Ver-

kalkungen erkannt. Diese Lehre findet sich in allen Lehrbüchern der damaligen Zeit, so in denjenigen von Cruveilhier[1]), Rindfleisch[2]), Förster[3]), Cornil et Ranvier[4]), Birch-Hirschfeld[5]) u. s. w. Virchow[6]) wich von dieser allgemeinen Ansicht Anfangs in so fern ab, als er zwar als einer der Ersten den Unterschied zwischen dem degenerativen Charakter der Verkalkung und dem „activen, progressiven" der Verknöcherung ausdrücklich und präcis hervorhob, jedoch die in den arteriosklerotischen Kalkplatten befindlichen kleinen Lücken für Knochenkörperchen hielt und demgemäss, entsprechend seiner grundlegenden Lehre über den activen Charakter der Arteriosklerose, auch die dabei auftretenden Verkalkungen für wahre Ossification erklärte. In dieser Form erwies sich die Lehre nicht als haltbar: jedoch mehrten sich bald von allen Seiten die Berichte über Befunde von typischem Knochen in Geweben, die dem normalen Knochensystem fremd waren und nicht in Zusammenhang mit ihm standen, und so u. a. auch im Herzen und in den Gefässen. Diese Thatsache hat auch in die neueren Lehrbücher Eingang gefunden, so z. B. in diejenigen von Orth[7]) und Ziegler[8]). Orth nimmt sie an „wenigstens für die Aorta". — An thatsächlichen Beobachtungen liegen zunächst zwei kurze Mittheilungen aus der englischen Literatur vor, von Howse[9]) und von F. T. Paul[10]). Howse berichtet über einen Fall von traumatischer

[1]) Cruveilhier, Traite d'anatomie pathologique générale, Tome III, S. 847, 1856.

[2]) Rindfleisch, Lehrbuch der patholog. Gewebelehre, 1867/69.

[3]) Förster: Handbuch der speciellen pathologischen Anatomie, 2. Aufl. 1863, S. 749.

[4]) Cornil et Ranvier, Manuel d'histologie pathologique, Paris 1873.

[5]) Birch-Hirschfeld, Lehrbuch der patholog. Anatomie, 1877, S. 378.

[6]) Virchow, „Gesammelte Abhandlungen zur wissenschaftlichen Medicin (1856) S. 492—513; — ferner: „Die Cellularpathologie", 3. Aufl. 1862, S. 343, u. a. a. O.

[7]) Orth, Lehrbuch der speciellen patholog. Anatomie, 1. Bd., 1887.

[8]) Ziegler, Lehrbuch der speciellen pathologischen Anatomie, 9. Aufl. 1898, S. 54.

[9]) Howse, Transactions of the Pathological Society of London. Vol. 28, 1877.

[10]) F. T. Paul, The britisch medical Journal, Jahrgang 1896, Vol. I. (Sitzungsber. d. „Pathological Society of London" v. 20. März 1886.)

Ruptur der Axillar-Arterie mit nachfolgender Bildung eines knöchernen Callus, ausgehend von der Media des Gefässes. F. T. Paul spricht, — unter gleichzeitiger Demonstration von mikroskopischen Präparaten —, die Ansicht aus, dass bei der senilen Arterien-Verkalkung der Ossifications-Process eine häufige Fortsetzung der einfachen Verkalkung sei. In der deutschen Literatur erschien zunächst fast gleichzeitig eine Beobachtung von Marchand[1]), welcher Kalkresorption, Markraum-Bildung und Knochen-Anlegung in einer verkalkten Media bei Gangraena senilis gesehen hatte, und die erste systematische Untersuchung von Cohn. Cohn[2]) beobachtete zunächst Knochenbälkchen in einer Herzklappe, in der Umgebung von lockerem Bindegewebe und von Gefässen, ohne jedoch über den Fall nähere Angaben machen zu können. Er beschäftigt sich in seiner Arbeit hauptsächlich mit der Knochenbildung in der verkalkten Media mittelgrosser Gefässe, speciell der Arteria femoralis. Nach seiner Beschreibung lag die Verkalkung in den mittleren Schichten der Media und grenzte nach aussen und innen an normale Muskellager an; über die Beschaffenheit der Intima erwähnt er nichts. Er unterscheidet zweierlei Arten von Knochenbildung: 1. Eine nach Art der Callus-Bildung aufzufassende, bei welcher nach Fractur eines Kalkringes in Folge der durch die beiden Bruchenden ausgeübten chronischen Reizung zunächst eine Wucherung des interstitiellen Bindegewebes der Media und secundär metaplastische Knochenbildung zu Stande komme; 2. ein primäres Hineinwachsen von Gefässen in die verkalkte Schicht mit lacunärer Resorption des Kalkes, Markraum- und Knochenbildung. Cohn's Untersuchungen von arteriosklerotischen Kalkheerden in der Aorta förderten kein Resultat zu Tage: er konnte „in der Intima nie ein einem Knochenkörperchen ähnliches Gebilde entdecken".

Die letzte Veröffentlichung über unsern Gegenstand enthält die Arbeit von Rosenstein[3]). Dieser fand in dem von ihm

[1]) Marchand, Artikel „Arterien" in Eulenburgs „Real-Encyclopedie der gesammten Heilkunde (3. Aufl., 2. Bd., 1894).

[2]) Cohn, „Ueber Knochenbildung an d. Arterien", Dies. Arch. Bd. 106, 1886 und Inaugural-Dissert., Königsberg 1886.

[3]) Paul Rosenstein, „Ueber Knochen- und Knorpelbildung in Herzklappen." Dieses Archiv, Bd. 162, Heft 1, 1900.

untersuchten Fall von Herzklappen-Verkalkung ächtes Knochengewebe mit Havers'schen Canälen, theils im Anschluss an zahlreiches Bindegewebe, theils in Anlehnung an ebenfalls aufgefundenes Knorpelgewebe. Zur Erklärung der Knochenbildung zieht er die schon erwähnte Cohn'sche Theorie der Callus-Bildung heran, allerdings ohne aus seinen eigenen Objecten weitere Belege zum Beweise derselben beibringen zu können.

Die Objecte, welche für die vorliegende Arbeit zur Verwendung kamen, stammen von alten, bereits seit längerer Zeit theils in Alkohol, theils in Formalin und Alkohol aufbewahrten Präparaten, über deren Herkunft nichts Näheres mehr ermittelt werden konnte. Untersucht wurden 2 Fälle von verkalkten Mitralklappen, 1 Fall von verkalkten Aortenklappen, ferner zahlreiche verkalkte Heerde aus der Aorta, speciell auch aus Aorten-Aneurysmen, und schliesslich aus einer A. femoralis. Ein positives Resultat ergaben die Aortenklappen, ferner eine Mitralklappe und drittens vor Allem verschiedene (5) Stellen aus der A. femoralis. In Betreff der Methode muss noch bemerkt werden, dass zum Zwecke einer raschen Untersuchung von möglichst vielem Material die Schnitte aus freier Hand mit dem Rasiermesser ausgeführt wurden, wobei jedoch gleichzeitig dafür Sorge getragen wurde, dass die serienweise Aufeinanderfolge der einzelnen Schnitte möglichst gewahrt blieb.

Fall 1. Es handelt sich hier um ein in Alkohol aufbewahrtes Aortenostium, dessen 3 Klappen sehr stark verdickt und verkalkt waren. Die Verdickung war in der vorderen Klappe mehr gleichmässig ausgebreitet, höckerig, gegen die Ansatzstelle hin stärker ausgebildet und gegen den freien Rand zu etwas abnehmend. Nach beiden Seiten hin liefen die Ränder frei aus, ohne mit denjenigen der anstossenden hinteren Klappen verwachsen zu sein. Hingegen waren die beiden letzteren auf etwa ein Viertel ihrer Länge mit einander verschmolzen und die so gebildete gemeinsame Scheidewand zwischen den beiden Sinus Valsalvae stark verdickt und geschrumpft, so dass die Sinus in einen einzigen confluirten. Von dieser harten und unbeweglichen Verwachsungsstelle aus verlief in den beiden Klappen je eine wurstförmige, stark in das Lumen der Sinus vorspringende, verkalkte Anschwellung von etwa 5—6 mm Dicke, die sich in der linken Klappe in ihrem weiteren Verlaufe allmählich der Ansatzstelle näherte, während sie in der rechten ziemlich genau das mittlere Drittel der Breite einnahm und in beiden gegen das gegenüberliegende, frei auslaufende Ende hin breiter und dünner wurde. Sowohl die Ansatzstelle, als auch der freie Rand war bei

beiden Klappen dünn und leicht beweglich und schien makroskopisch nur wenig verändert. Im Grossen und Ganzen waren also die Veränderungen in den Klappen der Art, dass dadurch ihre Beweglichkeit und Schlussfähigkeit stark beeinträchtigt wurde.

Behufs der mikroskopischen Untersuchung wurden die verkalkten Klappen abgelöst, in 5-procentiger Salpetersäure entkalkt, hierauf 12 Stunden ausgewaschen und dann wieder einige Tage in Alkohol nachgehärtet. Die Schnitte wurden senkrecht zum freien Rand geführt; die Färbung geschah in Alauncarmin.

Bei der mikroskopischen Untersuchung zeigten sich die interessantesten Veränderungen an der hinteren rechten Klappe; diese Befunde sollen deshalb der Darstellung zu Grunde gelegt werden.

Die der Verwachsungsstelle mit der hinteren linken Klappe zunächst gelegene Partie war in ihrer ganzen Breite stark verdickt. Sie bestand grösstentheils aus feinstreifigem, fast homogenem, kernarmem Gewebe, das hier und da zu farblosen, körnigen Massen zerfallen war. An einigen Stellen waren Kalkschollen eingelagert, die durch ihre intensive Karminfärbung mit der Rosa-Färbung des übrigen Gewebes auffällig contrastirten. Dieses Bild änderte sich im weiteren Verlaufe der Art, dass schliesslich der Schnitt etwa den Anblick einer sehr stark vergrösserten, bipolaren Ganglienzelle darbot, deren beide Fortsätze in kurzer Entfernung von dem Körper der Zelle abgeschnitten waren: also in der Mitte eine kreisrunde, erbsengrosse Auftreibung, die nach beiden Seiten steil abfiel und in einen dünnen Streifen überging, der zur Ansatzstelle an die Aortenwand, bezw. zum Schliessungsrand der Klappe führte. Fasste man zuerst den der Insertion zunächst gelegenen dünnen Streifen ins Auge, so setzte sich dieser an vielen Präparaten aus zwei, an einigen sogar aus drei Lamellen zusammen. Die erste, an der inneren, d. h. dem Aortenlumen zugekehrten Seite gelegene, war constant in sämmtlichen Präparaten anzutreffen. Sie bestand aus parallelfaserigem, mit reichlichen spindligen Zellen versehenem Bindegewebe. In ihrem weiteren Verlaufe setzte sie sich mit einer napfförmigen Ausbuchtung unter der kreisrunden, verkalkten Anschwellung, diese gewissermaassen tragend, fort bis an den freien Rand der Klappe. Die mittlere Lamelle war hyalin degenerirt: sie ging continuirlich in die sklerotischen und verkalkten Massen der verdickten Partie über. Die nach aussen von ihr, dem Sinus zu gelegene dritte Schicht, die histologisch genau denselben Charakter trug, wie die erstbeschriebene, war nur in einigen Präparaten zu sehen, und auch hier hörte sie deutlich vor Beginn der Verdickung auf. Freilich fand ich späterhin wieder eine gleichgebaute Lamelle aussen an dem peripherischsten Theil der Anschwellung, dieselbe bogenförmig umsäumend, die sich dann jenseits derselben wieder mit den beiden andern Lamellen vereinigte. Ihre Zugehörigkeit zu der einen oder der anderen der beiden zuletzt genannten Schichten konnte aber nicht festgestellt werden.

Ich bin auf die Beschreibung dieser Schichtung deshalb

etwas näher eingegangen, weil sie auffallend übereinstimmt mit der von Veraguth[1]) beschriebenen Dreischichtigkeit der Semilunarklappen. Merkwürdig ist auf jeden Fall das Verhalten der inneren Lamelle, die von der verdickten Masse vorgebuchtet wird, ohne selbst in den Process hineingezogen zu werden; ferner erscheint es bemerkenswerth, dass die Verdickung hauptsächlich von der mittleren Schicht ausgegangen ist. Freilich gilt die Beschreibung des genannten Autors nur für normale Semilunarklappen und für solche in frischen Stadien von Endocarditis, so dass hier nur das Vorkommen einer Schichtung in alten, sklerotischen Klappen hervorgehoben werden soll, ohne die Identität derselben mit den von Veraguth beschriebenen Schichten zu behaupten.

Eingeschlossen war in die soeben beschriebenen peripherischen Bindegewebsstreifen eine aus hyalinen Gewebsstreifen, aus Zerfallsheerden, mächtigen Kalkplatten, Ueberresten früherer Blutungen oder Thromben bestehende Masse, wie sie bei allen diesen Processen beschrieben wird. Sie nahm im vorliegenden Falle den weitaus grösseren, nach dem Sinus und dem Schliessungsrand zu liegenden Theil der Verdickung ein. Hingegen war die entgegengesetzte, am Beginn der Anschwellung gelegene Seite eingenommen von lockerem, zell- und gefässreichem Bindegewebe, welches nur ab und zu von hyalinen Streifen durchzogen war. Die sehr zahlreichen Gefässe verliefen hauptsächlich an der Grenze zwischen diesem Gewebe und der peripherischen, faserigen Bindegewebslamelle. In der Gegend seiner grössten Entfaltung buchtete sich dieses lockere, zellreiche Bindegewebe Zahnpulpaartig in das hyaline und verkalkte Gewebe vor und wurde von letzterem Kappen-artig überzogen. Dieses Verhältniss trat allerdings nicht an allen Präparaten deutlich zu Tage, indem von dem Grundstock aus das Bindegewebe in die Lücken zwischen den Kalkschollen in der mannigfaltigsten Weise einwucherte.

An dieser Grenze zwischen dem Kalk und dem lockeren Bindegewebe lag nun das Knochengewebe.

Interessant ist zunächst, dass sich nicht eine einzige zusammenhängende Knochenpartie gebildet hatte, sondern dass die

[1]) Veraguth, „Untersuchungen über normale und entzündete Herzklappen.“ Dieses Archiv, Bd. 139, 1895, S. 59.

Ossification an allen möglichen Stellen, wo Bindegewebe und Kalk zusammenstiessen, also überall an der Peripherie der oben beschriebenen „Pulpa", aufgetreten war, so dass in einem einzigen Schnitte oft mehrere, von einander unabhängige Verknöcherungs-Heerde zu sehen waren. An manchen Orten zeigten sich die Kalkschollen in weiter Ausdehnung von einer schmalen Knochenschicht umsäumt, die sich durch ihre homogene Grundsubstanz und durch ihre rosarothe Farbe auf das Deutlichste vom Kalk abhob und eingelagerte Knochenkörperchen mit typischen Ausläufern aufwies: in den Knochenkörperchen waren die Zellen zum grössten Theil erhalten. — Ausser diesen schmalen Knochensäumen fanden sich grössere, unregelmässig gestaltete Platten von Knochengewebe, die immer mit einer oder mehreren Seiten an Kalk sich anlehnten und im Uebrigen von lockerem Bindegewebe umgeben waren. An manchen dieser Stellen zeigte der Knochen ausgeprägte Merkmale, wie sie bei dem metaplastisch gebildeten Bindegewebsknochen beschrieben werden: es wechselten hier Haufen von kleinen, in unregelmässigen, aber viel zu engen Abständen gelagerten Knochenkörperchen ab mit Complexen, an denen in weiten Zwischenräumen spärliche, grosse, runde Höhlen auftraten, an deren eine Wand eine Zelle mit deutlichem Kern sich anlagerte. Zwischen diesen Gebilden, die sich von Knorpelhöhlen durch den Mangel einer Kapsel unterschieden, lagen andere, ebenfalls zu grosse Knochenkörperchen, die aber eine ganz unregelmässige oder auch schon mehr sternförmige Gestalt zeigten, so dass man wohl alle diese Bildungen als zu gross gebliebene Knochenhöhlen auffassen darf. Der Haupttheil des neugebildeten Knochens näherte sich mehr der normalen Form: es fehlte ihm jedoch der lamellöse Bau und die regelmässige Anordnung der Knochenkörperchen des Lamellenknochens. Letztere Form war in den Klappen spärlich vertreten: es fanden sich aber doch einige sehr schön ausgeprägte Bälkchen, die z. B. um eine an beiden Seiten lacunär ausgezackte Kalkspange geschichtet waren, oder um Bindegewebszapfen, oder aber auch um typisches Markgewebe, immer jedoch in der Weise, dass sie mit der anderen Seite ganz oder theilweise an Kalk angrenzten.

An anderen Stellen erkannte man deutliche Uebergänge von Bindegewebe zu Knochen, Uebergänge, die sich noch schöner

an ähnlichen Befunden in der verkalkten Mitralis des folgenden Falles darstellen und deshalb dort näher beschrieben werden sollen.

Das Knochenmark enthielt, gleich dem später zu beschreibenden in der Arteria femoralis, lockeres Bindegewebe, Blutgefässe, Rundzellen, namentlich auch reichliche Fettzellen, hatte also den ausgesprochenen Charakter von Fettmark. Dies weist, nebst anderem, darauf hin, dass der Process schon vor längerer Zeit abgelaufen war: auch der Mangel an Osteoblasten in den Markräumen spricht dafür.

In Bezug auf das verkalkte Gewebe ist ferner zu erwähnen, dass es in der Mehrzahl der Fälle Zeichen von typischer lacunärer Resorption an sich trug. Die Lacunen waren entweder mit Knochengewebe bekleidet oder mit lockerem Bindegewebe ausgefüllt. Ueber die Ausdehnung, in welcher die Kalk-Resorption in den Klappen stattgefunden hatte, lieferten die Präparate keine sicheren Anhaltspunkte. Daneben muss aber hervorgehoben werden, dass auch Kalkkrümel, um welche nach allen Seiten Knochen angelagert war, vorkamen, ohne dass jene die Lacunen aufwiesen. Eine Knochen-Bildung rein in Bindegewebe, ohne Anlehnung an irgend eine verkalkte Stelle, ist mir nicht zu Gesicht gekommen.

Fall 2. Das zweite mit Erfolg auf das Vorkommen von Knochenbildung untersuchte Präparat war eine ebenfalls stark veränderte und verkalkte Valvula mitralis. Die beiden Segel waren in ihrer medialen Hälfte vollständig mit einander verwachsen und dabei derartig verdickt und geschrumpft, dass die Chordae tendineae nicht mehr zu erkennen waren und die Spitzen der Papillarmuskeln an die von den Segeln selbst gebildeten unförmlichen Wülste heranreichten. Dagegen waren die lateralen Hälften durchgängig, weniger stark verändert und unverkalkt.

Untersucht wurden die verkalkten medialen Hälften. Die Behandlung der Präparate erfolgte in der nämlichen Weise, wie bei den Semilunarklappen. Die Schnittrichtung verlief parallel der Verwachsungslinie.

Das mikroskopische Bild war sehr mannigfaltig und schwer entwirrbar. Längs der dem Vorhof zugewandten Seite verlief in abwechselnder Dicke ein breiter Streifen, welcher der Hauptsache nach aus sklerotischem, kernarmem Gewebe bestand, das ab und zu von faserigem Bindegewebe oder von gänzlich degenerirten, hyalinen Streifen unterbrochen wurde. Dieser Theil grenzte theils scharf, theils allmählich übergehend an die dem Ventrikel zu gelegene grössere Hälfte, die der Hauptsache nach von lockerem, zell-

reichem Bindegewebe eingenommen wurde. Beide Schichten, besonders aber die letztere, waren von zahlreichen Gefässen durchzogen, deren Wand öfters stark verdickt war, zuweilen bis zum völligen Verschluss des Lumens. Die Vascularisation des lockeren Bindegewebes mit der auffallend grossen Zahl von Gefäss-Durchschnitten in den einzelnen Präparaten stimmte vollkommen überein mit den entsprechenden Bildern aus den Aortenklappen. — Die Kalk-Einlagerung war in der sklerotischen Zone meist in grösseren, zusammenhängenden Platten erfolgt: in dem lockeren Gewebe hingegen lagen massenhafte, regellos zerstreute Krümel und Schollen, meistens von einem Wall verdichteten Gewebes umgeben, stellenweise jedoch auch in nekrotisches oder hyalines Gewebe eingebettet. In beiden Schichten verliefen ferner noch zahlreiche elastische Fasern.

Dieses Bild wurde an manchen Orten etwas complicirt durch eine besonders in dem lockern Bindegewebe localisirte, zellige Infiltration, die an einzelnen Stellen sogar zur eitrigen Einschmelzung geführt hatte. Sie ist jedenfalls aufzufassen als eine secundär hinzugetretene acute Entzündung, die auf alle Fälle zu der jetzt zu beschreibenden Knochenbildung in keiner Beziehung stand und auch nicht zu der vorhin beschriebenen Vascularisation. Manche Stellen waren übrigens von der Rundzellen-Infiltration völlig frei.

Die Knochenbildung war auch hier ausschliesslich an das lockere Bindegewebe gebunden: sie fand sich weder in der sklerotischen Schicht der Klappe, noch, — um das gleich hier zu bemerken — in dem zweiten untersuchten Fall von Mitralis-Verkalkung, in welchem die Klappe blos aus streifigem, fast homogenem Gewebe mit eingelegten Kalkplatten bestand. Ferner war hier die Ossification noch enger, als im vorigen Falle, an eine vorherige lacunäre Kalk-Resorption geknüpft: in sämmtlichen Präparaten zeigten die an den Knochen anliegenden Kalkseiten lacunäre Ausbuchtungen. Letztere kamen übrigens nicht selten auch vor ohne gleichzeitige Anlagerung von Knochengewebe, blos von lockerem Bindegewebe ausgefüllt. — Im Grossen und Ganzen war der Process in diesem Falle wenig ausgebildet. Der Knochen entsprach im Allgemeinen dem auch in den Aortenklappen die Hauptmasse bildenden, unregelmässig gebauten, nicht lamellösen Typus: lamellöse Schichtung und Markraum-Bildung wurden überhaupt nicht gefunden. Hingegen konnte man, wie schon erwähnt, in fast allen Präparaten schöne Uebergänge zwischen Knochen und Bindegewebe beobachten, indem homogene Streifen von Knochensubstanz, auf dem Knochen massiv mit breiter Basis aufsitzend, allmählich spitz zulaufend in das Binde-

gewebe hinausstrahlten, so dass diese Ausläufer mit den dazwischen liegenden Bindegewebs-Fibrillen eine ziemlich breite Uebergangszone bildeten.

Zu bemerken ist schliesslich noch, dass eine primäre Knorpelbildung, — und an sie angeschlossene Knochenbildung, — wie sie Rosenstein beschreibt, — in meinen Präparaten nicht gefunden wurde.

An dieser Stelle sei noch eine Bemerkung eingeschaltet über die Herkunft des lockeren, gefässreichen Bindegewebes in den beiden besprochenen Fällen, an dessen Gegenwart ja das Vorkommen von Knochenbildung gebunden war. Man wird dasselbe jedenfalls aufzufassen haben als das Ueberbleibsel der zu Anfang der endocarditischen Processe auftretenden Bindegewebs-Wucherung und Gefässbildung[1]); in ihm wäre also die gewöhnlich nachfolgende Schrumpfung ausgeblieben. Es ist denkbar, dass in einzelnen Fällen diese Schrumpfung verhindert worden wäre durch die Unfähigkeit der betreffenden Stelle, sich zu verkleinern. So z. B. lagerte in der erst beschriebenen Aortenklappe das lockere Gewebe hauptsächlich in dem Theilungswinkel der beiden peripherischen Lamellen, und diese wurden durch die eingelagerten Kalkmassen der Art aus einander gedrängt und gespreizt, dass ein Zusammenziehen der vor der Auftreibung gelegenen Theile mechanisch unmöglich gemacht war.

Fall 3. Die weitaus interessantesten Resultate ergab, wie bereits erwähnt, die Untersuchung einer arteriosklerotischen Arteria femoralis. Es handelte sich ebenfalls um ein älteres, in Formalin und Alkohol gehärtetes und aufbewahrtes Präparat. Die untersuchten Abschnitte sassen besonders im oberen Theil der Arterie, oberhalb und unterhalb des Abgangs der A. profunda femoris. Bei der makroskopischen Besichtigung zeigte die Arterienwand die gewöhnlichen, bei allen älteren Fällen von Arteriosklerose beschriebenen Veränderungen: Beet-artige oder Kugelsegment-förmige Erhebungen, Narben-ähnliche Einziehungen, durchgebrochene atheromatöse Heerde, zum Theil gegen das Lumen zu mit Kalkplättchen bedeckt, oder ovale, napfförmige Einsenkungen, in deren Grund gewöhnlich harte, bräun-

[1]) Vergl. zu dieser Frage: v. Langer, „Ueber die Blutgefässe in den Herzklappen bei Endocarditis vascularis." Dieses Arch., Bd. 109, 1887 — ferner: Coën, „Die Gefässe der Klappen." Archiv für mikrosk. Anatomie, Bd. 27, 1886; Köster, „Die embolische Endocarditis", Dieses Arch., Bd. 72, 1878.

liche Kalk-Ablagerungen frei an der Oberfläche lagen. Hervorzuheben ist noch, dass die Arterie, speciell die Adventitia, nirgends die Spur einer Verletzung oder Continuitäts-Trennung zeigte, so dass zur Charakterisirung der hier aufgetretenen Knochenbildung der Gedanke an eine etwaige Versprengung von Knochen- oder Knorpelpartikeln von vornherein ausgeschlossen werden darf.

Zur Untersuchung wurden die zahlreichen verkalkten Stellen herausgeschnitten und in derselben Weise, wie bei den Klappen, behandelt.

Die mikroskopische Untersuchung ergab zunächst folgende, sämmtlichen Präparaten gemeinsame Verhältnisse: die Adventitia bestand aus welligem Bindegewebe, vermischt mit reichlichen, dünnen elastischen Fasern, sowie breiten hyalinen Streifen. Die Vasa propria zeigten an manchen Stellen Wandverdickung bis gänzliche Obliteration. Hier und da fanden sich verzweigte Züge von Rundzellen, gewöhnlich in Begleitung von Gefässen. Eine Verletzung der Wand oder eine Continuitäts-Trennung war auch mikroskopisch nicht wahrzunehmen. — Die Media war ausserhalb der arteriosklerotischen Heerde, soweit solche Stellen zu Gesicht kamen, wohl erhalten, von normaler Structur, mit meist deutlichen Kernen versehen. Auch im Bereiche der Heerde änderte sich ihre Structur nicht sichtlich; nur war sie hier stark verdünnt und von einer mächtigen Intimaschicht bedeckt. An diesen Stellen zeigte sie auch zahlreiche Gefäss-Durchschnitte; jedoch kann ich über den Grad einer eventuellen Vermehrung der Gefässe kein Urtheil abgeben, weil die den untersuchten Schnitten entsprechenden Stellen mit normaler Media meist nicht mehr zum Vergleich herangezogen werden konnten. An den Orten grösster Verdünnung war die Elastica interna aufgesplittert und auch bei Anwendung specifischer Färbemethoden manchmal nicht mehr deutlich nachweisbar. Uebrigens fehlte zuweilen die Media auf grössere Strecken vollständig, so dass sich Adventitia und Intima berühren; die elastische Innenmembran war an diesen Stellen ebenfalls gerissen, ja die Rissenden erschienen weit aus einandergedrängt. Schliesslich sei noch erwähnt, dass die Media bis auf geringe, unbedeutende Spuren von Kalk frei war. — Die Intima, welche an den Stellen mit normaler Media nur eine relativ dünne Schicht darstellte, war über den erkrankten Heerden verdickt. Sie wies an den verschiedenen Präparaten und in den einzelnen Schichten verschiedenartige Veränderungen auf. Je nach dem Grade des degenerativen Processes fand sich streifiges, sklerotisches Bindegewebe mit den bekannten spindelförmigen Körperchen, sowie mit einzelnen Heerden von Rundzellen-Einlagerungen, besonders in der Nähe des inneren Randes, — ferner Schichten in den verschiedenen Stadien des Zerfalls. Ausgebildete atheromatöse Heerde waren verhältnissmässig selten. Dagegen enthielt sie Kalk-Einlagerungen, und zwar oft sehr ausgedehnte, fast die ganze Breite der Intima einnehmende, in den mannigfaltigsten Formen.

Soweit wich die Arterie nicht von dem gewöhnlichen Verhalten ab. Dagegen hatte sich nun an den Knochen-haltigen Stellen ein zweiter, von

dem ersten vollkommen verschiedener und unabhängiger Process entwickelt, der in der Arterie tiefgreifende Veränderungen hervorgerufen hat. Es waren aus der Media, bezw. aus der Adventitia breite Züge von neugebildetem lockerem, zellreichem Bindegewebe, im Verein mit sehr zahlreichen und grossen Gefässen, in die Intima vorgedrungen und durchzogen dieselbe nach allen Richtungen. Ferner fanden sich in derselben z. Th. sehr ausgedehnte Knochenmark-Räume und, in Verbindung mit diesen Veränderungen, reichliche Knochenbildung.

Zunächst sollen, der Uebersichtlichkeit halber, die verschiedenen Formen, in denen die Knochenbildung aufgetreten war, kurz skizzirt werden. An manchen Orten lagen die Verhältnisse ziemlich einfach: bei der serienweisen Verfolgung der Schnitte stiess man auf einmal in der Nähe eines Kalkstreifens auf eine zellige Infiltration der nach innen von dem Kalk liegenden Gewebsschicht. Gleichzeitig traten zahlreiche Gefässdurchschnitte auf, und der Kalk zeigte an der betreffenden Seite lacunäre Einkerbungen. Im weiteren Verlauf traf man auf Knochenbälkchen, die an die Kalkschicht angelegt waren; dabei wurde, ohne dass Kalk und Knochen in den verschiedenen Höhen ihre Gesammtgrösse sehr verändert hätten, die Kalkschicht allmählich kleiner, während die Knochenbälkchen sich allmählich vergrössert zeigten. An die Stelle des Bindegewebes war hier gewöhnlich typisches, fettreiches Markgewebe getreten. Und nun zeigte sich auch bald eine Stelle, an der die trennende Intima-Schicht durchbrochen war und das gefässhaltige Gewebe des Markraumes direct mit der Media communicirte. — An einer anderen Stelle wurde zunächst inmitten einer Kalkplatte ein kreisrundes, mit Markgewebe ausgefülltes Loch sichtbar, dessen Ränder Lacunen aufwiesen, in denen Riesenzellen lagen. Es stellte sich dies heraus als die am weitesten vorgeschobene Spitze eines grössern Knochenheerdes, welcher beiderseits von Kalk mit grossen, Halbkreisförmigen Buchten begrenzt war; an ihren lacunär ausgezackten Rand hatte sich Knochen angelagert, der die Buchten zum Theil vollständig ausfüllte. Im Innern des Heerdes lag ein grosser, mit mehreren grösseren Blutgefässen versehener Markraum, der nach innen mit einer scharfen Grenze an eine Schicht faserigen Bindegewebes stiess, während er nach aussen in ein zellreiches Bindegewebe überging, das mit der zellig infiltrirten Media in directem Zusammenhang stand. Das Mark war auch

hier, wie in den meisten Präparaten, Fettmark; nur in seiner End-Ausbreitung, gegen den Anfangs erwähnten Ausläufer zu, zeigte es mehr lymphoide Beschaffenheit.

Derartige kleinere Ossifications-Heerde fanden sich häufig, ohne dass eine eingehende Beschreibung jedes einzelnen derselben von Interesse wäre. Der Knochen zeigte meistens den unregelmässigen Bau des metaplastisch gebildeten Bindegewebsknochens; jedoch waren auch gut ausgebildete lamelläre Bälkchen nicht selten. Gegen das Mark und lockere Bindegewebe hin zeigten die Knochenbälkchen oft Lacunen, ein Zeichen, dass hier Hand in Hand mit der Knochenbildung auch ein Abbau stattgefunden hatte. Osteoblasten-Reihen waren ebenso wie Riesenzellen sehr selten, aber in einigen Fällen doch sicher noch nachweisbar. Ferner waren die Knochenheerde in unverkennbarer Weise an die Kalk-Ablagerungen gebunden: der Kalk zeigte an den Stellen, wo er an Bindegewebe oder Markgewebe, meistens, da, wo er an Knochen grenzte, regelmässig Lacunen. Für Binde- und Marksubstanz liess sich in fast allen Fällen ein Zusammenhang mit der Media oder gar mit der Adventitia nachweisen, in grösseren Heerden sogar an mehreren Stellen: die Media war in der Umgebung dieser Stellen meist zellig infiltrirt und von zahlreichen Gefässen durchzogen, die zuweilen an der Durchschnittsstelle des einwuchernden Gewebes dichtgedrängt in die Intima eintraten. — Neben diesen kleineren Heerden fanden sich in zwei Reihen von Präparaten Verhältnisse, die gewiss recht selten sein dürften. In der ganzen Ausdehnung des sklerotischen Heerdes war nehmlich an die Stelle der verdickten Intima ein einziger Knochenheerd getreten. An einer Stelle zeigte derselbe einen so regelmässigen Bau, dass man versucht war, an einen Längsdurchschnitt aus der Compacta eines Röhrenknochens zu denken: es waren breite, lamellöse Knochenfelder, zwischen denen parallel angeordnete und in ähnlicher Weise wie die Havers'schen mit einander communicirende Canäle verliefen, — nur mit dem Unterschiede, dass diese Canäle hauptsächlich Markgewebe enthielten, und dass die Lamellen nicht um die zwischen ihnen verlaufenden Canäle geschichtet waren. Eine andere Stelle aus demselben Heerde glich ganz dem Bau der normalen Spongiosa (Fig. 1): Die über das Doppelte der sklerotischen Umgebung aufgetriebene

Intima bildete einen einzigen Markraum, in welchem gleichsam netzförmig angeordnete, auf den einzelnen Schnitten unzusammenhängend erscheinende, lamellöse Knochenbälkchen eingelagert waren. Das dazwischen liegende Mark war noch verhältnissmässig jugendlich. An einigen Stellen sah man Osteoblasten-Reihen; an anderen waren die den Markraum durchsetzenden Bälkchen auf einer oder auf beiden Seiten von faserigem Bindegewebe umgeben, für dessen Deutung, — ob etwa eine fibröse Umwandlung des Markes als Vorstufe der Knochenbildung? —, keine Anhaltspunkte gefunden wurden. — Ein ferneres, merkwürdiges Bild bot sich in einem zweiten Heerd, wo die ganze Intima ebenfalls einen einzigen Markraum bildete, der aber hier nicht von Knochen durchzogen war, sondern nur an den beiden seitlichen Enden einige wenige dünne Bälkchen aufwies, die senkrecht emporstiegen zu der gebrechlichen, nur aus einer dünnen Knochen- bezw. Bindegewebslamelle bestehenden Innenwand. — Auch in diesen grossen Heerden fanden sich an den Knochenbälkchen Lacunen. Die Bälkchen bestanden zumeist aus lamellösen Schichten, jedoch traf man doch auch häufig, besonders an den seitlichen Enden der Markräume, grössere Platten von unregelmässigem, keine Lamellenzeichnung aufweisendem Knochen: in manchen Präparaten war auf der dem Markraum zugekehrten Innenseite solcher Platten lamellöser Knochen angelagert worden.

Wenn man sich nun Angesichts dieser Veränderungen in der Gefässwand die Frage vorlegt, welches Moment als primäres die Knochenbildung einleitete, so ergiebt sich als das maassgebende Verhältniss, dass lockeres Bindegewebe in die Intima eingedrungen ist. Dieses Moment ist bis jetzt von keiner Seite hinreichend hervorgehoben worden. Cohn[1]) verweist bloss auf H. Müllers[2]) grundlegende Beschreibung der Verknöcherung der Vogelsehne, und ähnlich schildert auch Marchand[3]), — mit dem die Lehrbücher von Orth und Ziegler übereinstimmen —, den Vorgang: „man sieht dann in die homogene, verkalkte Media

[1]) a. a. O.

[2]) H. Müller: „Ueber Verknöcherung." Würzburger naturwissenschaftl. Zeitschr., Bd. 4, 1863.

[3]) a. a. O.

Gefässe eintreten, welche allmählich das verkalkte Gewebe zerstören und eine Art Markraum-Bildung veranlassen. Neben den Gefässen liegen zahlreiche Zellen, welche sich an den ausgenagten Rändern der Markräume reihenförmig als Osteoblasten anordnen, hier Knochenlamellen ablagern und selbst zu Knochenkörperchen werden." Man sieht schon aus der oben gegebenen kurzen Schilderung, dass in dem vorliegenden Falle die Vorgänge weit mannigfaltiger sind, als hiernach anzunehmen wäre! Die Verhältnisse liegen allerdings auch in so fern verschieden, als es sich in den Fällen von Cohn und Marchand um eine reine Verkalkung der Media handelte, während hier die Media unverkalkt, aber in hohem Grade atrophirt, die Intima hingegen, in welcher der Process stattgefunden hatte, stark verdickt war, — also eine typische Arteriosklerose im Sinne Virchow's. Und bei dem einwuchernden Gewebe bilden den Haupttheil nicht die Gefässe, sondern vor Allem der breite Strom von lockerem Bindegewebe. Dieser Befund stimmt also mit demjenigen in den Herzklappen vollkommen überein, und wie dort, handelt es sich also auch hier zunächst um die Frage nach der Entstehung der Bindegewebs-Wucherung und Gefässbildung, welche stets mit einander verbunden erscheinen.

Dass solche Gefässbildungen und Zell-Wucherungen in der Adventitia und vor Allem auch in der Media bei Arteriosklerose stattfinden, ist eine schon längst bekannte Thatsache: ich brauche hier nur auf die Beschreibungen von Köster[1]) und Thoma[2]), sowie von Ranvier[3]) zu verweisen. Ebenso berichten die genannten Autoren auch, dass in seltenen Fällen dieser Process sich bis in die Intima hinein erstrecken kann. So sagt z. B. Köster: „Sehr häufig sieht man förmliche Granulationen aus der Muscularis in

[1]) Köster, Sitzungsbericht der niederrheinischen Gesellschaft für Natur- und Heilk. in Bonn, v. 19. Januar, 15. März u. 20. December 1875.

[2]) Thoma, „Ueber die Abhängigkeit der Bindegewebs-Neubildung in der Arterien-Intima von den mechanischen Bedingungen des Blutumlaufs." Dieses Archiv, Bd. 93, 95. 104, 105, 106. — Ferner: „Ueber Gefäss- und Bindegewebs-Neubildung in der Arterienwand." Ziegler's Beiträge, Bd. 10, 1891. (Hier auch weitere diesbezügliche Literatur.)

[3]) Ranvier, Traité technique d'histologie. Paris 1875.

die Intima vordringen, mit Lymphzellen infiltrirte Partien gleichsam vor sich herschieben . . . . Die entzündlichen Wucherungen haben also dann die Muscularis und die elastische Lamelle nach Innen durchbrochen.“ Aehnlich sind auch die Schilderungen von Thoma. Jedoch scheinen diese Wucherungen doch nie einen so grossen Umfang angenommen zu haben; auch war das Haupt-Augenmerk der genannten Forscher auf die Veränderungen der Media gerichtet. Der vorliegende Fall ist deshalb nach zwei Richtungen hin merkwürdig: zunächst wegen der grossen Ausbreitung der Gewebs- und Gefäss-Neubildung, und zweitens, weil das neugebildete Bindegewebe keine narbige Schrumpfung eingegangen ist, sich vielmehr zu Knochen- und Markgewebe weiter entwickelt hat. Es sei daher gestattet, die Entstehung der Gefässe und des neugebildeten Bindegewebes und ihre Ausbreitung in der Intima an der Hand einer instructiven Serie von Präparaten näher zu erörtern.

Die betreffenden Präparate stammen aus einem arteriosklerotischen Heerd etwa 10 cm oberhalb des Abgangs der A. profunda femoris. An der Stelle seiner grössten Entwicklung fanden sich ausgedehnte Veränderungen, u. A. die beiden ersten der oben beschriebenen grossen Knochenheerde. Die Entstehung dieser Heerde wurde nun weiter aufwärts verfolgt bis zu einer Stelle, an der die Veränderungen eben noch angedeutet waren, und sich

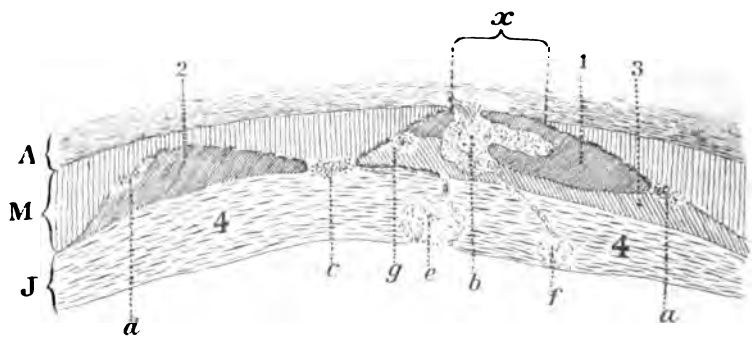


Fig. 1.

A Adventitia; M Media; J Intima; 1, 2 die beiden Fragmente der äussersten Schichten der Intima; 3 mittlere Schicht der Intima; 4 innerste Schicht der Intima; a, b, c, d, e, f Heerde mit lockerem Bindegewebe und Gefässen; x Stelle der totalen Ruptur der Media.

die ursprünglichen Verhältnisse leicht erkennen liessen. Vorstehendes Schema (Fig. 1) soll diese letzteren veranschaulichen. Was zunächst die Adventitia betrifft, so weicht sie von dem oben beschriebenen Verhalten im Allgemeinen nicht wesentlich ab. Die Media ist an beiden Rändern des Heerdes vollkommen erhalten, von normaler Dicke und mit gut gefärbten Kernen versehen. Bei Beginn der pathologischen Veränderungen nahm beiderseits ihre Dicke rasch ab: man sieht in der Zeichnung, dass sie bei b gerissen ist und auf eine Strecke weit vollständig fehlt, während sie auf der entgegengesetzten Seite, bei d, zwar noch erhalten, aber auf eine minimale Dicke reducirt ist. Zwischen diesen beiden tiefsten seitlichen Depressionen erhebt sie sich in der Mitte des Heerdes zu einer etwas grösseren, aber immerhin noch um die Hälfte verminderten Stärke. — In der Intima sind verschiedene, deutlich abgrenzbare Schichten zu unterscheiden. Zunächst füllen zwei Kreissegment-förmige Lager (1 und 2) die beiden (seitlichen) Ausbuchtungen der Media der Art aus, dass ihre innere Grenzlinie in der Höhe des Niveaus der mittleren Erhebung c steht. Die Schicht 2 reicht mit einer keilförmig zulaufenden Spitze bis an c heran, während Schicht 1 bereits auf der halben Höhe von c bei g endigt. Auf diese Weise füllt die Schicht 2 auf der einen Seite die Ausbuchtung der Media vollständig aus, während auf der anderen, — man kann sich vorstellen, dass die Media dort gerissen und so die Schicht 1 zurückgesunken ist! —, an beiden Enden dieser Schicht Einsenkungen bestehen, die von einer weiteren Schicht (3) ausgekleidet werden, welche dann mit einem ebenfalls keilförmigen Ende gegenüber 2 auf der Höhe von c endet. Auf diese Weise entstände in der Mitte, bei c, wo ja die immerhin erheblich zu dünne Media frei an der Oberfläche läge, eine Einsenkung, welche nun aber durch eine 4. Schicht derartig ausgerundet wird, dass der das Lumen begrenzende Rand der Intima dem inneren Rande der Adventitia parallel verläuft, und so thatsächlich, trotz der successiven Umwälzungen in der Gefässwand, die Dicke derselben überall gleichmässig dieselbe geblieben ist. (Das Schema muss beiderseits in der Weise verlängert und vervollständigt gedacht werden, dass bei gleichbleibender Dicke der Arterienwand die Media immer breiter wird — auf Kosten der

Intima, so dass diese erstere nur als dünne Lamelle überzieht!) — Diese einzelnen soeben geschilderten Schichten liessen sich leicht von einander abgrenzen durch ihre verschiedene Structur, indem die äussersten (1 und 2) schon stark im Zerfall begriffen waren, während die dritte noch in einem weniger vorgeschrittenen Stadium sich befand und die innerste noch ganz den gewöhnlichen Bau des sklerotischen Intima-Gewebes zeigte.

Die Erklärung des Bildes gehört nicht in den Rahmen dieser Arbeit, und so möchte ich nur nebenher auf die Uebereinstimmung dieser Befunde mit der von Thoma[1]) aufgestellten Lehre von der Arteriosklerose hingewiesen haben!

Von besonderer Wichtigkeit für unsere Frage ist in den Serienschnitten das Verhalten der neu aufgetretenen Bindegewebs-Wucherung und Gefäss-Ausbreitung. In dieser Hinsicht bestand zunächst in allen Höhen immer ein Zusammenhang zwischen dem neugebildeten Gewebsheerd und der Adventitia, etwa an der Stelle b. Diese Stelle stellt einen der Haupt-Ausgangspunkte der Wucherung dar: auch steht dieselbe durch einen kräftigen Strang von lockerem Bindegewebe und Gefässen in Verbindung mit dem zweiten Hauptheerde in c. Eine ebenfalls etwas stärkere Ausbildung erlangt dieser Streifen in g. Von diesen 2 Knotenpunkten b und c aus erstrecken sich Züge von spärlichem Bindegewebe mit reichlichen und grossen Gefässdurchschnitten nach allen Richtungen, aber immer so, dass sie sich streng an die Grenze, sei es zwischen Intima und Media, bezw. Adventitia, sei es zwischen den einzelnen Schichten halten (in dem Schema z. Th. angedeutet). Auf diese Weise finden sich weitere grössere Anhäufungen von neugebildetem Gewebe an den Punkten a (in dem die 3 Schichten zusammenstossen!) und d, ferner Knochenheerde an der inneren Seite, in e und f, deren Zusammenhang mit c und b deutlich nachgewiesen ist. Diese hier angedeuteten Heerde fanden sich in den verschiedenen Höhen in verschiedener Ausbildung, manche oft ganz geschwunden, während andere eine mächtige Ausdehnung genommen, grosse Knochen- und Markräume gebildet hatten und oft zu mehreren in einen einzigen Heerd zusammengeflossen waren. In allen Höhen sieht man an

[1]) a. a. O.

einen oder mehreren Punkten die Bindegewebsheerde oder Markräume mit der Media, bezw. Adventitia zusammenhängen und Gefässe aus diesen Schichten in die Intima eintreten.

Dieses Beispiel, mit welchem die Befunde an den übrigen Präparaten übereinstimmen, zeigt also, auf welche Weise sich das neugebildete Bindegewebe in der sklerotischen Intima ausbreitet: es beweist ferner, — wie auch die anderen Fälle —, den Zusammenhang desselben mit der Media, bezw. Adventitia, und erlaubt, wenigstens für den vorliegenden Fall, den Schluss, dass die Bindegewebs-Wucherung und hiermit auch die davon abhängige Bildung von Knochen- und Markgewebe aufzufassen ist als eine Folge-Erscheinung des arteriosklerotischen Processes in der Arterienwand. Hier näher auf die Ursachen dieser Bindegewebs- und Gefäss-Entwicklung einzugehen, halte ich nicht für meine Aufgabe; es mag genügen, auf die schon erwähnten Arbeiten von Köster, Thoma u. s. w. hingewiesen zu haben, ferner darauf, dass bei Rissen in der Media, wie wir sie im vorliegenden Falle haben, mit Vorliebe Bindegewebs-Wucherungen auftreten, wie dies besonders einerseits bei der experimentellen Bearbeitung der Frage des Arterien-Verschlusses nach Ligaturen[1]), andererseits bei den Untersuchungen über die Entstehung der Aneurysmen (Helmstedter), Eppinger[3]), Manchot[4]), beschrieben worden ist.

Die erste Vorbedingung für die Knochenbildung bildet also, wie wir gesehen haben, das Auftreten von neugebildetem, gefässreichem Bindegewebe, und zwar sowohl in den Gefässen, als auch in den Herzklappen; als die zweite erscheint, wie ebenfalls schon mehrfach hervorgehoben wurde, die Gegenwart von Kalk. Dieses

[1]) Vgl. zu dieser Frage: Raab, „Ueber die Entwicklung der Narbe im Blutgefäss nach der Unterbindung". Langenbeck's Archiv für klin. Chirurgie, Bd. 23. Hier ist auch die Literatur angegeben — vgl. ferner auch Orth, Lehrbuch.

[2]) Helmstedter, „Du mode de formation des anévrismes spontanés". Dissert. Strassburg 1873.

[3]) Eppinger, „Pathogenesis, Histogenesis u. Aetiologie der Aneurysmen, einschliesslich des Aneurysma verminosum equi". Langenbeck's Archiv, Bd. 35, 1887.

[4]) Manchot, „Ueber die Entstehung der wahren Aneurysmen." Dieses Archiv, Bd. 121, 1890.

Letztere ist eine allgemein bekannte Thatsache, welche Marchand[1]) dahin formulirt hat, „dass ächter Knochen aus Bindegewebe überall dort entstehen kann, wo hinreichend Kalksalze zur Verfügung stehen“. Er fährt fort: „wo also Verkalkung vorausgegangen ist“. Auch zu diesem Nachsatze berechtigen meine thatsächlichen Befunde. Besonders auffällig war dies in dem Heerde, dessen erste Anfänge soeben ausführlich beschrieben worden sind: denn die 7 Knochenheerde, welche in den verschiedenen Höhen vorgefunden wurden, erschienen alle an Kalk-Ablagerungen gebunden, der Art, dass man zunächst je auf eine Partie verkalkten Gewebes stiess und an weiteren Schnitten dann die beginnende Markraum-Bildung und Knochen-Anlagerung antraf. Bei noch so reichlicher Bindegewebs-Wucherung, z. B. an der Stelle c im Schema, war ohne die Gegenwart von Kalk keine Knochenbildung aufzufinden. — Der Verlauf des Processes wird, wie oben gesagt, von den Autoren durchweg so geschildert, dass durch die einwuchernden Gefässe der Kalk resorbirt und durch sich entwickelnde Osteoblasten-Reihen auf die Resorptions-Fläche Knochen angelagert wird. Das ist in den Arterien allerdings ein sehr häufiger Vorgang: ich möchte aber nicht unterlassen, darauf hinzuweisen, dass die Function der Gefässe, der Riesenzellen, des Markes und der Osteoblasten auch von dem lockeren Bindegewebe übernommen werden kann. Wenigstens fand sich solches Gewebe sowohl als Begrenzung lamellösen Knochens, als auch in Kalk- und Knochen-Lacunen vor, besonders in den Herzklappen. — Eine zweite Art der Knochenbildung war diejenige von unregelmässigem, nicht lamellösem Knochen, der in allen untersuchten Objecten vorkam, und von dem man jetzt wohl annehmen darf, dass er durch eine directe Metaplasie aus Bindegewebe entstanden ist. Darauf weisen auch besonders die bei Besprechung der Mitralis-Präparate beschriebenen Bilder hin.

Es wird hier auch der Ort sein, ein Wort zu sagen über die von Cohn[2]) aufgestellte Ansicht, dass in manchen Fällen die Anregung zur Ossification gegeben würde durch eine chronische, mechanische Reizung des umliegenden Gewebes durch den Kalk.

[1]) Marchand in den Verhandlungen der deutschen pathologischen Gesellschaft. Bericht über die 3. Tagung zu Aachen (17.—20. Sept. 1900).

[2]) Cohn a. a. O.

Ich habe in meinen Präparaten keine Belege für diese Annahme gefunden. Sicher ist sie auszuschliessen für die Erklärung der Befunde in den Arterien. Aber auch in den Herzklappen, in welchen derartige mechanische Insulte durch den stetigen Blutanprall besonders leicht ausgelöst werden könnten, fand sich die Knochenbildung mit Vorliebe an der Grenze des Kalkes und des Hauptbindegewebs-Heerdes, der gewöhnlich von festen Kalkmassen so umgeben war, dass das Bindegewebe vor Insulten möglichst geschützt war, — oder man traf sie in Ausbuchtungen grösserer zusammenhängender Kalkplatten. Aus allen diesen Umständen möchte ich schliessen, dass der den Ossifications-Process auslösende Reiz für gewöhnlich kein solch' grob-mechanischer, sondern eher ein anderer ist, der allerdings nicht leicht näher bestimmt werden kann, — vielleicht ein einfacher Fremdkörper-Reiz, ausgeübt durch den mitten im Bindegewebe liegenden Kalk!

Schliesslich sei noch eine letzte Thatsache besprochen, nehmlich die Bildung der grossen Markräume, die ja bei der Untersuchung der Arterien besonders in die Augen springt. Es handelt sich um die Frage, ob diese Markräume, bezw. die grossen neugebildeten Bindegewebs-Heerde sich einem anderen Gewebe substituirt haben, oder ob sie vielleicht in vorher bestehende Hohlräume hineingewuchert sind und dann an deren verkalkten Rändern Knochen angelegt haben. Die Verhältnisse sind aus dem Grunde schwierig zu beurtheilen, weil man leicht geneigt ist, die räumliche Aufeinanderfolge mit dem zeitlichen Nacheinander zu verwechseln, ferner, weil der Process an den meisten Stellen schon seit längerer Zeit stillgestanden hatte, und mithin die Zeichen einer eventuellen frischen Resorption nicht mehr zu erkennen waren. Andererseits ist aber die Frage von Wichtigkeit in so fern, als es nicht gleichgültig sein kann, ob ein Process im Stande ist, eine verdickte und verkalkte, also relativ widerstandsfähige Intima in einen einzigen Hohlraum zu verwandeln, ob vielleicht die Resorption sogar bis zur Auflösung der Scheidewand zwischen Hohlräumen und dem Gefässlumen fortschreiten kann! In Bezug auf diese Fragen sehe ich als feststehend an:

1. dass an keiner Stelle irgend ein Anhaltspunkt für die

Annahme eines präexistirenden Hohlraumes gewonnen werden kann.

2. dass an manchen Stellen unzweifelhafte Zeichen umfangreicher Resorption sowohl von verkalktem, als auch von unverkalktem Intima-Gewebe bestehen.

Was zunächst das verkalkte Gewebe betrifft, so sind die Bilder gewöhnlich so, dass an der Stelle, wo sich in einer bestimmten Höhe eine Kalkplatte befindet, in den folgenden Schnitten ein Knochenheerd mit Binde- oder Markgewebe auftritt, dass der Lacunen tragende Kalk ungefähr um die Grösse des neuen Heerdes verkleinert erscheint, bis weiterhin der Kalk ganz verschwindet und die ganze Stelle von dem Knochenheerd eingenommen wird. Aehnlich verhält es sich auch in grossen Heerden. Es würde sich nun um den Nachweis handeln, dass die Kalkschicht in der gleichen Ausdehnung, in der sie oben thatsächlich

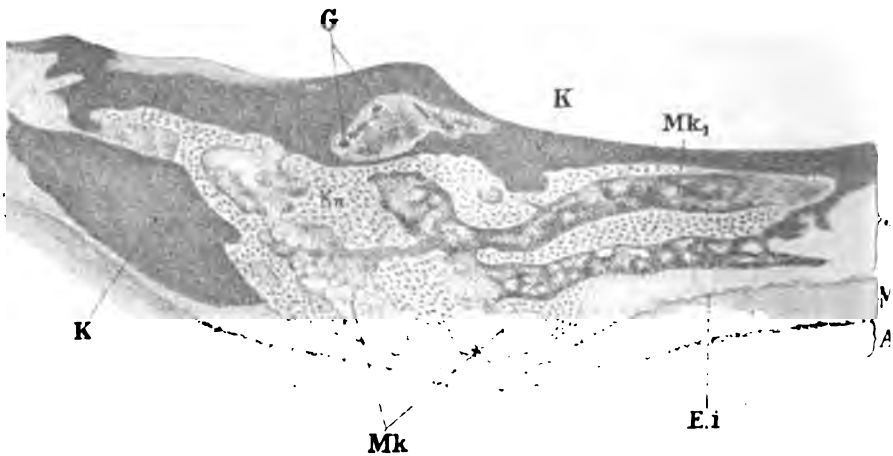


Fig. 2.

A Adventitia; M Media; J Intima; E. i. Elastica interna: Kn Knochen; K Kalk; Mk Fettmark; $Mk_1$ lymphoides Mark; G Blutgefässe.

noch vorhanden ist, auch weiter unten bestanden hat und hier nachträglich, in Folge des Knochenbildungs-Processes, resorbirt worden ist. Dass eine Resorption bis zu einem bestimmten Umfange stattfindet, wird bewiesen durch die regelmässigen Befunde von Lacunen, die schon bei verschiedenen Gelegenheiten erwähnt wurden. Es liess sich nun aber auch in einigen Fällen

der Beweis thatsächlich erbringen, dass eine solche Resorption von Kalkheerden in grossem Umfange erfolgen kann. Am eclatantesten war dies der Fall in der Serie, zu welcher dass in Fig. 1 abgebildete Präparat, sowie die Figuren 2 u. 3 gehörten. Es findet sich da in einer bestimmten Höhe die breite Kalkmasse, die nach innen an einen noch kleinen Markraum grenzt, allenthalben wie ein Sieb durchbrochen und an den Seiten ausgezackt durch kreisrunde, markhaltige Buchten, deren Ränder Lacunen tragen, in welchen Riesenzellen liegen. Wenige Schnitte weiter ist der grosse Markraum fertig, und man sieht nur hier und da mitten in die Knochenbälkchen dünne, ausgezackte Kalklamellen hineinragen.

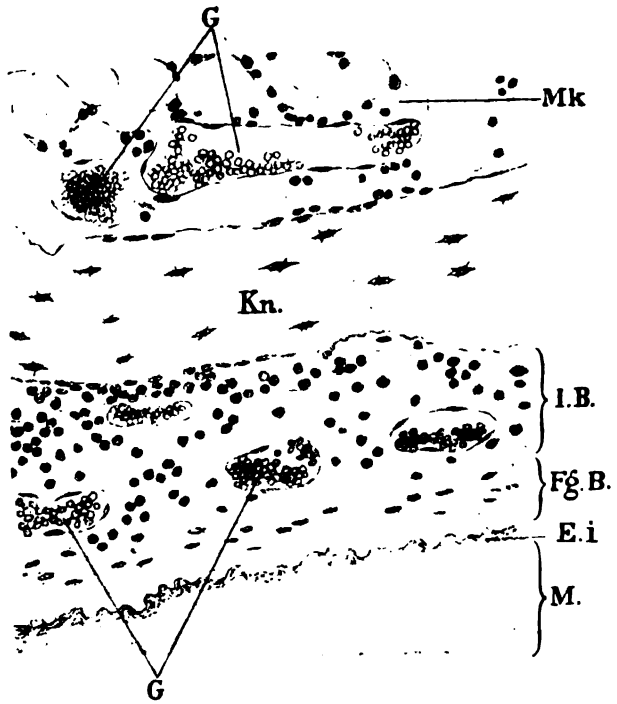


Fig. 3.

Die in Fig. 2 mit × bezeichnete Stelle bei starker Vergrösserung. M Media; E. i. Elastica interna; Fg. B. faseriges Bindegewebe; l. B. lockeres Bindegewebe; Kn Knochen: Mk Knochenmark; G Blutgefässe.

Jedoch scheinen die grossen Knochenheerde für gewöhnlich aus einer combinirten Resorption von verkalktem und von unverkalktem, degenerirtem Gewebe hervorgegangen zu sein. Bei dem letzteren waren allerdings die Verhältnisse schwieriger zu beurtheilen. Ich möchte 2 Arten von Resorption unterscheiden, wovon ich allerdings für die erste keine sicheren Beweise liefern kann. Es fanden sich nehmlich öfters Stellen, an denen der Markraum ohne erkennbare Grenze in kernloses, unfärbbares, feinstreifiges Gewebe überging. Dieses war manchmal zellig infiltrirt, — allerdings niemals sehr ausgesprochen —, oder von einem oder mehreren Blutgefässen durchzogen. An anderen Orten endete ein solcher Gewebszug in einen Markraum mit ganz unregelmässigen, wie abgenagt erscheinenden Rändern, auch liesen sich zuweilen in dem angrenzenden Markgewebe noch gleich aussehende, zerstreut liegende Schollen nachweisen. Ferner fanden sich in solchen Heerden oft reichliche Körnchenzellen. Ich vermuthe, dass hier eine zellige Infiltration mit nachfolgender Abschmelzung des Gewebes stattgefunden hatte, deren Spuren nur durch die längere Zeitdauer, die seit dem Stillstehen des Processes verflossen ist, verwischt worden sind. Ich möchte sogar dieser Art von Resorption eine grosse Rolle bei der Markraum-Bildung zuschreiben. — Neben dieser findet aber noch eine sicher nachweisbare lacunäre Resorption statt. So fanden sich einige Markräume, die theilweise von hyalinem Gewebe begrenzt wurden, wo das letztere deutliche Lacunen aufwies, ohne dass allerdings Riesenzellen in denselben zu finden waren. Vor Allem liess sich aber in einem Falle die Genese eines grossen Markraumes reconstruiren, welcher an dem einen Ende der Schnittserie in zwei kleine Markräume auslief, die von einer breiten Schicht degenerirten, unverkalkten Intima-Gewebes getrennt wurden. Auf einem Schnitt an der Stelle des Uebergangs in den grossen Heerd sah man einen breiten Streifen zell- und gefässreichen Bindegewebes, welches von dem einen Heerde durch das degenerirte Gewebe dem anderen entgegenwucherte. Der vorderste Theil dieses Streifens war kolbig aufgetrieben, und das angrenzende Gewebe trug Lacunen, die mit Riesenzellen ausgefüllt waren. Gleich im folgenden Schnitt war die Verbindung zwischen den beiden Heerden bereits vorhanden, und

das lockere Bindegewebe wandelte sich allmählich in Markgewebe um. Dies ist also ein Beweis dafür, dass im Augenblicke des Todes der Process noch weiter um sich gegriffen hatte und neue Bindegewebsmassen zur Resorption brachte. Einen ähnlich liegenden Fall beschreibt übrigens auch Thoma[1]), nehmlich die Resorption eines atheromatösen Heerdes durch einwucherndes Bindegewebe. Er schildert den Vorgang folgendermaassen: „Als ein seltenes, aber sehr interessantes Vorkommniss habe ich noch eines Vorganges zu erwähnen, durch welchen ohne vorgängige Geschwür-Bildung eine wenigstens theilweise Resorption des Atherombreies und ein Ersatz der gebildeten Lücke durch Granulations-Gewebe herbeigeführt wird... Die Adventitia und Media zeigten sich von zahlreichen, weiten Vasa vasorum durchsetzt, welche von schmalen Zügen lymphoider Zellen begleitet wurden . . . Einige dieser Vasa vasorum durchsetzten die Elastica interna der Arteria femoralis und verzweigten sich in einer nicht unbeträchtlichen Anhäufung von zell- und gefässreichem Granulations-Gewebe . . . Dieses Granulations-Gewebe drang somit von aussen her in den Atheromheerd vor, war jedoch von der atheromatösen Masse scharf abgegrenzt. Die Grenze zwischen Granulations-Gewebe und Atherombrei erwies sich als eigenartig sinuös; die atheromatöse Masse enthielt Lacunen, ähnlich denjenigen, welche man bei der Resorption von Knochengewebe findet. In diesen Lacunen endlich lagen vielkernige Riesenzellen in beträchtlicher Zahl. Eine genaue Erwägung dieser Befunde rechtfertigt sicherlich den Schluss, dass hier ein Eindringen neugebildeten Granulations-Gewebes in einen Atheromheerd vorliegt, wobei das gefässreiche, Riesenzellen-haltige Granulations-Gewebe eine Resorption der atheromatösen Massen einleitet. Es wäre so der geschilderte Vorgang zu betrachten als eine Regeneration des atheromatös zerfallenen Gewebes, und diese geht offenbar aus von den gewucherten Gefässschlingen der Vasa vasorum."

Um nun zum Schlusse die Ergebnisse der vorliegenden Untersuchungen kurz zusammenzufassen, so erstrecken sie sich auf folgende zwei Punkte:

[1]) Thoma: „Ueber die Abhängigkeit u. s. w." 5. Mittheilung. Dieses Archiv, Bd. 105, S. 21—22.

Erstens lieferten diese Studien gute Beispiele richtiger metaplastischer Knochenbildung. Die Bedenken, welche gegen die Annahme einer solchen bestehen, sind, wie auch die Verhandlungen auf der 3. Tagung der „deutschen pathologischen Gesellschaft", die bereits zu Anfang erwähnt wurden, gezeigt haben, noch immer nicht geschwunden. In dieser Sitzung wurden von verschiedenen Seiten interessante Beispiele aus den verschiedensten Organen angeführt, die aus der Literatur mit Leichtigkeit vermehrt werden könnten. Von besonderem Interesse sind die experimentellen Untersuchungen von A. Barth[2]), der durch Einführung von Kalksalzen in geeignete Gewebe das Problem in seiner einfachsten Form stellte und in der That Knochenbildung erzielt hat. Der Bedeutung halber, welche diese Versuche für unseren Gegenstand haben, sei die betreffende Stelle hier angeführt: „Die letzten Zweifel", sagt Barth, „an der Richtigkeit unserer Auffassung (dass bei Knochen-Transplantationen das einzige wirksame Princip die Gegenwart der Knochensalze sei!) werden nun durch die Thatsache beseitigt, dass es auch durch Einheilen von Knochenkohle in Weichtheile gelingt, Knochen-Neubildung zu erzielen. Allerdings nicht regelmässig, und sehr viel spärlicher, als in Knochendefecten. Ich habe solche Kohlenstücke Thieren in die Bauchhöhle, unter die Haut und in die Musculatur eingeheilt und fand sie in der Regel bindegewebig eingekapselt. In einem Falle zeigte sich jedoch um ein grösseres Kohlenstück, welches einer alten Katze in die Bauchhöhle implantirt und im Netz eingeheilt war, nach 6 Wochen an den verschiedensten Stellen eine mikroskopische Anlagerung jungen Bindegewebes. Die Zellen des einschliessenden Bindegewebes ordnen sich in diesen Bildern nach Art von Osteoblasten und lagern junge Knochenschichten an die kalkhaltige Substanz des Kohlestücks unmittelbar an; an anderen Stellen dringen sie in die Substanz selbst ein, von einem Hof junger Knochensubstanz umgeben, oder gruppiren sich am Rande zu einem osteoiden Gewebe, welches sich in das angrenzende Bindegewebe

[2]) Arthur Barth: „Ueber die künstliche Erzeugung von Knochengewebe und über die Ziele der Osteoplastik." Berl. klin. Wochenschrift, Jahrgang 38, 1896, S. 9. „Histologische Untersuchungen über Knochen-Implantationen." Ziegler's Beiträge, Bd. 17.

ohne scharfe Grenze verliert. Dieser Befund liefert den unzweideutigen Beweis, dass jedes Bindegewebe durch die Aufnahme von Kalksalzen verknöchern kann, und giebt uns den Schlüssel für die Erklärung mancher histologischer Knochenbildungen, z. B. jener in alten Cystenkröpfen oder Aneurysma-Säcken, deren Wand ja nicht nur häufig verkalkt ist, sondern bisweilen auch wahre Knochenbildung aufweist." Auch die vorliegenden Befunde sind in Bezug auf die Metaplasie-Frage so gut wie einwandsfrei. Es genügt, hervorzuheben, dass die Knochenbildung stattgefunden hat in Herzklappen und in Arterien, in denen normaler Weise keine Knorpel- oder Knochensubstanz vorhanden ist; ferner, dass jedes perforirende Trauma ausgeschlossen werden kann, und drittens, dass sie aufgetreten ist in neugebildetem Gewebe. Vor Allem kommt aber in Betracht die Multiplicität der Heerde, welche in den Klappen und in den Arterien, wie erwähnt, an allen möglichen Punkten völlig unabhängig von einander aufgetreten sind. Bei der richtigen Würdigung aller dieser Momente können embryonale oder postembryonale Gewebs-Verlagerungen zur Erklärung der Knochenbildung wohl kaum herangezogen werden!

Zweitens ist hervorzuheben, dass der Process, so wie er sich in der Arteria femoralis darstellt, ein neues Stadium in der Entwickelung des arteriosklerotischen Processes darstellt: nach der regressiven Ernährungs-Störung, wie sie in der verdickten Intima auftritt, bedeutet sie eine neu hinzutretende Wucherung, die in dem vorliegenden Falle einen weit grösseren Umfang und einen ganz anderen Charakter angenommen hat, als dies früher bekannt war. Unser Befund bildet somit eine Bestätigung des Ausspruches von F. T. Paul[1]), dass die Ossification ein späteres, auf die einfache Verkalkung folgendes Stadium darstellt. — Nach den zahlreichen Heerden zu schliessen, dürfte der Process übrigens kaum so selten sein, als bis jetzt angenommen wurde, obwohl hierüber weitere statistische Untersuchungen abgewartet werden müssen. Auf der anderen Seite könnten eventuell die tiefgreifenden Veränderungen in der Arterienwand in manchen Fällen practische Consequenzen nach sich ziehen, die ernste Beachtung verdienen würden!

[1]) a. a. O.

Zum Schlusse sei mir gestattet, meinem hochverehrten Lehrer, Herrn Professor Dr. von Recklinghausen, für die Ueberweisung des Themas und des Materials, sowie für die fortgesetzte Unterstützung bei der Anfertigung der Arbeit, — ferner Herrn Professor Dr. M. B. Schmidt für sein stetiges Interesse an derselben und seine liebenswürdigen Rathschläge meinen aufrichtigen Dank auszusprechen!

# III.

## Ueber die Herkunft und Bedeutung der in den sog. Naevi der Haut vorkommenden Zellhaufen[1]).

(Aus dem Pathologischen Institut zu Göttingen.)
Von
Max Abesser, cand. med.

(Hierzu Taf. II.)

Aus einem doppelten Grunde haben die durch ihren selten fehlenden Pigmentgehalt auch dem Laien wohlbekannten weichen Naevi der Haut pathologisches Interesse. Einmal weil sie zu der Gruppe der Muttermäler, d. h. zu den angeborenen Geschwülsten gehören, sodann weil aus diesen, meist durch langsame Entwicklung und Gutartigkeit ausgezeichneten Pigmentmalen gelegentlich die bösartigsten aller Tumoren hervorgehen. Beschrieben schon von Rokitansky und Virchow, der die „Fleischwarzen“ als unvollständig entwickelte Sarcome bezeichnete, wurden sie später auf ihre Genese hin genauer studirt. Jedoch die zahlreichen Bearbeiter dieser Frage kamen zu verschiedenen Resultaten, und bis heute ist der Streit, der in den letzten Jahren in Wort und Schrift mit besonderer Heftigkeit geführt ist, noch nicht endgültig entschieden.

[1]) Von der medicin. Facultät zu Göttingen wurde dieser Arbeit der Preis der Petsche-Stiftung verliehen.

Als Charakteristicum der Naevi betrachtet man allgemein Epithel-ähnliche Zellen, die in Haufen, Strängen und vereinzelt in der Cutis und im Papillarkörper liegen. Ueber die Herkunft dieser Zellen stehen sich im Wesentlichen zwei Anschauungen gegenüber, von denen die eine eine epidermale, die andere eine mesodermale Herkunft der fraglichen Zellen annimmt. Erstere Ansicht, obwohl die ältere, wird allgemein für die jüngere gehalten, weil man sie Unna zuschreibt, der sie 1893 aussprach und bald energisch vertheidigte, in Wahrheit aber als Zweiter dafür eintrat, unbewusst, weshalb sein Verdienst ungeschmälert bleibt. Der eigentliche, bisher nicht genannte Urheber ist der Italiener Durante, dessen 1871 im Archivio di Palasciano erschienene Arbeit „Ueber den Bau der Muttermäler" mir leider nicht zugänglich war, weshalb ich aus zweiter Quelle Angaben entlehne, die Pianese in seinem „Beitrag zur Histologie und Aetiologie des Carcinoms" theilweise wörtlich macht. Diese sind um so beachtenswerther, als Durante mit seiner Theorie eine allgemein pathologische Frage von weittragender Bedeutung verknüpfte. Durante hatte im Anschluss an die chirurgische Behandlung zweier Muttermäler von angiomätösem Bau Sarcome entstehen sehen und glaubte daher, es müsse in ihnen eine Prädisposition zur Entwicklung bösartiger Geschwülste bestehen. Zur Verfolgung dieser Idee, die er sich gebildet hatte, untersuchte er zahlreiche Muttermäler und fand, so citirt Pianese S. 14, „dass diese angeboren Productionen entstehen bald aus einer Entwicklungs-Anomalie des Gewebes der Papillarkörper, bald aus einer unregelmässigen Anordnung der Epidermiszellen. Im grössten Theil von ihnen zeigten sich, ausser der Pigmentirung des Malpighi'schen Schleimkörpers und einiger Bindegewebszellen des Derma, die epithelialen Elemente und das Bindegewebe vollkommen entwickelt und die Abgrenzung zwischen Derma und Epidermis war noch sehr gut erkennbar. In einer verhältnissmässig kleinen Zahl von Muttermälern fand er dagegen: im dermoidalen Typus an Stelle des fibrinösen (sic!) Gewebes die jungen, oben erwähnten Zell-Elemente, im epidermoidalen Typus Zweige von Epithelialzellen, welche sich tief in das Derma einsenkten, in welchem sie nach und nach die Form von Haut-Epithelien verloren, um sich in den tiefsten Theilen zu Nestern

von embryonalen Elementen zu reduciren". Durante's Untersuchungen gipfelten in dem Schluss (a. a. O. S. 14): „Dass die Elemente, welche die anatomischen Embryonal-Charaktere im erwachsenen Organismus bewahrt oder durch eine Abweichung der chemisch-physiologischen Thätigkeit wieder erworben haben, die Entstehungs-Elemente aller sog. Neoplasmen und besonders der bösartigen sind. Diese Elemente bleiben lange in wohl entwickelten Geweben eingeschlossen, ohne sich bemerkbar zu machen, aber eine Reizung, eine einheitliche Anregung genügt, um in ihnen eine Bewegung und jene Zell-Eigenschaften hervorzurufen, welche die Wärme in dem Keimfleck des Vogeleies hervorbringt".

Aus diesen Angaben ergiebt sich für mich die Berechtigung, Durante als den ersten Vertheidiger der epithelialen Herkunft der Naevi anzusehen. Jedenfalls erfordert die historische Gerechtigkeit diesen Hinweis, um so mehr, als Durante auf diese Befunde am Naevus hin die Theorie der embryonalen Keime aufstellte und 1874 ausführlicher begründete, die unabhängig von ihm Cohnheim bald darauf aussprach, ohne die Pigment-Naevi dafür ins Feld zu führen. Erst Unna sah in den weichen Naevi die sicherste Stütze für die Cohnheim'sche Theorie. In seiner „Histo-Pathologie der Hautkrankheiten" charakterisirt er die weichen Naevi als Epitheliome, d. h. Geschwülste von Oberhautzellen ohne Epithel-Faserung[1]). Seine Beweise für die epitheliale Genese der Naevi sind theils morphologische, theils topographische. Als morphologische führt er an: 1. die bläschenförmige Gestalt und erhebliche Grösse der Kerne; 2. die völlige Abwesenheit der Intercellular-Substanz zwischen den Zellen innerhalb der Zellklumpen. Als Unterschiede von Epithelien hebt er den Mangel der Epithel-Faserung und den Mangel der Färbbarkeit des Zellprotoplasmas hervor. Letztere Eigenthümlichkeiten erklärt er durch die Entwicklung der Missbildungen. Der Entwicklungs-Process baut sich nach Unna auf aus 3 Factoren: 1. einer Epithel-Wucherung, 2. einer Epithel-Metaplasie und 3. der Epithel-Abschnürung. Die grosse Mannigfaltigkeit der mikroskopischen

[1]) Unna unterscheidet nehmlich, abweichend von der üblichen Nomenclatur, Epitheliome, d. h. Geschwülste von Oberhautzellen ohne Epithel-Faserung, von den Akanthomen, d. h. Geschwülsten von Oberhautzellen mit Epithel-Faserung.

Bilder erklärt sich, abgesehen von dem Grade der Ausbildung des gesammten Processes, durch den verschiedenen Ablauf der drei jenen zusammensetzenden Componenten, die in verschiedenem Grade bei jedem einzelnen Naevus mitwirken. Die Geschwulst-Entwicklung beginnt mit einer verschieden starken und bald langsam, bald schnell erfolgenden Epithel-Wucherung, an die sich die Epithel-Metaplasie, d. h. der Verlust der Epithel-Faserung und die Abschnürung der umgewandelten Epithelien anschliessen. Letztere ist oft sehr verzögert, andererseits folgt sie gelegentlich der Wucherung so schnell, dass diese dadurch verdeckt wird. Erst der Verlust der normalen Epithel-Faserung ermöglicht die Abschnürung der Epithelien. Meist sind es die untersten Theile der Epithel-Leisten, die sich in Form von rundlichen Nestern ablösen. Die definitive Trennung vom Deckepithel vollzieht das Bindegewebe der Cutis. Dieser Vorgang kann sich an derselben Stelle so oft wiederholen, als sich die Epithel-Leisten wieder verdicken, und ist so dem Abtropfen einer zähen Flüssigkeit von der unteren Kante eines Gefässes zu vergleichen. Der Abschnürungs- und Abtropfungs-Process hat nicht nur während des Embryonallebens, sondern auch nach der Geburt statt, und vielfach vollzieht er sich periodisch zeitlebens. Die Anordnung der Naevuszellen in der Cutis hängt mit dem Bau der Cutis zusammen, wodurch vielfach die Naevuszellen gezwungen werden, sich entsprechend den Gewebsspalten der Cutis zu Strängen anzuordnen.

Den Arbeiten Unna's gingen zeitlich vorauf Publicationen, welche die mesodermale Herkunft vertheidigten. Die älteste Arbeit, die Demiéville's, leitet die Zellhaufen von den Endo- und Perithelien der Blutgefässe ab. Demiéville fand die Kerne, sowie die Zellmasse der Endothelien der Blutgefässe geschwollen; namentlich aber zeigte sich in der Adventitia eine Kern-Infiltration, durch deren Druck das Gefässlumen immer mehr obliterirt. Dadurch erklärt sich der Befund der Zellstränge, deren Querschnitte die rundlichen Nester sind. Als Beweis für die ursprüngliche Durchgängigkeit der Stränge hebt der Verfasser den gelegentlichen Befund eines feinen, mit Endothelien belegten und mit Blutresten gefüllten Lumens hervor. Gerade dieses Merkmal vermisste von Recklinghausen, der gleichwohl die Naevi von Gefässen ableitete, und zwar von den Lymphgefäss-Endothelien,

bezüglich den Belegzellen der Saftspalten. Demgemäss nannte er die Naevi Lymphangio-Fibrome. Seine Beweisführung ist ein Schluss per exclusionem. Der Verlauf der Zellstränge schien ihm unzweideutig für einen Anschluss an präformirte Bahnen zu sprechen, und da Nerven, Schweiss-Canäle, Arterien, Venen und Blut-Capillaren Veränderungen nicht aufwiesen, so blieb als Mutterboden für die fraglichen Geschwülste nur der Lymphapparat der Haut übrig. Ferner nimmt neuerdings Ribbert, ursprünglich ein Anhänger dieser Lehre, einen isolirten Standpunkt ein. Er sieht in den Chromatophoren die Mutterzellen aller Naevuszellen und erklärt die runden pigmentirten und unpigmentirten Naevuszellen für Contractions-Formen oder mangelhafte Entwicklungs- und Jugendformen der Chromatophoren.

In eine neue Phase trat die Discussion über die Herkunft der Naevuszellen 1899 ein durch Soldan, der die Naevi als Neurofibrome auffasste. Er sieht in ihnen die Folgen eines fibromatösen Processes des Bindegewebes der Nervenfasern, der sich an verschiedenen Stellen des peripherischen Nervensystems äussern kann, bald zur Bildung der sog. falschen Neurome und Ranken-Neurome führt, bald die Nerven der Cutis befällt und zum Naevus führt. Soldan untersuchte mehrere, ausschliesslich grössere Naevi, namentlich von Personen, die gleichzeitig Ranken-Neurome, bezw. Lappen-Elephantiasis darboten. Auch sucht er einen anatomischen Zusammenhang zwischen einem Ranken-Neurom der Subcutis und einem darüber gelegenen Naevus nachzuweisen. Die Nerven werden nicht in ihrem ganzen Verlauf von dem Process befallen, sondern streckenweise bilden sich Wucherungs-Centren. Ueberhaupt sind nur vereinzelt Nervenfasern in den Zellsträngen zu entdecken, in den Strängen und Haufen des Papillarkörpers sind sie nie nachweisbar, weil hier die Nervenfasern die Markscheide verlieren. Den gleichen Ursprung aber auch dieser in den Papillen und im Epithel gelegenen Haufen und Stränge beweise einmal der Zusammenhang dieser Zell-Complexe mit denen der Cutis, andererseits der Befund, dass Nervenfasern in Wucherungen der Haarbalgstachel-Schicht eintreten. Wie der Autor betont, sind die Zellnester der Papillen und die im Epithel gelegenen Haufen von der angrenzenden Epidermis durch eine helle, bindegewebige Hülle getrennt, nur

selten besteht ein scheinbarer Zusammenhang mit dem Epithel. Scheinbar abtropfende Epithelnester erweisen sich als abgetrennte Stücke von schräg zur Schnittebene verlaufenden Epithel-Leisten. Die Pigmentation ist wahrscheinlich eine Folge der Fibromatose des Nerven-Bindegewebes.

Vertheidiger dieser, wie der Ribbert'schen Anschauung haben sich bisher nicht gefunden. Den Blutgefässen erkennt man allgemein nicht mehr die Bedeutung einer Matrix der Naevuszellen zu. Dagegen bilden v. Recklinghausen's und Unna's Anschauungen bis heute den Anknüpfungspunkt lebhafter Discussionen. Des Ersteren Anhänger, wie Bauer, Green und früher Ribbert, stützen sich meist auf Untersuchungen grösserer Naevi, betonen das Vorhandensein von Bindegewebe zwischen Epidermis und den Zellcomplexen, führen als beweisend für die endotheliale Abkunft den gelegentlichen Befund eines Lumens innerhalb der Stränge an und innerhalb der Nester, indem sie diese als Querschnitte von Strängen betrachten, während sie das Vorhandensein von Bindegewebs- und elastischen Fasern zwischen den Zellen der Naevuszellhaufen entgegen Unna betonen. In dem letzten Punkte befinden sich auch theilweise Unna's Anhänger, wie Kromayer, Hodara und Scheuber, mit ihm in Widerspruch, ja Kromayer geht so weit, diese Bindegewebs- und elastischen Fasern als Producte der Naevuszellen zu betrachten und auf Grund dessen den Naevuszellen eine secundäre Metaplasie in Bindegewebszellen zuzusprechen. Andererseits beschreibt Delbanco eine Einwanderung der vom Epithel stammenden Naevuszellen in Lymphgefässe der Papillen. Von autoritativer Seite wurde Unna's Standpunkt lange Zeit nicht beachtet. 1895 erklärte sich Lubarsch und 1896 auf der Naturforscher-Versammlung zu Lübeck Israel für endotheliale Abkunft. Unna fand 1897 auf der Anatomen-Versammlung zu Gent Anhänger neben anderen Anatomen in Waldeyer und Kölliker, die Unna's Präparate für beweiskräftig anerkannten. Neuerdings traten für epidermoidale Abkunft ein Marchand und Orth, beide auf Grund eigener Untersuchungen.

Nach dieser Uebersicht über die reiche Naevus-Literatur, deren oft wichtige Einzelheiten ich hier überging, um sie im Verlauf meiner Ausführungen an passender Stelle hervorzuheben,

gehe ich zu meinen eigenen Untersuchungen über, deren Ergebniss die epitheliale Herkunft der Naevuszellen war.

Zur Untersuchung gelangten Naevi, wie sie das Leichenmaterial des Pathologischen Instituts zu Göttingen gerade bot, Der Forderung des Themas konnte ich leider nicht ganz gerecht werden, insofern als ich trotz sorgfältiger Absuchung der Haut von Neugeborenen und Kindern keinen Naevus von ihnen abernten konnte, jedoch bevorzugte ich von den Naevi Erwachsener die kleinen, oft nur 1—2 mm im Durchmesser haltenden, meist runden, bisweilen zackigen, gar nicht erhabenen oder beetartig flachen, da diese kleinen Bildungen am ehesten die Erkenntniss des Gesetzmässigen an dem Entwickelungs-Vorgang der Geschwulst erwarten liessen. Nur ein kleiner, knopfförmiger, ein Haselnussgrosser, an der Basis abgeschnürter, und ein etwa Pfennigstückgrosser, mässig erhabener, behaarter Naevus befanden sich unter dem Untersuchungs-Material, das im Ganzen 16 Pigmentmäler betrug. Alle 16 Naevi wurden in Alkohol gehärtet, nach Aufhellung mittelst Chloroform in Paraffin eingebettet, um dann in Serienschnitte zerlegt zu werden. Bei fast allen Bearbeitern der Naevusfrage wurde dieses Hülfsmittel bisher vermisst, das sich mir als sehr lohnend erwies und manche Ergebnisse zu Tage förderte, die an Einzelschnitten nicht hätten gewonnen werden können. Solche Einzelschnitte, auch einiger anderer Naevi, sah ich durch zur Controle der an Serienschnitten gewonnenen Vorstellungen. Nicht minder unterstützte mich die moderne Färbetechnik. So leistete mir, neben einfachen Hämatoxylin-Eosin-Färbungen, die van Gieson-Färbung in Verbindung mit Weigert's Methode zur Färbung der elastischen Fasern unschätzbare Dienste. Sehr gute Färbungen lieferte Alauncarmin, das ich zur Kernfärbung bei Kromayer-Beneke's Epithelfaser-Färbung anwandte. Letztere gelangte auch an 5 μ-Schnitten zur Ausführung, während ich sonst an 10—20 μ dicken Schnitten die gewünschte Aufklärung erhielt. Zur Färbung der markhaltigen Nervenfasern diente die Weigert-Pal'sche Methode, daneben wendete ich auch die Bolton'sche an.

Ehe ich nun der Herkunft der Naevuszellen näher trete, gebe ich nach meinen Präparaten eine Uebersicht über die überhaupt vorkommenden Gruppirungen der Naevuszellen, ihre Gestalt

und Structur, um dadurch den Begriff der Naevuszelle zu begrenzen. Als der Typus der ausgebildeten Naevuszellen erscheinen runde oder ovale Zellen von der Grösse der Epidermiszellen mit Bläschen-förmigem, Epithel-ähnlichem Kern und hellem, Körnchen-armem Protoplasma, das selbst mit Alauncarmin sich nur ganz schwach färbt, bisweilen so durchsichtig ist, dass nur die Pigmentirung oder das umgebende Bindegewebe die Zellgrenze vermuthen lässt. Diese Zellen finden sich theilweise zerstreut im Papillarkörper oder in den obersten Cutisschichten, auch in unregelmässigen Zügen, vornehmlich aber lagern sie in runden Ballen bei einander. — Von diesen Zellformen und Zellhaufen unterscheiden sich andere, gewisse Naevi bevorzugende. Diese setzen sich aus kleineren, mehr abgeplatteten, bezüglich länglich-ovalen Zellen zusammen, die in schmalen und breiten Zügen oder unregelmässig zackigen Klumpen horizontal und schräg in den Lücken des Cutisgewebes bis in seine tiefsten Schichten zu verfolgen sind. — Von diesen Strängen steigen schmalere in den Papillen senkrecht zur Epidermis empor. Die Zellen liegen oft so dicht bei einander, dass fast Kern an Kern liegt und nur ein schmaler Saum Protoplasma den Kern umgiebt. Die oben erwähnten typischen Naevuszellen fehlen aber auch in diesen Bildern nicht. — Als dritte Zellform präsentiren sich endlich, namentlich in den höheren, horizontalen Zügen der Cutis und im Papillarkörper, sternförmig verästelte oder polymorphe, verschieden grosse Pigmentzellen, sehr wechselnd in der Art der Pigmentirung. Sie werden allgemein als Chromatophoren angesprochen und spielen bei maligner Entartung der Naevi eine wichtige Rolle. Diese mannigfach gestalteten Pigmentzellen kommen in der grossen Mehrzahl der Naevi in wechselnder Menge vor.

Als ein Haupt-Charakteristikum der Naevi erwies sich zunächst eine Epidermis-Wucherung im Naevusgebiet. Was ist Naevusgebiet? Dasselbe hebt sich im Allgemeinen gegen die normale Umgebung erstens entsprechend dem makroskopischen Merkmal durch die stärkere Pigmentirung hervor, zweitens durch die Naevuszellen. Beide Momente kommen für jeden einzelnen Naevus und in verschiedenen Theilen eines Naevus in verschiedenem Grade in Betracht. So finden sich unter stark pig-

mentirten Theilen der Epidermis nicht immer pigmentirte Zellen der Cutis, bezw. Naevuszellen überhaupt. Andererseits erfordert der reichliche Gehalt der Cutis an Naevuszellhaufen nicht den Befund einer Pigmentirung der darüber gelegenen Epidermis, wofür ja schon das Vorkommen pigmentfreier, weicher Warzen spricht. Das Pigment des Deckepithels tritt auf in Uebergängen von einem diffusen, hellbräunlichen Farbenton bis zum tiefbraunen, grobkörnigen Niederschlag, der nie Stäbchenform zeigt. Am stärksten befallen sind die Zapfen und Basalzellen. In dem Stratum germinativum reicht das Pigment gelegentlich bis in die obersten Lagen hinauf, ja selbst die verhornten Lamellen des Stratum corneum sah ich pigmenthaltig. Ueber das Pigment in den Zellen der Cutis an anderer Stelle.

Ich kehre zurück zur Epidermis-Wucherung, die ich als ein Haupt-Kennzeichen der Naevi hinstellte. Sie erstreckt sich sowohl auf die Epidermis selbst, wie auf ihre Anhangsgebilde. An der Epidermis selbst äussert sie sich zunächst als eine Volum-Zunahme unter sehr mannigfaltigem Bilde. Die Epidermis ist verbreitert, gleichzeitig oder bei normaler Breite sind die Zapfen verlängert oder verbreitert, ihre Zahl vermehrt, so dass an einer Stelle mehrere neben einander liegen, dem Papillarkörper kaum noch Raum lassend. Dann wieder biegen die Zapfen an ihrem Ende hakenförmig um, und so treten benachbarte Zapfen in Verbindung, der Oberhaut ein netzförmiges Aussehen verleihend. Dem von gegnerischer Seite oft gemachten Einwand, diese Erscheinungen wären durch Schrägschnitte bedingt, begegne ich mit dem für diese kleinsten Naevi sicher gültigen Hinweis, dass in den Schnitten beiderseits ausserhalb des Naevusgebietes diese Veränderungen fehlen, jedenfalls aber ein deutlicher Unterschied sichtbar ist. Aehnliche Wucherungen weisen die Haarbälge in ihrem epidermalen Theil auf. Auf Längsschnitten gelegentlich unregelmässig verbreitert, weisen sie an Querschnitten in der Tiefe kleine Knospen auf oder sogar einen längeren, kolbenförmigen Auswuchs, der wieder mehrere Knospen trägt. Auch sah ich, abgesehen von Wucherungen der bindegewebigen Wurzelscheide, einen schönen accessorischen Haarbalg mit der Anlage eines Haares. Die vorhin erwähnten Epidermis-Wucherungen fehlen nur an den stark erhabenen Naevi, wo so reichlich Zell-

haufen in der Cutis liegen, dass die Epidermis, erschöpft und platt gedrückt, fast zapfenlos als ein gleichmässiger Saum über die Cutis hinzieht. Ferner sind die Wucherungen der Oberhaut nicht besonders ausgesprochen oder fehlen ganz, wenn die Umwandlung der Epidermiszellen in die Naevuszellen und die Verlagerung dieser Zellen in die Tiefe sehr schnell einsetzt. Diese Verlagerung erfolgt unter eigenthümlicher Umwandlung der Epidermiszellen, sie erleiden eine Metaplasie.

Diesen Process will ich nunmehr schildern als eine zweite Eigenthümlichkeit der Naevi, und zwar an einem Naevus, der diese Umwandlung in sehr reichem Maasse und in sehr reiner Form bot, wo weder ausgedehnte Epithel-Wucherung, noch starke Pigmentirung das Bild complicirte. Es handelt sich um einen etwa 6 mm breiten, kreisrunden, nur ganz flach erhabenen Naevus von der Bauchhaut eines Erwachsenen. Die Schnitte zeigten die Epidermis diffus von feinkörnigem, hellem Pigment erfüllt. Im Centrum der Schnitte sind die Zapfen in reichlicher Menge sichtbar, auch wohl Brückenbildung ist an ihnen bemerkbar, doch sind sie schmal und ohne Veränderungen. Im Papillarkörper liegen hier nur vereinzelt Zellen, auch wohl kleinere Zellhaufen, dagegen den obersten horizontalen Zügen der Cutis sind zahlreiche Zellhaufen auf- und eingelagert. Ein Lumen ist in diesen Haufen nicht zu sehen. Ein verändertes Bild bieten die seitlichen Partien der Schnitte. Hier lagern der Cutis keine Zellhaufen auf, dagegen erweisen sich die Zapfen am unteren Ende vielfach aufgetrieben, und schon bei schwacher Vergrösserung ist an den Spitzen der Zapfen eine Aufsplitterung zu bemerken. Bei stärkerer Vergrösserung enthüllt sich diese Veränderung als eine Lockerung des Zellgefüges mit Umwandlung der Zellen. Man sieht, wie diese Zellen unter einander und mit den unveränderten Zellen durch feine Fädchen zusammenhängen; sie selbst erscheinen zackig und sind in ihrer Zellnatur oft nicht mehr kenntlich. Oft ist die Aussplitterung so stark an der Peripherie, dass der Zapfen wie ein Besen aussieht. Das Bindegewebe wächst nicht in die Lücken ein, sondern zieht im Bogen um die Zapfen herum, so dass der Zapfen einschliesslich dieser freien Räume eine mehr oder minder kolbenförmige Gestalt hat. Weist schon die Gestalt der Zellen und ihre fadenartige Verbindung

durch einen schmalen Protoplasma-Faden auf ihre Plasticität, ihre Weichheit, auf eine Art von Verflüssigung hin, so deutet vielleicht nicht minder die kolbenförmige Auftreibung der Zapfen und das Verhalten des Bindegewebes, zumal es nirgends geschrumpft erscheint, auf den Druck einer Flüssigkeit hin, die ein Einwuchern des Bindegewebes im Leben verhinderte. Dafür giebt einen weiteren Anhaltspunkt, wenn nicht gar eine Bestätigung, ein anderes Bild im gleichen Naevus, wo die metaplastische Veränderung der Zellen nicht an der Peripherie der Zapfen erfolgte, sondern ganz im Innern ablief, wie es durch die Fig. 1 wiedergegeben wird. Die Zapfen sind an der Kuppe kolbig aufgetrieben, fast vollkommen umsäumt von platten Zellen, die aber durch ihren Uebergang in die Basalzellen an der Grenze gegen den unveränderten Theil des Zapfens und ihre hervorstechende Pigmentirung sich als Basalzellen erweisen. Sie umschliessen die fraglichen Zellmassen. Auch hier die gleiche Verbindung mit den unveränderten Epidermiszellen, wie es namentlich der kleinste der Zapfen demonstrirt, bezüglich mit den Basalzellen. Im Innern der Zellhaufen protoplasmatische Verbindunden einzelner veränderter Zellen unter einander und runde Zellen, die ganz frei liegen, vollkommen den Naevuszellen gleichend, wie sie der Cutis auflagern. An anderen Stellen der Zapfen sieht man noch kleinere Zellgruppen in gleicher Weise sich ablösen.

Den Vorgang der Verlagerung der Zellen in die Tiefe gut zu zeigen, ist dieser Naevus nicht geeignet, da der Process der Metaplasie hier in der Peripherie eben im besten Gange ist, während im Centrum, wenn ich das oben entworfene Bild jetzt deuten darf, die Verlagerung in die Cutis schon erfolgt ist und erst wieder an der Epidermis Wucherung stattfinden muss. Ich wende mich daher einem anderen Naevus zu und entwerfe auch von ihm ein Uebersichtsbild, weil dieser Naevus den Process in vorgeschrittenem Stadium zeigt und manche noch nicht berührte Einzelheiten an ihm sich ergeben. Die kleine, etwa 4 mm im Durchmesser haltende, der Haut breit aufsitzende, schwach pigmentirte Geschwulst hat eine etwas körnige Oberfläche. Das mikroskopische Bild bietet dementsprechend eine wellige Oberfläche. Die Thäler werden gebildet durch Krater-artige, mit auf-

gefaserten Lamellen des Stratum corneum erfüllte Vertiefungen, unter denen in der Oberhaut Hornperlen liegen. Die Oberhaut ist erheblich verdünnt, namentlich an der Stelle der Erhebungen, und unter dieser verdünnten Oberhaut liegen schon die Naevuszellhaufen, beträchtlich grösser, zellreicher, wie die im vorigen Naevus. Die Zapfen gehen als schmale Säulen in die Tiefe, mit lang gestreckten, mit ihrer Längsachse senkrecht zur Oberfläche gestellten Zellen, und diese schmalen Zapfen enden oft spitz, gelegentlich theilen sie sich in zwei Arme, die zusammen wie ein Rundbogen einen Naevuszellhaufen überwölben. Daneben kommen breite und schmale, an ihrem unteren Ende aufgesplitterte Zapfen namentlich in der Peripherie vor, und an der äussersten Grenze des Naevus geht die Epidermis in nahezu normaler Figuration, stellenweise unten etwas fein ausgezackt, über die Cutis hin. Abgesehen von den bisher erwähnten, theils in der Epidermis, theils im Papillarkörper, wenn bei diesen hochgradigen Veränderungen von einem solchen noch gesprochen werden darf, liegenden Zellhaufen lagern Naevuszellen auch in Haufen und unregelmässigen Zügen auf der Cutis. Was aber besonders in die Augen springt, sind grosse Zellhaufen, die ganz umgeben von den schmalen Zapfenzügen und Epidermis daliegen, von der Oberhaut meist in concentrischer Schichtung umkreist. Gerade für ihre Deutung ist es wichtig, auf ihre protoplasmatischen Zusammenhänge mit den unveränderten Epidermiszellen hinzuweisen. Man kann nun die Verlagerung dieser Nester in die Tiefe verfolgen, an der die elastischen Fasern und das Bindegewebe vielleicht betheiligt sind. Unna glaubt, dass auf deren Mitwirkung die vollkommene Loslösung zurückzuführen ist. Jedenfalls sieht man, wie die Zellhaufen von den elastischen Fasern umwachsen werden, wobei ich unentschieden lasse, ob die Nester mit dem Fortschreiten des Loslösung immer mehr von Fasern umringt werden, oder ob diese die Loslösung selbst herbeiführen. Beides geht wahrscheinlich Hand in Hand. An den in der Epidermis eingeschlossenen Zellhaufen ist ferner, und diese Beobachtung dürfte früher gemachte Schlüsse bestätigen, die Druckwirkung auf die umgebende Epidermis ausgesprochen, zeigt doch nicht nur die dem Haufen zunächst liegende Epidermisreihe, die concentrisch ihn umgiebt, gleichmässig platt gedrückte Zellen,

sondern es werden auch die daran sich anschliessenden Zellreihen in geringerem Grade in diesem Sinne umgestaltet. Delbanco, ein Vertheidiger der epidermalen Herkunft der Naevuszellen, will nun um einen solchen, im Epidermis-Niveau liegenden, allerdings ganz von der Epidermis losgelösten Zellheerd eine Kette von Endothelien gesehen haben, die einer scharf umschriebenen, glänzenden Basalmembran auflagen, und deutet den Befund dahin, dass dieser Naevuszellhaufen in ein stark erweitertes Lymphgefäss eingewuchert ist. In einer beigefügten Abbildung liegt nun nach aussen von der Endothel-bekleideten Membran ringsum normale Epidermis. In Berücksichtigung dessen und in der Erwägung, dass bis an die Epidermis heran gehende geschlossene Lymphgefässe nicht bekannt sind, stimme ich Kromayer zu, der Delbanco eine Verwechslung mit dem vorher entworfenen Bild zuschiebt. Eine Druckwirkung ist es auch, welche die Dünnheit der in dem eben beschriebenen Naevus sichtbaren Epidermiszapfen und die platten Formen ihrer Zellen bedingt. Doch kann auch eine Zerrwirkung dafür in Anspruch genommen werden. Denn da die Zapfen mit den Haftfasern an der Cutis fixirt sind und die horizontalen Züge der Cutis ein festes Widerlager bilden, so wird, wenn wie im vorliegenden Fall der Papillarkörper von reichlichen Zellhaufen erfüllt ist, die Druckwirkung sich nicht nach unten, sondern nach oben auf die bedeckende Epidermis fortpflanzen. Diese wird ihrerseits, sich emporwölbend, einen entgegengesetzten Zug auf die Zapfen ausüben, wodurch die erwähnte Zerrung mit Längsstreckung der Zellen zu Stande kommen kann. Dass aber durch diese Zerrung, wie Ribbert meint, die Wucherungen der Zapfen zu Stande kommen sollen, will mir nicht einleuchten, zumal die Wucherung gerade in den beginnenden Naevi mit geringer Metaplasie beobachtet wird, wo noch keine Zellhaufen einen Druck ausüben können.

Ich berücksichtigte die mechanischen Momente, weil Ribbert sie gegen die epitheliale Herkunft verwerthet. Ribbert führt aber noch andere, von mir bisher schon geschilderte Bilder gegen Unna's und Kromayer's Anschauungen in's Feld. Fasse ich die Hauptpunkte seiner Ausführungen zusammen, so argumentirt er folgendermaassen: Die im Bindegewebe entstandenen Zellhaufen gelangen bei ihrem Wachsthum an das Epithel, füllen

die Papillen aus und machen in die Epidermis flachere oder tiefere Eindrücke. Die vermeintlichen Epithel-Inseln sind entweder die Querschnitte von zellig zusammengesetzten Papillen oder von sprossenförmigen Auswüchsen derselben, die in das Epithel hineingedrungen sind und die anstossenden Epidermiszellen platt gedrückt haben. Was die tieferen grubigen Eindrücke anlangt, so glaube ich, dass Ribbert dahin ähnliche Bilder deuten will, wie in dem erst erwähnten Fall, wo, wie die beigefügte Zeichnung darlegt, an der Spitze der Zapfen und höher hinauf an der unteren Epidermis-Grenze Zellnester eingelagert sind, nur dass in Ribbert's Fällen auch darunter im Papillarkörper und auf der Cutis reichliche Zellhaufen gelagert haben werden, die, als treibende Kraft wirkend, entsprechend dem Widerstand der horizontalen Cutis-Faserzüge, jene Zellhaufen in die Epidermis eingetrieben haben sollen. Aber abgesehen davon, dass ich ja die Herkunft der Zellhaufen aus der Epidermis und die Zusammenhänge der Zellhaufen mit der Epidermis nachgewiesen habe, fehlt gerade in diesem Fall die treibende Kraft von unten, die Naevushaufen der Cutis. Und so ist es stets bei beginnendem Naevus. Ferner führt Ribbert als Einwand gegen die epitheliale Herkunft der Zellen das Fehlen von Uebergangsformen in der Zellform an und fährt fort: „Will man trotzdem an der epithelialen Genese der Zellhaufen festhalten, so muss man mit Unna annehmen, dass die abgetrennten Epithelzellen eine sehr rasche, eine rapide Umwandlung durchmachen, indem sie ihre charakteristischen Eigenschaften, vor Allem die Protoplasma-Faserung einbüssen.“ Dass die Umwandlung der Epidermiszellen in die plastischen, zackigen, noch mit den unveränderten Zellen fädchenförmig verbundenen Zellen, die dann nach ihrer Lostrennung sich zu runden Zellen wieder contrahiren, ein rapid verlaufender Process ist, liegt auf der Hand.

Dass auch das charakteristische Element der normalen Epidermis, was ihr das feste Gefüge verleiht, die Protoplasma-Faserung, gleichzeitig mit der Loslösung verloren geht und die Loslösung überhaupt erst ermöglicht, dafür soll der Nachweis jetzt erbracht und durch eine Abbildung belegt werden.

Fig. 2, einen in Metaplasie befindlichen Zapfen des an zweiter Stelle besprochenen erhabenen Naevus darstellend, zeigt,

wie der Epithelfaser-Verlust parallel der Ablösung der Zellen sich vollzieht. Die vollkommen losgelösten Zellen entbehren jeder Faser-Färbung. Auffallen einige Zellen, deren Kern umgeben ist von einem hellen Hof, und dieser wird begrenzt von einer dunklen, nach unten offenen Kappe von Epithelfasern. Diese Zellen sind auch in der gerade diese Frage behandelnden Arbeit Hodara's sichtbar, und in meinem Naevus waren sie vielfach an der unteren Grenze der Epidermis sowohl an der Peripherie des Naevus, wie an der Grenze der Epidermis gegen die eingeschlossenen Zellnester zu bemerken. Auch in der vorliegenden Zeichnung liegen sie gerade da, wo die Grenze gegen die normale Epidermis ist. Gerade mit Rücksicht auf die Localisation scheinen mir diese Zellen den Vorgang des Protoplasmafaser-Verlustes darzustellen. An sehr dünnen Schnitten eines anderen Naevus, wo man jede einzelne Protoplasmafaser an unveränderten Zellen über das Protoplasma zum Kern ziehen sah, so dass dieser wie von einem Stachelpanzer umgeben ist, bemerkte ich nun, wie an den Zellen mit dem hellen Hof diese Fasern fehlten, dagegen die dunkle Faserkappe nach dem Inneren der Zelle zu kleinste Hervorragungen und Unebenheiten zeigt, offenbar die Reste der Fasern. So nehme ich denn mit Hodara einen Schwund der Fasern an. Hodara führt diesen Schwund auf eine Degeneration der Fasern zurück mit Rücksicht auf das Vorkommen von schwach gefärbten und zerfallenden Fasern. Ich erlege mir, wegen der Schwierigkeit einer überall gleichmässigen Färbung, in Bezug auf diese feinsten Verhältnisse Zurückhaltung auf. Jedenfalls ist mir nach meinen Präparaten klar, dass mit der Umwandlung der Zellen der Verlust an Protoplasma-Fasern einhergeht, und dass dieser das Ausscheiden der Zellen aus dem epithelialen Verband erst ermöglicht. Hervorgehoben sei noch, dass an der Peripherie eines Naevus, wo sich erst einzelne Zellen loslösten, diese gerade die stark pigmentirten unteren Basalzellen waren. Dieser Befund bestätigt die von Unna behauptete Begünstigung des Protoplasmafaser-Verlustes durch die Pigmentirung. Entsprechend dem Satz, dass pathologische Processe nur quantitativ von physiologischen verschieden sind, bedeutet diese Erscheinung wahrscheinlich nur eine Steigerung des physiologischen Verhaltens, dass die pigmentirten Basalzellen auch unter normalen Verhält-

nissen die Protoplasma-Faserung in geringerem Grade aufweisen, als die darüber gelegenen Zellen.

In dem Schwund der Protoplasmafasern liegt das Charakteristicum der Metaplasie. Denn, wie die letzthin beschriebenen Zellformen zeigen, nehmen die Oberhautzellen nicht immer bei der Umwandlung die zackige Form vorübergehend an, aber stets verlieren sie die Epithel-Faserung. Das Product der Metaplasie sind die Naevuszellen mit Bläschen-förmigem Kern, aber hellem, schlecht färbbarem Protoplasma. Dieser tinctorielle Unterschied gegenüber den normalen Epidermiszellen dürfte meines Erachtens auch durch den Verlust der Faserung genügend erklärbar sein. Denn an den unveränderten Oberhautzellen müsste sich doch eigentlich die vorhandene Faserung, auch wenn die Fasern nicht specifisch gefärbt werden, bei Anwendung basischer Anilinfarben durch eine gewisse Undurchsichtigkeit des Protoplasmas verrathen.

An verschiedenen Stellen sprach ich von einem Verflüssigungs-Process als einem bei der Umwandlung der Zellen zu berücksichtigenden Moment. Dafür will ich eine neue Stütze geben in dem Befund von Pigment-Riesenzellen, erläutert durch Fig. 3. Der in Frage stehende 3 mm breite, flache, mässig pigmentirte Naevus zeigt in jeder Beziehung in seiner mikroskopischen Structur ein abweichendes Bild. Unter der im Naevusgebiet nur sehr mässig verbreiterten, mit breiten, aber nirgends langen Zapfen ausgestatteten Epidermis liegen in der Cutis verstreut, nirgends zu Haufen vereinigt, Naevuszellen und länglich-ovale oder vielgestaltete Pigmentzellen mit sehr feinkörnigem Pigment. Die Pigmentirung der Epidermis ist eine diffuse. Pigmentklumpen bilden auch das Centrum von Hornkugeln, die in grösserer Zahl in der Epidermis eingebettet sind. Die Riesenzellen liegen theils in der Epidermis in der Spitze der Zapfen oder über den Papillen, theils in der Cutis in den Papillen oder unter der Kappe der Zapfen, theils halb in der Cutis, halb in der Epidermis. Schon diese Localisation lässt auf einen gemeinsamen Ursprung der Zellen schliessen. Die Unwahrscheinlichkeit des Eindringens dieser kugeligen Gebilde aus der Cutis in die feste Epidermis veranlasst zu der Annahme, dass sie epidermalen Ursprungs sind. Wahrscheinlich hat ein Zusammenströmen des Pigments

an umschriebenen Stellen der Epidermis stattgefunden, wie es physiologisch durch die Intercellularbrücken ermöglicht wird. Das reichliche Pigment, dessen erweichender Einfluss vorhin schon erwähnt wurde, löst die Zellmasse auf, insbesondere die Protoplasmafasern, so dass benachbarte Zellen zu einer mehrkernigen Zelle verschmelzen, die nunmehr losgelöst als einheitliche Masse aus der Epidermis ausscheidet, um als Pigment-Riesenzelle in der Papille zu liegen, bezüglich in der Cutis. Wie die Abbildung zeigt, zeichnen sich die Riesenzellen gelegentlich durch Höhlungen am Rande aus. Kromayer erwähnt als Zeichen einer Verflüssigung, einer Colliquation, einen dieser Pigment-Riesenzellen-Bildung ähnlichen Befund: „das Ineinanderübergehen des Protoplasmas benachbart liegender Zellen, so dass scheinbar einheitliche Protoplasma-Massen mit mehreren oder vielen Kernen entstehen.“ Namentlich aber bestärkte mich in meiner Annahme die nachträgliche Kenntnissnahme einer Publication v. Planner's aus dem Jahre 1887, der, obwohl er die Naevuszellen von den Blutgefäss-Endothelien ableitet, also die Eigenthümlichkeiten des ganzen Processes nicht kennt, doch seine Befunde von Pigment-Riesenzellen, deren sonst kein Autor Erwähnung that, als durch Zusammenschweissen oder Zusammenfliessen entstanden ansieht. Wichtig und wohl verwerthbar für die Aufklärung des Wesens des ganzen Processes ist sein durch Abbildungen belegter Befund von grossen Vacuolen in der Epidermis, die Druckerscheinungen auf die angrenzenden Epidermiszellen ausübten.

Nachdem ich nunmehr die Herkunft der typischen Naevuszellen nachgewiesen und den Umwandlungs-Process beschrieben habe, wende ich mich der Herkunft der zweiten Hauptgruppe von Naevuszellen zu: den verästelten und polymorphen Pigmentzellen, den Chromatophoren. Man hat die Bezeichnung Chromatophoren zwar im Allgemeinen für verästelte, bewegliche Pigmentzellen mesodermaler Herkunft reservirt, die in den Pigmentmälern und namentlich den aus ihnen hervorgegangenen Melanomen eine hohe Bedeutung erlangen sollen, aber Ribbert bezeichnet alle polymorphen und verästelten Pigmentzellen der Naevi als Chromatophoren, weil er den einheitlichen Ursprung aller dieser Zellen aus den mesodermalen Chromatophoren annimmt. Da ich nun auch von einer einheitlichen Genese dieser Zellen überzeugt bin,

so bezeichne ich auch alle die vielgestaltigen Pigmentzellen der Naevi als Chromatophoren, d. h. pigmenttragende Zellen.

Der Grund, warum man die verästelten Pigmentzellen der Naevi, also die am meisten den mesodermalen Chromatophoren ähnelnden Formen, als von den typischen Naevuszellen gesonderte Gebilde betrachtet, liegt wohl erstens in ihrer abweichenden Gestalt, zweitens aber darin, dass sie in den Melanomen und grösseren Warzen, die man früher fast ausschliesslich untersuchte, vornehmlich im Stroma, in dem die Haufen umgebenden Bindegewebe liegen. Diese Eigenthümlichkeit erklärt sich aber aus der Neigung der runden Naevuszellen, sich zu Haufen an einander zu legen, wodurch die Chromatophoren grossentheils im Stroma verbleiben. Wer nun kleine Naevi untersucht, dem fällt die besondere Localisation der fraglichen Zellen nicht sonderlich auf, und in beginnenden Naevi ist natürlich davon überhaupt nichts zu bemerken. Was aber die Gestalt der Chromatophoren anlangt, so ist ihre Grösse eine ungemein wechselnde, und nach ihrer Form sind alle Uebergangsformen von mehrfach verästelten und sternförmigen Zellen durch spindelige und ovale hindurch zu typischen, runden Zellen vorhanden. Ribbert betonte dies zuerst und stützte darauf seine Annahme, die typischen verzweigten Chromatophoren mesodermaler Herkunft als Mutterzellen aller pigmentirten und unpigmentirten Naevuszellen und diese als Contractions- oder unvollkommen entwickelte Jugendformen jener zu betrachten. In mir regte sich bei der gleichen Beobachtung aller Uebergangsformen der Gedanke, diese Zellen müssten durch den gleichen Process der Metaplasie aus pigmentirten Epidermiszellen hervorgegangen sein, zumal ja die typischen Naevuszellen bei ihrer Loslösung auch zunächst oft zackige und spindelförmige Gestalt annehmen und ferner selbst verschieden stark pigmentirt sind. Zunächst bestärkte mich in meiner Vermuthung die Beobachtung, dass in den noch innerhalb der Epidermis gelegenen Zellnestern, wo am allerletzten an eine Einwanderung von Chromatophoren zu denken war, sehr unregelmässig gestaltete, oft besonders grosse Zellen liegen, die sich gelegentlich, wenn sie zwischen runden Zellen eingelagert sind, dem gerade für sie frei bleibenden Raum anzupassen schienen, worin sich vielleicht eine gewisse Plasticität ausdrücken dürfte. Auf eine Gestaltungs-

Fähigkeit gründet sich ja in der letzten Ursache auch Ribbert's Annahme, in einer Gestaltungs-Fähigkeit besteht aber auch die Metaplasie bei den anderen Naevuszellen, wenn sie, unabhängig von ihrem Pigmentgehalt, bei der Loslösung zackige Form annehmen, aus der erst durch Contraction die runde resultirt. Mit der Annahme, dass die Chromatophoren der Naevi plastische Gebilde sind, vereinigt sich sehr gut der mir häufig aufgestossene Befund, dass die Pigmentzellen der Cutis den Farbstoff in relativ grossen, homogenen Kügelchen enthalten zum Unterschied von den unveränderten Zellen der Epidermis darüber. Wenn das Pigment hier eine zähflüssige Masse wäre, so kann es nach physikalischen Gesetzen sich leicht zu diesen Kugeln anordnen. Ferner sieht man das Pigment manchmal nicht an Zellen gebunden, sondern die Kügelchen, zu mehreren bei einander liegend, frei in dem Bindegewebe. Dahin gedeutet sind nur solche Bilder, wo nach der Helligkeit des Pigments oder der Entfernung der einzelnen Pigmentkügelchen ein dahinter liegender Kern nicht hätte entgehen können. Alle diese Beobachtungen scheinen mir darauf hinzuweisen, wie eine Verflüssigung, deren Bedeutung bei der Umwandlung der Epidermiszellen in die Naevuszellen ich früher darlegte, in erhöhtem Maasse in den stärker pigmentirten Epidermiszellen stattfindet. Dadurch erfahren diese bei ihrer Loslösung eine Umwandlung in Chromatophoren. Als ein weiteres, sehr wichtiges Unterstützungsmoment für diese Anschauung erwiesen sich Beziehungen, die zwischen Pigment-Vertheilung der Epidermis und Cutis bestehen. Green führte gerade sie gegen epidermale Herkunft der Naevuszellen in's Feld, indem er die Unabhängigkeit der Pigment-Vertheilung in beiden Geweben von einander betonte. Wer ältere Naevi untersucht, kann allerdings zu diesem Schluss verleitet werden. Wer aber den Entwicklungs-Process der Naevi kennt, wird die Pigment-Vertheilung in dem einzelnen Fall aus dem Bild deuten können. Ist der Process weiter vorgeschritten, wie in grossen Naevi und Melanomen, so erklärt sich der Befund einer stark pigmentirten Cutis neben einer schwach oder überhaupt nicht pigmentirten Oberhaut dadurch, dass an letzterer die Abschnürung der gerade stark pigmentirten unteren Epidermisreihen und der pigmentirten Zapfen schon erfolgt ist. Bei einem mässig vor-

geschrittenen Process liegt über einer pigmentirten Cutis stets eine pigmentirte Epidermis, nicht aber umgekehrt.

Alle die bisher angeführten Beobachtungen und Erwägungen waren mir geläufig, ehe mir der erwünschte Nachweis der Ablösung von verästelten Pigmentzellen gelang an einem 1½ mm breiten, intensiv pigmentirten Naevus. Die stark pigmentirte Oberhaut war an ihrer unteren Grenze vielfach zackig, nicht überall sah man eine schöne Basalzellenreihe, vielmehr sind die Basalzellen theilweise etwas nach unten herausgetreten und gezackt, sogar bisweilen verästelt. In der Cutis lagen neben typischen, unpigmentirten Naevuszellen unpigmentirte Zellen mit länglichen, kolbenförmigen Kernen. Auffällt eine Anhäufung von Naevuszellen um einige runde Gefässlumina, und in diesen Lumina liegen ohne Zusammenhang mit der Wand vereinzelt Naevuszellen, die also wohl hineingewuchert sind. Ferner sieht man in der Cutis verästelte und vielgestaltige Pigmentzellen von verschiedener Grösse und einige grössere, dunkle Pigmentklumpen, die aus mehreren Zellen bestehen, endlich auch freie Pigmentkörner. Wichtig ist nun ein Zapfen, den ich durch vier Schnitte verfolgen konnte. In dem ersten ist er breit, an dem unteren Ende läuft er in ein paar kleine, verästelte Pigmentzellen aus, von denen darunter frei in der Cutis noch mehrere liegen. In dem nächsten Schnitt verschmälert sich der Zapfen etwas, doch treten auch am seitlichen Rande noch einige der suspecten Zellen auf, um im folgenden Schnitt den Zapfen fast ganz zusammenzusetzen. Einige lösen sich ab und gesellen sich den darunter liegenden freien Zellen zu. Hierzu Fig. 4. Dieser dritte Schnitt traf den Zapfen, wie aus dem nächsten, nur noch Reste des Zapfens darbietenden Schnitt ersichtlich ist, in ganzer Ausdehnung in seiner Randzone. Der Zapfen hat sich also analog früher geschilderten Bildern in der Randzone aufgefasert zu sternförmigen, verästelten Pigmentzellen. Aehnliche Befunde von sich ablösenden Chromatophoren machte ich bei einer diesbezüglichen Durchsicht an mehreren Naevi; vor Allem ergänzte meine Befunde ein anderer, auch sehr stark pigmentirter kleiner Naevus, an dem in reichstem Maasse von der stark gewucherten Oberhaut Chromatophoren sich loslösten. Eine Einwanderung dieser Zellen von unten musste als ausgeschlossen gelten, da das normale Gefüge

der Epidermis nicht mehr erhalten war, denn die Basalzellen bildeten keine geschlossene Linie. Noch sei darauf hingewiesen, dass die Pigmentzellen bei ihrer Ablösung meist zackige Form aufweisen, während sie sich in der Cutis oft etwas abrunden. Dass diese nachträgliche Contraction oft fehlt, jedenfalls fast nie so ausgesprochen ist, wie bei den typischen Naevuszellen, liegt eben in dem Pigmentgehalt der Zellen, der eine verflüssigende Wirkung auf die Zellen ausübt. Erwähnt doch auch Ribbert, wie in Melanomen durch sehr starken Pigmentgehalt sogar Gewebszerfall eintritt.

Ribbert gewann seine Anschauungen über die Ableitung der Naevuszellen von den Chromatophoren an den Melanomen der Chorioidea und übertrug sie von ihnen auf die der Haut. Auffällig muss es doch erscheinen, warum gerade in diesen beiden Localisationen primär Tumoren mit reichlichen Chromatophoren sich entwickeln. Will man diese Pigmentzellen für die bindegewebigen Chromatophoren halten, so müssten entweder die hier vorhandenen sich vermehrt haben etwa durch den Reiz der Geschwulstzellen, oder es müssten fremde herbeigelockt sein. Eine dritte Möglichkeit, den Geschwulstzellen eine pigmentbildende Kraft zuzuschreiben, hat mehr Wahrscheinlichkeit für sich. Mich bestärkte die von Ribbert gezogene Parallele, wiewohl ich Melanome der Chorioidea nach ihrem mikroskopischen Bilde aus eigener Erfahrung nicht kenne, nur in meiner Ansicht, dass die Chromatophoren dieser Tumoren epidermaler Herkunft sind. Denn auch im Auge liegt ja über einer mesodermalen Gewebsschicht, der Chorioidea, eine einfache Schicht cubischer, dunkel pigmentirter Zellen epidermaler Herkunft: das Pigmentepithel der Netzhaut. Nun ist aber gerade für dieses allgemein anerkannt, dass ihm das Pigment überhaupt nicht im embryonalen Leben von Chromatophoren zugeführt wird, sondern dass es an Ort und Stelle entsteht als Product der epidermalen Zellen. Diese Function lassen eine Anzahl Autoren in gleicher Weise noch heute für die Basalzellen der Haut gelten. andere führten aber die Entstehung des Hautpigments auf Grund der Untersuchungen Ehrmann's auf einwandernde Melanoblasten zurück, d. h. verästelte, plastische Zellen, die an der Grenze der Cutis gegen die Oberhaut aus runden, unpigmentirten Zellen der Cutis

entstehen sollen. Sie sollen in die Intercellularspalten der Basalzellen eindringen, sich dabei theilen und so intra-epidermale Melanoblasten erzeugen, die als selbständige Gebilde verschieden hoch in den Intercellular-Spalten empordringen, das Pigment den Epidermiszellen übertragend. Ganz abgesehen davon, dass der Urheber dieser Theorie, Ehrmann, sie nur schlecht stützen kann mittels oft sehr gewagter Schlüsse, forderte diese Lehre, weil sie den Epidermiszellen die Function der Pigmentbildung überhaupt abspricht, bei vermehrtem Pigmentgehalt im Pigmentnaevus einen reichen Gehalt der Intercellular-Spalten an den zelligen Melanoblasten. Ich habe vergeblich danach gesucht. Meine Anschauung, dass die polymorphen und verästelten Pigmentzellen der Naevi von der Epidermis durch den gleichen Process der Metaplasie sich ablösen, wird der Nachuntersuchung bedürfen, doch bin ich überzeugt, dass sie Geltung erlangen wird.

Als dritte Zellform der Naevi sind noch die kleineren, platten Formen der Naevuszellen mit wenig Protoplasma zu behandeln. Zunächst sei darauf hingewiesen, dass sich alle Uebergangsformen finden von den typischen Naevuszellen zu diesen Formen. Da sie aber namentlich zu dichten Strängen angeordnet sind, die die Cutis oft bis in eine Tiefe durchziehen, wohin die typischen Naevuszellen in kleineren Naevi nicht reichen, so mag ihnen eine besondere Bedeutung zukommen. Näheren Aufschluss über ihre Herkunft kann ich nicht geben; für epidermale Herkunft spricht nicht ohne Weiteres, dass Stränge bis an die Epidermis reichen. Unna sieht in ihnen während des Embryonal-Lebens verlagerte Keime. Als Stütze für diese Anschauung dürfte vielleicht eine Ueberzahl von Haarbälgen verwerthbar sein, wie ich sie in einem Naevus gleichzeitig sah. Denn auch hier handelt es sich um eine Mehr-Entwicklung von Keimen.

Zum Schluss meiner Erörterungen über die Herkunft der Naevuszellen wende ich mich der Arbeit Soldan's zu, deren Resultate ich einer Nachprüfung unterzog und zwar mit negativem Ausfall. Konnte es nicht auffallend erscheinen, dass in kleineren Naevi, wo nur die obersten Lagen der Cutis Geschwulstzellen aufwiesen, eine Beziehung zu Nervenfasern nicht vorhanden war, die nur in spärlichen Enden in den tieferen Schichten nachgewiesen wurden, so überraschte mich doch der völlige Mangel

von Nervenfasern in einem grösseren, 10 mm im Durchmesser haltenden, behaarten, mässig erhabenen Naevus, wo die Zell-Infiltration bis zu den Schweissdrüsen hinabging. Weder an zahlreichen Einzelschnitten, die mit mehrmals neu bereiteten Reagentien, um einen technischen Fehler auszuschliessen, sowohl nach Weigert-Pal, wie nach Bolton gefärbt wurden, noch an einer Serie von 32 Schnitten war ein positives Resultat zu gewinnen. Bei so grossen Naevi, wie die von Soldan untersuchten, kann der Befund von Nervenfasern innerhalb der tiefen Zellstränge nicht auffallen, normaler Weise werden an diesen Stellen auch Nervenfasern nicht fehlen. Jedenfalls würde die Untersuchung kleiner Naevi den Autor überzeugt haben, dass die Zellzüge nicht nach oben, sondern nach unten wachsen, mithin zuerst im Anschluss an die marklosen Enden der Nervenfasern auftreten müssten. Im Uebrigen sind Nervenfasern in den beigefügten Abbildungen nur in relativ wenigen Zellzügen sichtbar, oft verlaufen sie auch nur an deren Rand. Die Abbildung des kindlichen Naevus, der von der Geburt an in 1½ Jahren rapid gewachsen ist, entspricht mit den reichlich die Papillen erfüllenden Zellnestern ganz der epithelialen Theorie, und die Zellstränge, die mit der epithelialen Scheide eines Haarbalges direct in Zusammenhang stehen, dürften wohl die gewucherte epitheliale Scheide bedeuten. Das gleichzeitige Vorkommen von Naevi mit Ranken-Neuromen und anderen Geschwulstformen dürfte wohl ein zufälliges sein, und diesen Fällen sind die viel häufigeren entgegenzustellen, wo die weit verbreiteten Naevi allein angetroffen werden. Damit ist auch die Grundlage der Soldan'schen Anschauung, einen allgemeinen fibromatösen Process des Bindegewebes der Hautnerven anzunehmen und in den Naevi nur das erste wahrnehmbare Merkmal dieses Processes zu sehen, hinfällig.

Damit schliesse ich meine Erörterungen über die Herkunft der Naevuszellen.

Ihre Herkunft von der Epidermis und die Art der Umwandlung kennzeichnet in gewisser Beziehung schon die Bedeutung der Zellen. Es sind umgewandelte Deckzellen ohne Protoplasma-Faserung, sie bewahren den Charakter von Epithelzellen, indem sie keine Intercellularsubstanz bilden, nehmen nicht den Charakter

von Bindegewebszellen an. Eine solche secundäre Metaplasie der Naevuszellen vertheidigt Kromayer, wobei er allerdings die Anerkennung der unbedingten Beweiskraft seiner Gründe selbst nicht fordert. Ich sah, wie Bindegewebs- und elastische Fasern in die Zellhaufen eingewuchert waren. Ich betone das Einwuchern, weil man die Fäserchen als feine Ausläufer der ausserhalb des Haufens gelegenen Bindegewebs- und elastischen Fasern verfolgen kann. Wenn die Verbindungen vielfach nicht da sind, so erklärt sich ja dies durch die Feinheit der Schnitte. Kromayer behauptet nun die Umwandlung der Randtheile des Protoplasmas der in der Cutis liegenden Naevuszellen in Bindegewebs- und elastische Fasern. Dem gegenüber weise ich darauf hin, dass gelegentlich die Naevuszellen sehr wenig Protoplasma in einzelnen Exemplaren haben können, und wenn solche Zellen von Fasern umkreist werden, so erklärt sich Kromayer's Beobachtung. Endlich weist auf das Einwuchern von Bindegewebsfasern das Vorhandensein vereinzelter Bindegewebskerne hin. Kromayer's Einwand, plattgedrückte Epithelien sähen ebenso aus, ist um so weniger stichhaltig, als die vielen wohl erhaltenen, runden Naevuszellen der Cutis nicht auf Druckerscheinung hinweisen; jedenfalls aber muss man sich mangels zwingender Beweisgründe bei der Tragweite des Schlusses von Kromayer für die einfachere Erklärung entscheiden. Die Naevuszellen behalten also Epithel-ähnliche Eigenschaften. Damit ist aber ihre Bedeutung nicht erschöpft.

In Anbetracht der klinischen Erfahrungs-Thatsache, dass ein einfaches Trauma genügen kann, um in dem gutartigen Pigmentmal die Bösartigkeit zu entfachen, ist es nothwendig, nach einem anatomischen Substrat dieser Neigung zur Malignität zu suchen. Nannte doch Virchow jede Fleischwarze ein unvollständig entwickeltes Sarcom, und Durante, wie Unna, äusserten sich in ähnlichem Sinne; letzterer erklärte, jeder Naevus ist ein beginnendes Carcinom. An diesen Ausspruch Unna's lehne ich mich an. Eine Trennung von einem beginnenden Hautcarcinom ist in der That wohl nicht immer möglich, denn auch beim Naevus überschreitet die Zapfenwucherung das physiologische Maass. Allerdings setzt bald die Ablösung der Zellen ein, eine Wucherung der Zapfen in die Subcutis kommt nicht vor. Somit

könnte man dem Naevus vielleicht ein Verharren auf dem Stadium des beginnenden Carcinoms zuschreiben. Was ihn aber ohne Weiteres vom Carcinom unterscheidet, ist die fast fehlende Wucherung der losgelösten Zellen. Ich vermisste mitotische Zelltheilung ganz und fand nur vereinzelt amitotische, d. h. deutlich eingeschnürte Kerne und eingeschnürten Zellleib. Die Vermehrung der Zellhaufen erfolgt also wesentlich nur durch Ablösung neuer Zellen von der Epidermis. Ferner äussern die Naevuszellen nie eine destruirende Wirkung auf das umgebende Bindegewebe, nie ist dies regressiv verändert; aber auch die irritative Wirkung auf das Bindegewebe hält sich in mässigen Grenzen, wofern sie überhaupt vorhanden ist. Vielleicht ist das Einwuchern von Bindegewebs- und elastischen Fasern mit auf Kosten einer Reizwirkung zu setzen. Endlich ziehe ich die Melanome der Haut und Naevo-Carcinome, welch letztere mir nur aus Beschreibungen bekannt sind, zum Vergleich der Zellformen herbei und finde, dass in den malignen Tumoren grosse Zellen mit grossen Kernen ein grösseres Contingent stellen. Ich sah solche in einem Naevus und kann diesbezüglich nur einen graduellen Unterschied vom Carcinom constatiren. Auch gezackte, unpigmentirte Zellen sind in den Naevo-Carcinomen häufig und verleihen dem Zellgefüge nach Hodara ein wabenartiges Aussehen.

Somit ist in mancher Beziehung eine gewisse Verwandtschaft zu den von der Haut ausgehenden malignen Tumoren, im Besonderen zu den aus den Naevi hervorgehenden Geschwülsten zu constatiren und der Unterschied vielleicht nur ein gradueller. Darüber lässt sich jedoch kein bestimmtes Urtheil abgeben, so lange man die Ursache und das Wesen der bösartigen Geschwülste nicht kennt. Ein weiteres Eingehen auf die Bedeutung der Naevuszellen, insbesondere auf die Theorie der embryonalen Keim-Verlagerung, muss ich mir leider versagen, da Naevi von Neugeborenen mir nicht zur Untersuchung vorlagen.

Die Existenz von weichen Naevi anderen Ursprungs ist nach den bisherigen Publicationen nicht wahrscheinlich.

Die Ergebnisse meiner Untersuchungen zusammenfassend, stelle ich folgende Sätze auf:

1. Alle Naevuszellen, auch die verästelten Pigmentzellen, stammen von der Epidermis ab;

2. die Umwandlung erfolgt unter Verlust der Epithelfaserung;

3. die abgelösten Zellen erfahren keine Metaplasie zu Bindegewebszellen, sondern bewahren auch in der Cutis Epithel-ähnlichen Charakter;

4. die aus den Naevi hervorgehenden Melanome sind demnach als Naevo-Carcinome aufzufassen.

Meinen hochverehrten Lehrern, Herrn Geheimrath Orth und Herrn Professor Aschoff, für so manchen wohlmeinenden Rath und das der Arbeit stets entgegengebrachte Interesse meinen aufrichtigen Dank zu sagen, ist mir eine angenehme Pflicht.

## Literatur.

Bauer: Ueber endotheliale Hautwarzen und ihre Beziehungen zum Sarcom. Dieses Archiv Bd. 142, 1895, S. 407.

Bogolinbsky: Ueber Pigmentflecken der Haut. Dissert. Bern 1887.

Delbanco: Epithelialer Naevus. Monatshefte für prakt. Dermatologie Bd. 22, 1896.

Demiéville: Ueber die Pigmentflecke der Haut. Dies. Arch. Bd. 81, 1880, S. 333.

Ehrmann: Das melanotische Pigment und die Pigment-bildenden Zellen des Menschen und der Wirbelthiere in ihrer Entwicklung. Bibliotheca medica Abth. D. II. H. 6. 1896.

Green: Ueber Naevi pigmentosi und deren Beziehungen zum Melano-Sarcom. Dieses Archiv Bd. 134, 1893, S. 331.

Heinz: Neue Beiträge zur Kenntniss der Histologie der Naevi pigmentosi. Dissert. Würzburg 1898.

Hodara: Verhalten der Epithelfaserung während der Entwicklung der weichen Muttermäler und der alveolären Carcinome. Monatshefte für prakt. Dermatologie Bd. 25, 1897.

Jadassohn: Beiträge zur Kenntniss der Naevi. Arch. f. Dermatologie u. Syphilis 1888.

Kromayer: Zur Histogenese der weichen Haut-Naevi. Dermatolog. Zeitschrift Bd. III, 1896.

Derselbe: Die Parenchymhaut und ihre Erkrankungen. Archiv für Entwicklungs-Mechanik Bd. VIII, 1899.

Löwenbach: Beitrag zur Histogenese der weichen Naevi. Dieses Archiv Bd. 157, 1899. S. 485.

Marchand: Ueber die Beziehungen der pathologischen Anatomie zur Entwicklungsgeschichte. Verhandl. der Patholog. Gesellschaft auf der Naturforscher-Versammlung zu München 1899.

Michel: Beiträge zur Kenntniss der Naevi. Bern 1898.

Pianese: Beitrag zur Histologie und Aetiologie des Carcinoms. Ziegler's Beiträge, 1. Supplementheft, 1896.

v. Planner: Ein Fall von Naevus congenitus mit excessiver Geschwulstbildung. Archiv f. Dermat. 1887.

v. Recklinghausen: Ueber die multiplen Fibrome der Haut und ihre Beziehung zu den multiplen Neuromen. 1882.

Ribbert: Lehrbuch der pathologischen Histologie. 1895.

Derselbe: Das Melano-Sarcom. Ziegler's Beitr. Bd. XXI, 1897.

Scheuber: Ueber den Ursprung der weichen Naevi. Archiv f. Dermatol. Bd. 43 u. 44, 1898.

Soldan: Ueber die Beziehungen der Pigmentmäler zur Neuro-Fibromatose. Arch. f. klin. Chirurgie Bd. 59, 1899.

Unna: Naevi und Naevi-Carcinome. Berliner klin. Wochenschrift 1893.

Derselbe: Histo-Pathologie der Haut-Krankheiten. 1894.

Derselbe: Die epitheliale Natur der Naevuszellen. Verhandl. der anatom. Gesellschaft zu Gent 1897. Anatom. Anzeiger. Ergänzungsheft.

## Erklärung der Abbildungen auf Tafel II.

Fig. 1: Aus einem kleinen, flachen Naevus. Mehrere etwas kolbige, aufgetriebene Zapfen mit Metaplasie im Innern der Zapfenkuppe. Darum die plattgedrückten, stärker pigmentirten Basal- und Epidermiszellen. Die Zellen im Innern der Zellhaufen theils frei, theils mit einander fädchenartig verbunden. Die Randzellen der Zellhaufen vielfach noch mit den platten Epidermiszellen verbunden. In der Cutis einige freie Naevuszellen. Elastische Fasern gefärbt, dieselben sind nicht in die Zellhaufen hineingewuchert.

Fig. 2: Aus der Randzone eines kleinen, knopfförmig erhabenen Naevus. Epithelfaserung. An der unteren Grenze der Epidermis reichlich Ablösung von Zellen. Mit der Ablösung erfolgt gleichzeitig der Epithelfaser-Verlust.

Fig. 3: Aus einem kleinen, flachen Naevus. Pigment-Riesenzellen mit Vacuolen, theils in der Zapfenspitze, theils in der Papille gelegen; links eine halb in der Epidermis, halb in der Cutis gelegene Riesenzelle, die rechts in der Papille gelegene von elastischen Fasern umgeben.

Fig. 4: Aus einem kleinen, stark pigmentirten, flachen Naevus. Ein in Auflösung begriffener Zapfen. Viele verästelte Pigmentzellen lösen sich ab, andere liegen in der Cutis.

# IV.

# Experimentell bei Hunden erzeugte Dysenterie.

Von

Dr. H. F. Harris,

Professor der Pathologie und Bakteriologie am Atlanta College of Physicans and Surgeons in Atlanta (Georgia), U. S. A.

(Uebersetzt von Dr. C. Davidsohn, Berlin.)

Im Verfolg einer neuen Nachforschung machte der Verfasser zahlreiche Versuche, experimentell im Darm von Hunden Entzündungen hervorzurufen vermittelst rectaler Injection verschiedener Bakterien und Fäcalmassen von Individuen, die an Dysenterie litten. Unter den dazu benutzten Organismen befanden sich Typhus-Bacillen, Bakterium coli, Strahlenpilze, Milzbrand-Bacillen, Staphylokokkus und Streptokokkus pyogenes, verschiedene Bakterien, die aus den Fäces Dysenterie-Kranker gewonnen waren, und schliesslich der sog. Bacillus dysenteriae von Shiga. Immer wurde an mehreren Hunden gleichzeitig mit den erwähnten Organismen experimentirt; in einzelnen Fällen waren die Thiere sehr jung und darum scheinbar etwas empfänglicher, als ältere Thiere. Um der sofortigen Auspressung der injicirten Massen vorzubeugen, erhielten die Hunde bei fast jedem Versuch subcutan Morphium ungefähr eine Stunde vor der Einspritzung der Bakterien in den Darm; so wurden in der That zweifellos in allen Fällen hinreichende Mengen von Mikroorganismen zurückbehalten, um eine ordentliche Probe ihrer pathogenen Kraft entfalten zu können. In den meisten Fällen wurden Bacillen-Culturen für die Experimente gebraucht, in einigen jedoch wurden die Organismen von festen Nährböden genommen und gründlich mit sterilisirtem Wasser in einem Mörser verrieben, bevor sie eingespritzt wurden. Im Allgemeinen wurden 10 ccm Bacillen-Cultur angewandt, in einigen Fällen indess etwas mehr, in anderen etwas weniger. Eine Liste über die Zeit, die Massen der injicirten Culturen und die Grösse der Hunde wurde für jeden Versuch sorgfältig angelegt und die so gewonnenen Krankengeschichten der Hunde

gut aufbewahrt. Eine Uebersicht derselben ergab, dass in keinem einzigen Versuch ein entzündlicher Zustand der Därme in Folge der Bakterien-Injectionen sich entwickelte, vielmehr blieben die Hunde Wochen und Monate lang vollständig gesund darnach. Diese Resultate sind von grossem Interesse, besonders mit Rücksicht auf den vermeintlichen Erreger der acuten Dysenterie in Ostasien, den von Shiga zuerst beschriebenen Bacillus. Die benutzten Culturen erhielt ich von Herrn Prof. Simon Flexner (von der Pennsylvania Universität), dem ich auch an dieser Stelle meinen Dank dafür aussprechen möchte. Es ist hervorzuheben, dass diese Organismen absolut keine Reaction an dem Dickdarm von vierzehn Tage alten Hunden hervorzurufen vermochten, auch bei drei Katzen verlief die Einspritzung in den Dickdarm vollkommen reactionslos.

Viel zufriedenstellender waren die Resultate, die bei jungen Hunden durch die Einspritzung frischer Fäcalmassen von Dysenterie-Kranken in den Dickdarm gewonnen wurden, denn in jedem solchen Falle entwickelte sich in unmittelbarem Anschlusse daran eine typische, stets zum Tode führende Dysenterie, — einen Fall ausgenommen, bei welchem das Thier getödtet wurde. Dagegen muss constatirt werden, dass keinerlei Krankheits-Erscheinungen nach der Injection genannten Materials bei vier erwachsenen Hunden folgten, ebenso wenig bei drei fast ausgewachsenen Katzen. Es kann fast scheinen, als ob junge Hunde besonders empfänglich für den Krankheits-Erreger dieser besonderen Art von Dysenterie sind. Es sind dies nicht die ersten erfolgreichen Experimente dieser Art, denn Hlava[1]) rief zweimal bei 17 mit Dysenterie-Fäces injicirten Hunden und viermal bei 6 in solcher Art behandelten Katzen experimentell Dysenterie hervor; Kartulis[2]) gelang es, bei drei Katzen von sieben Dysenterie zu erzeugen, er hatte sowohl Fäces von Dysenterikern eingespritzt, als auch Culturen von Amöben, die er aus dem Stuhl solcher Kranken erhalten hatte.

Zahlreiche Versuche wurden angestellt, um die Amöben zu cultiviren, aber in keinem Falle gelang es; es war deswegen

[1]) Centralbl. f. Bakt., Bd. 1, 1887.

[2]) Einiges über die Pathogenese der Dysenterie-Amöben, Centralbl. f. Bakt., Bd. 9, 1891.

nicht zu entscheiden, wie der Effect sein würde, wenn diese Organismen in solchem Zustande eingeführt werden könnten. Die angeführten Experimente von Kartulis zeigen jedoch, dass das pathogene Agens vorhanden ist in Culturen, die Amöben enthalten und aus den Entleerungen Dysenterie-Kranker hergestellt sind, und er versichert sogar, dass bei einer Katze die Krankheit durch Einführung von Reinculturen dieser Organismen hervorgerufen werden konnte. Es scheint indessen bei den übrigen Autoren wenig Neigung vorhanden zu sein, diese seine letzterwähnte Erklärung für correct zu halten, deswegen, weil es keinem Anderen gelingen wollte, Reinculturen dieser Organismen zu züchten.

Da die Amöben auf künstlichen Nährböden nicht wachsen wollten, so dachte ich, das Beste würde sein, alle in den Ausleerungen Dysenterischer vorhandenen Bakterien zu züchten, und zu versuchen, ob irgend eines derselben einen dysenterischen Process hervorzurufen fähig sein würde. Demgemäss wurden Culturen aus den Fäces derselben Personen angelegt, deren Entleerungen so erfolgreich zur Erzeugung von Dysenterie bei den jungen Hunden angewendet worden waren. Vier weiteren jungen Hunden wurden dann diese Culturen in den Darm gespritzt, absolut ohne jeden Effect. Es scheint deswegen nicht angängig, zu folgern, dass der Erreger der Dysenterie ein Bakterium ist; es scheint vielmehr ganz sicher zu sein, dass es kein auf den gewöhnlichen Nährböden zu züchtender Organismus sein kann. Weil keine dieser Hypothesen wahrscheinlich zu sein scheint, und weil die Amoeba coli der einzige Organismus war, der unter anderen Bedingungen lebt, der in den Fäces zwar gefunden wurde, in den Culturen aber augenfällig fehlte, so ist wohl der Schluss logisch, dass dieser Parasit die Ursache ist für jenes Krankheitsbild, dass die Injectionen der erwähnten Fäcalmassen veranlasst haben. Wie weiterhin gesehen werden wird, wird diese Ansicht unterstützt durch die Thatsache, dass die Amöben in überreicher Zahl in und um die Geschwüre der an künstlich erzeugter Dysenterie erkrankten Hunde gefunden worden sind, und es erscheint nicht unziemlich, zu sagen, dass der Beweis, dass diese Organismen in der That die ursächlichen Wesen bei chronischer Dysenterie sind, jetzt klar erbracht ist.

Experiment I. Dauer etwa 4 Tage. Am 7. December 1900, 5 Uhr Nachmittags, wurden 0,5 ccm frischer Kothmassen, die einer an chronischer Dysenterie leidenden Negerin entstammten, einem drei Tage alten Hunde in den Dickdarm gespritzt. Eine Probe der Massen, die unmittelbar vor der Einspritzung genommen und untersucht wurde, ergab, dass sie hauptsächlich aus Schleim bestanden, der mit Blut untermischt war, und in dem sich viele Bakterien und eine grosse Zahl lebender Amöben befanden. Das Thier wurde erst vier Tage darauf zur Untersuchung vorgenommen, als sich am Anus und an der Haut in dessen unmittelbarer Umgebung eine ganze Menge von fein blutig tingirtem Schleim vorfand. Zwei andere Hunde desselben Wurfes, in ähnlicher Weise behandelt, zeigten gleichfalls blutig tingirten Schleim am Anus, fünf weitere hingegen, die nicht so behandelt waren, zeigten keine Spur davon. Eine Probe des Schleimes eines jeden Hundes wurde sofort der mikroskopischen Untersuchung unterzogen: in jedem Falle enthielt er zahlreiche lebende Amöben, viele Blutkörperchen und eine grosse Zahl von Bakterien. Der erst erwähnte Hund wurde getödtet und sofort darauf secirt. Ungefähr der vierte Theil des Dickdarms, vom Anus aufwärts, war stark geschwollen, seine Schleimhaut sah rauh und uneben aus, war gräulich gefärbt, hier und da mit kleinsten rosa Flecken versehen. Bei genauem Zusehen sah man deutlich, dass die eben erwähnten Unregelmässigkeiten das Resultat oberflächlicher Schleimhaut-Nekrosen waren, und dass bereits flache Geschwüre auf der Oberfläche des Darmes in Bildung begriffen waren.

Schnitte vom Dickdarm wurden für mikroskopische Untersuchungen angefertigt und zeigten schon dem unbewaffneten Auge in nicht misszuverstehender Weise, dass die afficirten Theile stark geschwollen waren. Die mikroskopische Untersuchung ergab bei schwacher Vergrösserung eine sehr ausgedehnte Ulceration an den erkrankten Stellen in sehr deutlicher Weise, die Geschwüre lagen immer auf den Spitzen der Falten. Stets lagen über den afficirten Theilen Massen von körnigem Detritus, in dem sich Schleim, Blut, zerfallene und zerfallende Zellen, zahlreiche Bakterien und viele Amöben befanden; kleine Haufen von Fibrin wurden gelegentlich in diesem körnigen Material gefunden. In den centralen Theilen der am meisten geschwollenen Heerde sind die geschwürigen Veränderungen in der Regel bis zu einem solchen Grade fortgeschritten, dass der grössere Theil der Schleimhaut sich vollständig abgelöst hat, und in vielen Präparaten reichte die Ulceration vollständig durch die Mucosa hindurch, sogar bis in die Submucosa hinein. Am Rande der am stärksten afficirten Schleimhaut-Theile liegen zahlreiche kleine Heerde, in welcher die Geschwürsbildung gerade beginnt, und an denen ihr Verlauf und ihre Entwickelung mit äusserster Klarheit verfolgt werden kann. Der Process beginnt mit einer katarrhalischen Veränderung derjenigen Epithelzellen, welche an der Oberfläche des Darms liegen; diese Zellen schwellen zuerst an, werden unregelmässig in ihrer Form, ganz granulirt, ihr Kern färbt sich schlecht mit basischen Farben,

das Protoplasma dagegen wird ausserordentlich acidophil. Sodann gehen die Zellen schnell zu Grunde und zerfallen. Die Basalmembran, auf welcher sie liegen, wird zunächst zerstört; die Gewebe zwischen den Drüsen sind in Folge dessen direct dem Darm-Inhalt ausgesetzt und mit ihm in Berührung gebracht. Gleichzeitig mit der Epithel-Abstossung werden die Lymphspalten, die im Gewebe darunter liegen, stark erweitert und füllen sich mit Flüssigkeit, die Blutgefässe sind dabei dilatirt, eine starke Schwellung der Gewebe ist die Folge. Sehr gewöhnlich bersten nun einige der ausgedehnten Blutgefässe, daher findet man zahlreiche rothe Blutkörperchen mitten im Gewebe: in dem Augenblick, in welchem die Basalmembran zerreisst, kommt Blut hindurch und mischt sich dem Schleim und übrigen Darm-Inhalt bei. Darauf sammeln sich zahlreiche zellige Elemente in dem geschwollenen Gewebe an, sie bestehen in den ersten Stadien aus lymphoiden Zellen und grossen Metschnikoff'schen Phagocyten (epithelioiden Zellen), vermischt mit wenigen Bindegewebs- und Plasmazellen (Fibroblasten). Diese Veränderungen erstrecken sich in die Tiefe bis zwischen die Krypten, Ulcerationen des afficirten Gewebes folgen schnell, und in kurzer Zeit verlieren die Drüsen ihre Stütze, fallen aus und vermischen sich mit dem körnigen Detritus, der auf der Darm-Oberfläche liegt. Wenn dieses Stadium erreicht ist, sind die Lumina der Krypten immer sehr eng in Folge des Druckes, der durch die Ansammlung entzündlichen Materials in dem dazwischen liegenden Gewebe veranlasst wird. Trotz dieser Verhältnisse zeigen die Zellen, welche die Krypten auskleiden, auffällig wenig Veränderungen, so dass die Drüsen, vollständig von nekrotischen Massen umgeben, intact erhalten zu sein scheinen; indessen etwas sind die die Krypten auskleidenden Zellen dennoch geschwollen, ihre Kerne sind grösser, als normal; Mitosen sind kaum je zu sehen. Eine markantere Veränderung als alle bisher erwähnten besteht darin, dass die Zellen aufgehört haben, in grossem Maasse Schleim abzusondern, — indem diese Substanz niemals als kleine, ovale Masse erscheint, wie in normalen Drüsen, sondern, wenn man sie überhaupt antrifft, mehr diffus im Protoplasma der Zellen liegt. Einige Zeit später haben sich die Krypten vollständig von der Schleimhaut abgestossen, und nachdem die Basalmembran und das anliegende Gewebe zerstört ist, erscheinen die Zellen in kleinen, unregelmässigen Anhäufungen, bewahren jedoch noch in hohem Maasse ihre specifischen Eigenschaften. Auf der Oberfläche solcher frisch afficirten Heerde und bisweilen auch in geringem Abstand unter derselben wurden ohne Ausnahme Amöben gefunden; obwohl ihre Zahl in einem mikroskopischen Präparat gewöhnlich nur gering ist, muss sie in dem ganzen afficirten Schleimhautstück beträchtlich sein. Wie bereits erwähnt, können die Amöben nur auf der Oberfläche liegen und nicht innen im Gewebe; darnach muss man zugeben, dass sie, wenn sie wirklich das causale Agens dieser Krankheit sind, unzweifelhaft durch ein von ihnen gebildetes Toxin und nicht, wie man anzunehmen geneigt sein könnte, auf mechanischem Wege wirken.

Da, wo die Veränderungen in stärkerer Weise sich ausbreiten, ist die Schleimhaut an einigen Stellen vollständig abgelöst, und in selteneren Fällen dehnt sich der Ulcerations-Process sogar bis in die Submucosa aus. Unter diesen Umständen finden sich immer auf der Oberfläche der erkrankten Gewebe, — sogar in höherem Maasse, als bei frischen Ulcerationen —, Massen von körnigem Material, das Zellen jeder Art, Schleim, viele Bakterien und zahlreiche Amöben enthält. Die Gewebe, welche die Oberfläche dieser Geschwulstfläche bilden, bestehen fast ausschliesslich aus Zellen —, die musculären und elastischen Theile des oberen Abschnittes der Submucosa sind vollständig geschwunden in Folge der enormen Zell-Anhäufungen in diesem Theile. Es ist indessen zu bemerken, dass die Muskelfasern der Muscularis mucosae in vielen Fällen so lange unversehrt erhalten bleiben, als man sie überhaupt noch unterscheiden kann, während die darunter liegenden Einrichtungen der Submucosa schon so gut wie verschwunden sind. Diese Zell-Anhäufungen bestehen aus einer ganzen Anzahl polymorphkerniger Leukocyten, vielen lymphoiden Zellen, wenigen Plasmazellen, — gelegentlich finden sich auch Mastzellen (Mucinoblasten?), — aus zahlreichen rothen Blutkörperchen und aus einer ungeheuren Menge Metschnikoff'scher Phagocyten (epithelioider Zellen). In den oberen Theilen dieser Schicht finden sich zahlreiche Amöben mitten zwischen den so eben aufgeführten Zellen, manchmal auch Bakterien in geringer Zahl. Mastzellen finden sich, wie oben bemerkt, in den erkrankten Geweben, aber ihre Zahl ist etwas geringer, als in normalen Darm-Abschnitten. Auf jeder Seite dieser Heerde und nach unten tiefer in die Submucosa hinein vermindert sich nach und nach die Zahl der Zellen, es treten die normalen Gewebstheile an ihren Platz. In denjenigen Fällen, wo die Ulceration sich bis unter die Muscularis mucosae ausdehnt, findet man mit den Zellen vermischt die Reste des ursprünglichen Bindegewebes dieser Theile. Die elastischen Elemente sind scheinbar verschwunden, denn weder nach der Weigert'schen Methode, noch nach meinem Hämatoxylin-Verfahren lassen sich Fasern färben. Dagegen finden sich einige längliche, unregelmässig gestaltete Massen in diesen Fällen, welche schwach auf die Färbung für fibröses Gewebe reagiren; diese Massen sind viel dicker, als die collagenen Fibrillen der Submucosa, an den Enden sind sie fast immer ausserordentlich zerrissen, ihre Ränder sind unscharf. Ziemlich oft ist das Bindegewebe augenscheinlich ganz zerfallen, so dass man zwischen den Zellen kleine, körnige Massen findet, welche ihrer Form nach anscheinend jene Structuren repräsentiren. Tiefer unten finden sich auch keine elastischen Fasern mehr, jedoch trifft man dort viele geschwollene Fibrillen collagenen Gewebes. Wie bereits erwähnt wurde, werden die Zellen, welche so zahlreich an der Oberfläche dieser Ulcera und in ihrer unmittelbaren Nachbarschaft liegen, nach und nach spärlicher, sowohl nach der Tiefe hin, als auch an den beiden Seiten der Läsionen, und sogar an Stellen, die so weit entfernt lagen, dass keine dieser Zellen mehr dort gefunden wurden, färbt sich das elastische

Gewebe sehr dürftig, und die collagenen Fibrillen sind hier und da geschwollen.

In dem Gewebe, welches die Ulcera begrenzt, sind die Blutgefässe, besonders die Venen, etwas dilatirt, aber die Veränderung ist nicht so markant, wie man nach der Natur der Läsionen anzunehmen geneigt sein könnte. Die Wände der Gefässe sind dicht an den ulcerirten Oberflächen beträchtlich geschwollen, die elastischen Fasern ihrer Häute nehmen nicht mehr die specifischen Farben an, und die Muskelfasern färben sich mehr diffus und zeigen nicht mehr die scharfen Begrenzungslinien, wodurch sie im normalen Zustande charakterisirt sind. Diese Veränderungen sind immer an den nächst den Ulcera gelegenen Gefässen am markantesten.

Viel ausgesprochener sind die Erweiterungen der Lymphgefässe, die enorme Ausdehnungen annehmen, und in denen man viele rothe Blutkörperchen und Leukocyten und, in fast jedem Falle, Massen von abgestossenen Epithelzellen, den normalen Auskleidungen dieser Canäle, findet. Diese abgestossenen Epithelzellen sind stark geschwollen, und zwar so sehr, dass sie oft so gross sind, wie die die Krypten auskleidenden Zellen. Sie sind unregelmässig geformt und durch und durch acidophil, obwohl man mit stark basischen Farben ihren Kern gewöhnlich unterscheiden kann. In einigen Fällen sind diese Zellen so zahlreich, dass sie vollständig die Lymphcanäle verstopfen. Die Submucosa ist immer geschwollen bis auf eine ganze Strecke hin unterhalb der Ulcera, und die stark erweiterten Lymphräume in diesem Gebiet enthalten gewöhnlich zahlreiche rothe Blutkörperchen. In keinem Falle gehen die Veränderungen über die Submucosa hinaus, jedoch sind die Lymphräume in der Mehrzahl der Fälle noch bis auf die Ringmuskelschicht hinab dilatirt, und mit vielen rothen Blutkörperchen und wenigen lymphoiden Zellen gefüllt.

Experiment II und III. Dauer 14, bezw. 16 Tage. Die beiden anderen jungen Hunde, welche dysenterisches Material in der gleichen Weise erhielten, wie dies in Experiment I beschrieben ist, zeigten die gleichen deutlichen Zeichen erworbener Dysenterie. Bei beiden entwickelte sich eine Diarrhoe zwei oder drei Tage nach den Einspritzungen, und wenige Tage später enthielten die Stühle Massen von Schleim und Blut, darin ausserdem zahlreiche lebende Amöben. Indessen wies das Thier, das nach 14 Tagen zu Grunde ging, nicht so schwere Symptome auf, als das andere, und hatte, obwohl beträchtlich abgemagert, nicht so viel Fleisch verloren. Der frühere Tod dieses Thieres entspricht der Krankengeschichte, wie man auch beim Menschen häufig beobachtet hat, dass diejenigen, welche scheinbar nur leicht von der Krankheit befallen sind, früher sterben, als die, welche an viel schwererer Form leiden.

Sofort, nachdem das eben erwähnte Thier gestorben war, wurde die Section gemacht, und zwar mit folgenden Resultaten: Der Dickdarm war leer, seine Schleimhaut durch und durch hyperämisch. Sie war deutlich ulcerirt einige Zoll oberhalb des Anus, im oberen Darmabschnitt, sogar bis

auf den Rand der Ileocoecal-Klappe hinauf, wurden viele kleine Geschwüre gefunden. Die Ränder dieser Geschwüre waren leicht über die umgebende Schleimhaut-Oberfläche erhaben und schienen an einigen Stellen leicht unterminirt zu sein; ihr Grund hatte eine graue Farbe.

Ein kleiner Abscess von 1 cm Grösse fand sich in der Leber gerade über der Gallenblase. Der Inhalt dieses Abscesses hatte eine graue Farbe, er enthielt zahlreiche Leberzellen, die einzeln lagen, eine ganze Anzahl polymorphkerniger Leukocyten, wenige Amöben. —

Das dritte Thier wurde 16 Tage nach Beginn der Injectionen im Todeskampf aufgefunden. Es wurde mit Chloroform getödtet und sogleich die Section gemacht. Das Thier war sehr abgemagert. Bei der Untersuchung fand sich der Dickdarm leer. Seine Wand war beträchtlich verdickt, die Schleimhaut hatte eine fahle, rosa-graue Farbe. Die ganze Mucosa war besät mit einer grossen Anzahl kleiner Geschwüre, — im Allgemeinen von 2 mm Durchmesser —, welche in jeder Beziehung den bei den anderen Hunden beschriebenen ähnlich waren. Die Geschwüre waren auf den Spitzen der Falten nicht zahlreicher, als an irgend einer anderen Stelle der Oberfläche; dabei muss bemerkt werden, dass diese Erhebungen nicht so zahlreich und nicht so wohl ausgesprochen waren, als es gewöhnlich der Fall ist.

Die Leber enthielt sechs kleine Abscesse, — der grösste von etwa 0,5 cm Durchmesser. Diese Abscesse boten dasselbe Bild dar, wie der in der Leber des zweiten Hundes gefundene. —

Da die mikroskopischen Läsionen im Darm dieser beiden Hunde in jeder Weise gleich waren, soll die nachfolgende Beschreibung für beide gelten:

Bei der Untersuchung mit schwacher Vergrösserung zeigte sich die Mucosa in hohem Grade verändert; sie fehlte auf grosse Strecken hin gänzlich, nur hier und da waren kleine Inselchen übrig, in denen das normale Gewebe mehr oder weniger wohl erhalten war. An Stellen, wo die Veränderungen am wenigsten markant waren, ging die Schleimbildung in den die Krypten auskleidenden Zellen in einem ganz ungewöhnlichen Maasse vor sich, — keine dieser Zellen war unter solchen Umständen frei von Schleim —, und, wie so oft in Fällen, in denen die epithelialen Zellen einem reizenden Einfluss unterworfen sind, der Schleim trat nicht in kleinen, kugligen Massen auf, wie im normalen Zustande, sondern war diffus im Protoplasma der Zellen verstreut.

Im interstitiellen Gewebe zwischen den einzelnen Krypten sind die Blutgefässe beträchtlich erweitert, mit Blut gefüllt, die umgebenden Lymphräume sind weit, enthalten viele rothe Blutkörpercken und eine ungewöhnlich grosse Zahl von lymphoiden und Plasmazellen; der Effect davon ist natürlicher Weise eine beträchtliche Schwellung dieser Schicht. Unter den Heerden zeigt die Muscularis mucosae gewöhnlich keine deutlichen Veränderungen, aber das Gewebe der Submucosa ist immer geschwollen und

enthält eine grosse Zahl von lymphoiden Zellen, eine viel höhere Zahl von Mastzellen, als gewöhnlich, eine ganze Anzahl von Plasmazellen und sehr wenige polymorphkernige Leukocyten. Die Epithelien der Blutgefässe und Lymphräume sind ebenfalls gewöhnlich beträchtlich geschwollen, und nicht selten sind sie von ihrer Basalmembran losgelöst.

Am Rande der am wenigsten afficirten Heerde sieht man zwei verschiedene Arten von Störungen, obwohl sie an vielen Stellen unmerklich in einander übergehen. Die eine von diesen stellt frische Schleimhaut-Veränderungen dar, während die andere mehr chronischer Natur ist. Erstere soll zuerst betrachtet werden.

Ausgedehnte Beschreibungen dieser frischen Störungen sind für diejenigen Fälle nicht nöthig, bei denen der nekrotisirende Process gerade begonnen hat oder noch nicht lange Zeit bestanden hat, man findet da Veränderungen, welche in jeder Weise denen gleichen, die man bei den beginnenden Ulcerationen sieht, wie sie in Fall 1 beschrieben sind.

Bei den mehr chronischen Geschwüren durchdringt der nekrotisirende Process die Mucosa in allen Fällen und dehnt sich verschieden weit bis in die Submucosa aus; in einigen Fällen wird die ganze Submucosa zerstört, niemals jedoch gehen die oberflächlichen Lagen der Ringmuskelschicht ulcerative Veränderungen ein. Das Gewebe, das den Grund der Geschwüre bildet, besteht gewöhnlich aus nekrotischem Bindegewebe, aber in einigen Fällen trifft man da auf eine merkwürdige Epithel-Entwicklung, und bisweilen sind die Geschwürs-Oberflächen vollkommen damit bedeckt. Eine solche Epithelschicht steht in Beziehung zu dem darunter liegenden Gewebe und schliesst sich eng den Unregelmässigkeiten an dessen Oberfläche an; in vielen Fällen wachsen die Zellen nach der Tiefe in das Gewebe hinein, indem sie deutlich die erweiterten Lymphspalten auskleiden und drüsenartige Anordnungen zeigen, welche den normalen Krypten sehr ähnlich sind. Diese neugebildeten, Krypten-gleichen Bildungen reichen mit ihrem unteren Ende manchmal bis auf die Ringmuskelschicht, nicht selten erstrecken sie sich seitlich eine ganze Strecke weit in die Submucosa hinein. Die Zellen, welche diese neugebildeten epithelialen Geschwürs-Bedeckungen zusammensetzen, und ebenso die, welche in den neugebildeten, Krypten-gleichen Bildungen angetroffen werden, ähneln in hohem Grade den Epithelzellen, die man in normalen Därmen an deren Ober-

fläche findet. Sie treten einschichtig auf und bestehen aus grossen, deutlich erkennbaren Cylinderzellen, deren Kerne und Protoplasma sich in gewöhnlicher Weise färben, aber unter keinen Umständen geht in ihnen eine Schleimbildung vor sich. Mitosen wurden in diesen Zellen niemals beobachtet.

Das unter den Geschwüren liegende Gewebe besteht aus zahlreichen, sehr dichten Bündeln fibrösen Gewebes und einer ganzen Anzahl elastischer Fasern. Die Bindegewebsfasern sind stark vermehrt, man findet sie in bei weitem beträchtlicherem Maasse, als in normaler Submucosa. Die Lymphspalten enthalten an diesen Stellen sehr wenig Flüssigkeit und sind niemals ungewöhnlich erweitert. Durch das Gewebe verstreut findet sich eine grosse Anzahl lymphoider Zellen, viele Plasmazellen und eine sehr ungewöhnliche Menge von Mastzellen, auch einige mehr oder weniger degenerirte Bindegewebszellen trifft man dort an, gelegentlich auch polymorphkernige Leukocyten. Blutgefässe sind nicht besonders zahlreich, und niemals an diesen Stellen erweitert; es muss jedoch bemerkt werden, dass die Epithelzellen, welche die Blutgefässe und die grösseren Lymphcanäle auskleiden, gewöhnlich geschwollen sind und sich, besonders in den Lymphcanälen, oft von ihrer Unterlage losgelöst haben. Fibrin findet sich in diesem Gewebe niemals, auch konnte man in keinem der untersuchten Präparate Bakterien nachweisen.

Die Ringmuskelschicht zeigt weiter keine Veränderungen, als die, dass zwischen den Muskelfasern ungewöhnlich viele Mastzellen liegen. Die Längsmuskelschicht, Submucosa und Serosa sind vollständig normal.

Ich will noch auf die in der Leber der beiden jungen Hunde gefundenen Abscesse zurückkommen.

Bei mikroskopischer Untersuchung fand sich, dass der Inhalt der Abscesse sich zusammensetzte aus degenerirten Leberzellen, einer beträchtlichen Anzahl polymorphkerniger Leukocyten und, an einigen Stellen, aus degenerirten rothen Blutkörperchen. Die nekrotischen Leberzellen hatten oft eine längliche, unregelmässige, an den Enden abgerundete Cylinderform, so dass sie den unter ähnlichen Verhältnissen beim Menschen gefundenen ausserordentlich ähnlich zu sein schienen. In eigens gefärbten Schnitten liessen sich wenige Bacillen nachweisen, auch fand

man hier und da einige Amöben. Diese Abscesse waren augenscheinlich jung, denn ihre Wände bestanden einfach aus comprimirten, mehr oder weniger nekrotischen Leberzellen. Die Leberzellen in der Nachbarschaft dieser Abscesse zeigten Zeichen beginnender Degeneration, aber keine Spur von jener weit ausgedehnten und deutlich ausgesprochenen Nekrose dieser Zellen, wie man sie bei Amöben-haltigen Abscessen der menschlichen Leber antrifft.

Die Capillaren in der Nachbarschaft der Abscesse waren gefüllt mit polymorphkernigen Leukocyten und enthielten in vielen Fällen überhaupt keine rothen Blutkörperchen; weiter ab waren die Capillaren mit Blut gefüllt und etwas dilatirt, aber dieser Process gewann keine solche Ausdehnung, wie man es unter anderen Bedingungen bei Entzündungen oft beobachten kann.

# V.

# Experimentelle Beiträge zur Lehre vom Harngift.

(Aus dem Physiologischen Institut der Universität Berlin.)
Von dem
Privatdocenten Dr. Albu.

## Vorbemerkungen.

Bei Mittheilung meiner Untersuchungen „Ueber die Toxicität normaler und pathologischer Serumflüssigkeiten“ in Bd. 149 dieses Archivs (1897) habe ich bereits kurz dessen Erwähnung gethan, dass ich in dem Gedanken, dass die festgestellte Giftwirkung vielleicht mehr oder minder auf dem Salzgehalt der infundirten Flüssigkeiten beruhen könnte, Injectionen von Salzlösungen in die Blutbahn von Kaninchen gemacht habe. Durch äussere Verhältnisse damals gezwungen, die Fortsetzung dieser Versuche aufzugeben, habe ich auch, weil sie nicht zum Ab-

schluss gelangt waren, von ihrer Publication Abstand genommen. Sie waren indess bereits so weit fortgeschritten, dass ich meiner durch dieselben gewonnenen Ueberzeugung, dass ein Theil der Giftwirkung von Blut und Harn, die in die Blutbahn eines fremden Thieres eingebracht werden, durch die Differenz der molecularen Concentrationen von Blut und Harn gegeneinander bedingt sei, in der Discussion des Themas „Auto-Intoxicationen" auf dem Congress für innere Medicin 1898 in ausführlicher Weise Ausdruck gegeben habe, — zu einer Zeit, wo mir die in deutscher Sprache erst ganz kurz zuvor veröffentlichten Untersuchungen von Hymans van den Bergh[1]), die sich in gleicher Richtung bewegten, noch unbekannt waren.

Nach Kenntnissnahme derselben hatte ich kaum Veranlassung, meine eigenen Versuche im Einzelnen noch mitzutheilen, da diejenigen van der Bergh's viel umfassender durchgeführt waren. Erst nachdem Posner[2]) meine, wie ich glaube, nach obiger Darstellung nicht ungerechtfertigten Prioritätsansprüche nicht hat anerkennen wollen, bin ich daran gegangen, die Protocolle meiner damals nicht zu Ende geführten Versuchsreihe behufs Publication durchzusehen, und bin dadurch veranlasst worden, sie noch einmal aufzunehmen. Da bin ich nun zu Resultaten gelangt, welche von denen meiner eigenen früheren Untersuchungsreihen und auch von denen van den Bergh's nicht unwesentlich abweichen, so dass wir nunmehr unsere Anschauungen in dieser Frage wiederum etwas zu modificiren haben werden.

---

Wenn man auch (in Deutschland wenigstens) jetzt fast allgemein der Ueberzeugung ist, dass die Bouchard'sche Methode zur Prüfung der Toxicität des Harns, die der französische Pathologe als Maassstab für den Nachweis endogener Vergiftungs-Processe im menschlichen Organismus ansieht, sowohl auf unrichtigen allgemein-biologischen Anschauungen beruht, als auch noch dazu eine Reihe von unvermeidlichen Versuchsfehlern in sich schliesst, die sie für ihren eigentlichen Zweck ganz untauglich machen, so hat man einen gewissen Werth des Ver-

[1]) Zeitschr. f. klin. Med. Bd. 35.

[2]) Berl. klin. Wochenschr. 1900, No. 4.

fahrens bisher doch noch darin wenigstens erblicken zu müssen geglaubt, dass es in bequemer Weise gestatte, überhaupt die Giftigkeit einer Substanz, bezw. einer thierischen Flüssigkeit nachweisen zu können. Nun ist, wie ich gerne anerkenne, durch die Publication van den Bergh's zuerst gleichsam actengemäss der Nachweis dafür erbracht worden, dass bei der Bouchard-schen Methode der osmotische Spannungs-Unterschied zwischen Blut und Harn einen grossen Theil der sog. Giftwirkung ausmacht. Die Harn-Injection in die Vene des Kaninchens erzeugt nach der Darstellung van den Bergh's dadurch Giftwirkung, dass der Harn, — an und für sich nur eine 3procentige Salzlösung, die, wenn sie nur aus NaCl bestände, ohne Schaden transfundirt werden könnte, — durch die Beimischung der giftigen Kalisalze den Organismus des Thieres seines Selbstschutzes beraube, mittelst dessen er sich sonst der schädlichen Wirkung der Infusion von Lösungen erwehrt, die stärker isotonisch sind, als sein eigenes Blut. Die Ueberschwemmung des Blutes mit Kalisalzen verhindere nehmlich die Ausscheidung der infundirten Flüssigkeiten durch die Nieren. In Folge dessen kann die osmotische Spannung des Blutplasma nicht auf ihrer constanten Höhe erhalten bleiben, es wird vielmehr ihm und allen zelligen Elementen, mit denen es in Berührung kommt, vor Allem dem Nervensystem, Wasser entzogen, woraus die scheinbaren „Vergiftungs-Erscheinungen" und schliesslich der Tod der Thiere hervorgehen.

Nun bin ich aber jetzt in der Lage, zeigen zu können, dass auch Lösungen, die eine um ein Vielfaches höhere osmotische Spannung haben, als das Blut, in dieses ohne die geringste Giftwirkung, ja sogar ohne überhaupt erkennbare Folge-Erscheinungen übergeführt werden können, wenn bei der Versuchs-Anordnung eine gewisse Vorbedingung befolgt wird, — ein Factor, der zwar auch von Bouchard und seinen Schülern schon erwähnt wird, dessen Wichtigkeit aber mit dem genügenden Nachdruck erst durch van den Bergh hervorgehoben worden ist, der selbst aber wiederum, wie wir sehen, ihn nicht bis zur äussersten Consequenz verfolgt hat. Dieser Factor ist nehmlich: die Einspritzungs-Geschwindigkeit bei der Infusion.

Van den Bergh hat hervorgehoben, dass durch zu schnelle Einspritzung stärkere Giftwirkungen vorgetäuscht werden können,

insofern nehmlich, als dadurch dem Blute von der fremden Salzlösung in der Zeiteinheit mehr zugeführt wird, als die Nieren auszuscheiden vermögen. Van den Bergh ist aber in seinen Versuchen, wie die Protocolle zeigen, selbst unter eine Einlaufs-Geschwindigkeit von 10 ccm in der Minute nicht heruntergegangen.

Die nachfolgend berichteten Ergebnisse meiner neueren Untersuchungen sind nun gerade dadurch zu Stande gekommen, dass ich das Tempo der Injection noch wesentlich mehr verringert habe. Ich beschränke mich deshalb darauf, hier lediglich diejenigen meiner Versuche wiederzugeben, welche mir neue Gesichtspunkte für die Lehre vom Harngift zu eröffnen geeignet erscheinen.

Vorweg will ich bemerken, dass die Injectionen von mir nicht mehr, wie früher, in die Ohrvenen der Kaninchen gemacht wurden, sondern stets in die Vena jugularis des auf dem Rücken aufgebundenen Thieres. Dieses Verfahren erscheint zweckmässiger und zuverlässiger. Die Infusion wurde ferner nicht mittelst Spritze ausgeführt, sondern mittelst graduirter Büretten, weil letztere eine viel langsamere und vor Allem gleichmässigere und einfach controlirbare Infusion gestatten. Auch wird bei dieser Versuchs-Anordnung die Beobachtung der Thiere wesentlich erleichtert.

I. Versuche mit hypertonischen Lösungen von Krystalloiden.

Kaninchen 11, 1570 gr schwer. 5. Januar 1900. Von einer 3procent. NaCl-Lösung fliessen 50 ccm in 25 Minuten ein, also in 1 Minute 2 ccm. Nach 20 Minuten stellte sich eine sehr starke Entleerung von Harn ein, dessen Menge (einige 40 ccm) der stattgehabten Infusion entspricht.

Demselben Kaninchen wird nach einigen Minuten eine weitere Injection von 50 ccm derselben Lösung gemacht und dabei die Einspritzungs-Geschwindigkeit bis auf 4 ccm in der Minute gesteigert. Aus der Blase lässt sich fortdauernd ein ganz heller, klarer Harn ausdrücken, der reichlich NaCl enthält, Kupfersalze in alkalischer Lösung stark reducirt, aber kein Eiweiss enthält.

Kaninchen 12, 2220 gr, erhält von einer 10procentigen NaCl-Lösung in 35 Minuten 40 ccm (= 4 gr Na Cl), d. h. in 1 Minute wenig mehr, als 1 ccm. Schon nach Einlauf von 20 ccm beginnt eine anhaltende, reichliche Diurese. Im Harn sind NaCl und Spuren von Albumen nachweisbar, sonst keinerlei abnorme Erscheinungen zu beobachten.

(Im Gegensatz dazu steht der Versuch an Kaninchen 13, 1600 gr schwer.

Aus Versehen fliessen aus der Bürette von der 10procentigen NaCl-Lösung in 1 Minute 12 ccm (= 1,2 gr NaCl) ab. In demselben Moment treten Krämpfe auf, die sehr schnell allgemein werden und zum Tode führen. Die Section bietet wenig Besonderes. Im rechten Vorhof frische, dicke Blutgerinnsel. Im Herzblut finden sich zahlreiche Stechapfel- und Maulbeerformen der rothen Blutkörperchen.)

Kaninchen 14, 1950 gr, erhält in 33 Minuten 40 ccm einer 20procent. Traubenzucker-Lösung. Da die 5,4 procentige dem Blute isotonisch ist, so hat sie also eine fast 4 mal grössere osmotische Spannung. Trotzdem treten bei der geringen Einlaufs-Geschwindigkeit von kaum mehr als 1 ccm in der Minute keinerlei Wirkungen auf den Körper hervor. Die Harn-Secretion ist allerdings spärlich. Im Harn reichlich Zucker.

II. Versuche mit Harn-Infusion bei normalen Thieren.

Kaninchen 15, 2160 gr schwer, erhält frisch gelassenen, strohgelben, klaren, noch warmen Harn eines gesunden Menschen sofort nach der Filtration infundirt, und zwar in einer Stunde bei etwas wechselnder Einlaufs-Geschwindigkeit, im Ganzen 124 ccm, d. h. durchschnittlich in einer Minute 2 ccm. Während dessen und hinterher keinerlei Reiz-Erscheinungen. Harn-Secretion spärlich. Es lassen sich aus der Blase im Ganzen etwa 60 ccm Harn ausdrücken, der geringe Mengen von Eiweiss enthält. Am Ende der Infusion treten reichlich dünnbreiige Darm-Entleerungen auf.

Kaninchen 16, 2100 gr schwer, erhält von frisch filtrirtem normalem Harn in 83 Minuten 220 ccm mit wechselnder Geschwindigkeit von 1—3 ccm in der Minute, im Durchschnitt also 2,65 ccm in der Minute. Sobald die Geschwindigkeit über 3 ccm gesteigert wird, macht sich geringe Dyspnoe bemerkbar. Nach Einfluss von 30 ccm beginnt die Diurese, die während der ganzen Dauer des Versuches anhält. Es werden im Ganzen etwa 170 ccm aufgefangen. (Uebrigens sei bemerkt, dass die Blase in allen Versuchen stets vor Beginn des Versuches ausgedrückt worden ist.) Ein auffälliges Verhalten zeigt die Koth-Entleerung. Nach Einlauf von 55 ccm beginnt sie schon dünnbreiig zu werden, bald dann sogar wässerig. Bei 150 ccm wird der fortdauernd entleerte Koth aber wieder fester. Er nimmt wieder die typische Kugelpillenform an, wenn auch im dickbreiigen Zustande. Wenn dieses eigenartige Verhalten der Darm-Entleerung nicht auf Zufall beruht, könnte man geneigt sein, es darauf zurückzuführen, dass die zunächst insufficient gewordenen Nieren nach eingetretener Gewöhnung an die Blut-Ueberschwemmung ihre Wasser-Ausscheidungskraft theilweise wiedergewonnen haben, so dass die Abscheidung durch den Darm als Nothausweg nicht mehr vorlag. Nach Einlauf von 220 ccm stirbt das Thier plötzlich, ohne dass Krämpfe oder sonstige Krankheits-Erscheinungen aufgetreten sind.

Kaninchen 17, 2750 gr schwer, erhält 200 ccm frischen, warmen, klar filtrirten Harn eines gesunden Menschen in 70 Minuten injicirt, d. h. in 1 Minute nicht ganz 3 ccm. Nach Einlauf von 70 ccm beginnt die Diurese,

die zwar dauernd anhält, aber nur geringfügig ist. Es werden im Ganzen nur 80 ccm Harn aufgefangen. Der Anfangs feste, in kleinen Ballen abgesetzte Koth wird bei 150 ccm feucht, dann schliesslich wässerig. Das Thier macht einen kranken, geschwächten Eindruck, erholt sich aber nach kurzer Zeit. Am nächsten Tage entleert es schwach sauren, klaren Harn, der eine Spur Albumen enthält.

III. Versuche mit Harn-Infusion bei nephrectomirten Thieren.

Kaninchen 20, 2600 gr schwer. Am 22. April 1901 werden beide Nieren nach einander exstirpirt. Am 23. April werden 225 ccm frischen, normalen Harns in 84 Minuten injicirt, d. h. in 1 Minute 2,68 ccm. Nach Infusion von 50 ccm beginnt die Koth-Entleerung, die bald feucht, dann immer weicher wird. Es sickert beständig Wasser aus dem Mastdarm. Dem Koth mischen sich allmählich immer mehr Schleim und Luftblasen bei. Am nächsten Morgen wird das Thier todt aufgefunden. Die Section ergiebt: sämmtliche Därme prall gespannt, die Wände derselben geschwollen, ihr Lumen mit dünnbreiigem Koth angefüllt. Beide Herzkammern stark ausgedehnt.

Kaninchen 22, 1400 gr schwer. Am 29. April 1900 werden beide Nieren exstirpirt, gleich danach wird die Infusion von frischem, klarem, noch warmem Harn begonnen, und zwar mit einer Einlaufs-Geschwindigkeit von genau 2 ccm in der Minute. Bei 32 ccm wird breiiger, schmieriger Koth entleert, der mit Luftblasen stark untermischt ist. Dazu gesellen sich allmählich auch Schleim und Blut. Schliesslich fliesst überhaupt nur noch Wasser und Schleim aus dem After ab. Bei 46 ccm Herzstillstand, bei 47 ccm allgemeine Convulsionen, bei 48 ccm Tod durch Athmungslähmung.

Sofortige Section: Die Därme, insbesondere die Dünndärme, sind stark gedehnt und gespannt, selbst der Processus vermiformis. Die Wandungen fühlen sich erheblich verdickt an; im Innern reichlicher, dünnbreiiger, mit Luftblasen innig durchsetzter Koth. Die Herzkammern stark erweitert und mit wässerigem Blut gefüllt.

IV. Infusion von physiol. NaCl-Lösung bei nephrectomirten Thieren.

Aus einer Reihe darauf bezüglicher, gleichartiger Versuche sei folgendes typische Beispiel angeführt: Kaninchen 23, 1380 gr schwer. Beide Nieren werden am 18. Mai exstirpirt, danach sofort Infusion von physiologischer (0,9procent.) Kochsalzlösung; Anfangs mit einer Einlaufs-Geschwindigkeit von 2 ccm, später 3 ccm in der Minute. 200 ccm werden reactionslos vertragen. Erst am Ende der Infusion wird eine mässige Durchfeuchtung der Kothmasse beobachtet; sonst keinerlei Abnormität.

Am nächsten Tage (19. Mai) wird dieselbe Injection von Neuem aufgenommen mit einer Geschwindigkeit von Anfangs 3 ccm, später 4 ccm in der Minute. Es werden auch wiederum 200 ccm infundirt. Nach Einlauf von 100 ccm macht sich Dyspnoe in steigendem Maasse bemerkbar und vorübergehend treten auch Convulsionen auf. Doch erholt sich das Thier

immer wieder und übersteht die Infusion. Dabei treibt sich der Leib aber trommelartig auf. Erst bei 150 ccm erfolgt mässig reichlicher, dünnbreiiger Kothabgang, dem auch Schleim beigemischt ist. Ferner fällt starke Speichel-Secretion auf; aus Nase und Auge träufelt beständig flüssige Abscheidung ab.

Am anderen Tage (20. April) wird an dem sichtbar kranken Thiere, das nicht fressen will, ein beträchtliches, ziemlich weit verbreitetes Hautödem beobachtet, und zwar in der Umgebung der Halswunde, am Kopf, unter den Kiefern, an den Vorder- und Hinterpfoten. Ueberall bleibt der Fingereindruck in der Haut bestehen.

Am nächsten Morgen (21. April) wird das Thier tot aufgefunden.

Section: An allen den genannten Stellen findet sich hochgradiges, diffus ausgebreitetes, theilweise sülziges Oedem der Haut, aus der sich beim Anschneiden reichlich helle, klare Flüssigkeit entleert. Das Wasser steht in Tropfen im Gewebe. Die Speicheldrüsen sind stark vergrössert, wässerig durchtränkt. Am Darm derselbe Befund, wie mehrfach erwähnt.

## Was lehren nun diese Versuche?

1. Auch hypertonische Lösungen lassen sich in das Blut eines Thieres infundiren, ohne dass die auf Wasser-Entziehung beruhende schädliche „Giftwirkung" derselben sich geltend macht, wenn die Einlaufs-Geschwindigkeit etwa 2—3 ccm in der Minute nicht übersteigt, d. h. wenn die Mischung der in ihrer osmotischen Spannung unter einander weit verschiedenen Flüssigkeiten so langsam vor sich geht, dass Zeit genug zum Ausgleich der Differenz gegeben ist. Wenn ein ganz allmählicher Uebertritt der Molecüle der infundirten Lösungen stattgefunden hat, bleibt die osmotische Spannung des Blutes auf ihrer Constanz, weil die in ihrer Functions-Tüchtigkeit erhaltenen Nieren den Ueberschuss sofort wieder ausscheiden.

Je grösser die Schnelligkeit des Uebertritts der hypertonischen Lösungen in das Blut ist, je unvermittelter die Mischung der differenten Flüssigkeiten vor sich geht, desto stärker wird die Concentration des Blutes verändert, und desto eher verlieren die Nieren die Fähigkeit zu ihrer regulirenden Thätigkeit. Es kreist ein Blut von anomaler Zusammensetzung, von gesteigerter Spannung, welches seine Wasser-entziehende Wirkung auf die durchströmten Gewebe ausübt.

Bei meiner Methode der Versuchs-Anordnung ist nun die stärkere moleculare Concentration der infundirten Lösungen dadurch ausgeglichen worden, dass in der Zeiteinheit so wenig davon in

das Blut überging, dass die osmotische Spannung des Blutes nicht merklich beeinflusst werden konnte. Abgesehen davon, dass das geringe Plus an Moleculen auf die ganze Blutmenge so vertheilt ist, dass deren Zusammensetzung keine wesentliche Veränderungen erleidet, scheiden die Nieren in Folge ihrer lebhaften activen Thätigkeit diesen minimalen Ueberschuss schnell wieder aus.

2. Auch der menschliche Harn verliert seine angebliche „Giftigkeit" fast vollkommen, wenn er ganz langsam in die Blutbahn eines anderen Thieres übergeführt wird, weil dabei eben nur eine ganz allmähliche und geringfügige Steigerung der molecularen Concentration des Blutes stattfinden kann, wobei selbst die Kalisalze des Harns, wenn sie ihre chemische Giftwirkung entfalten wollten, unschädlich werden. Denn die Nieren gewinnen immer wieder Zeit, das geringe Plus an Salzmoleculen, auch des KCl, wieder auszuscheiden, so dass die osmotische Spannung des Blutes der Versuchsthiere in Kürze wieder auf seiner constanten Höhe ist.

3. Ausser den Nieren benutzt der Organismus gleichzeitig auch noch andere Drüsenorgane zur Ausscheidung der Flüssigkeits-Ueberfüllung des Blutkreislaufes, um dadurch einer Verwässerung des Blutes (Hyperämie) und Plethora mit ihren schädlichen Folgen vorzubeugen. Unter diesen Ausscheidungswegen zweiten Ranges steht, wie man schon vielfach aus früheren Versuchen, namentlich von Cohnheim und Lichtheim[1]), G. Gärtner[2]), neuerdings auch noch durch van den Bergh[3]), weiss, der Darm in erster Reihe. Das Auftreten von Diarrhoen erscheint danach als ein mächtiges Schutzmittel gegen die Vergiftungen des Organismus durch Blut-verändernde Schädlichkeiten.

4. Wenn infolge der Ueberladung des Kreislaufes die Diurese dem Zufluss der infundirten Lösung schliesslich aber doch nicht mehr folgen kann, dann erfolgt bei der geschilderten Methode der langsamen Injection häufig der Tod, nicht wie sonst, unter allgemeinen Krämpfen, sondern fast unmerklich durch Herzstillstand (Herzlähmung), der hier wahrscheinlich rein mechanisch,

[1]) Dieses Archiv Bd. 69. 1877.
[2]) Wien. med. Presse, 1883.
[3]) A. a. O.

d. h. durch Ueberdehnung der Herzkammern und die dadurch bedingte Erschöpfung des Herzmuskels, zu Stande kommt. Freilich lässt sich nicht ganz in Abrede stellen, dass an dem Tode des Versuchsthieres auch die allmähliche, sich doch cumulirende chemische Giftwirkung der Kalisalze Antheil haben kann.

5. Nach Ausschaltung der Nieren verliert der Organismus sein hauptsächlichstes Schutzmittel, um die moleculare Concentration des Blutes auf der constanten Höhe zu erhalten. Er öffnet zunächst alle Schleusen, um des überflüssigen Wassers und der darin gelösten Salztheile auf anderen Wegen sich zu entledigen, in erster Reihe durch die Darmdrüsen, weiterhin durch die Speicheldrüsen, Thränendrüsen, durch die Nase und die Haut. Aber auch bei langsamster Infusion reichen diese Ausscheidungen nicht mehr aus. Dem Harn gegenüber, als einer gemischten Salzlösung von ganz abnorm hoher osmotischer Spannung, erlischt die abwehrende und ausgleichende Kraft des Organismus viel schneller, als einer isotonischen Lösung gegenüber, wie es die 0,9procent. Kochsalzlösung ist, die an und für sich auch für den nierenlosen Organismus unschädlich wäre, wenn ihre Anhäufung im Blute Mangels einer genügenden Ausscheidungs-Möglichkeit nicht zu schweren Circulations-Störungen führen würde, denen das Thier schliesslich erliegen muss.

6. Nach der oben dargelegten Modification der Versuchs-Anordnung der intravenösen Injection erscheint die Bouchard'sche Methode zur Prüfung der Harngiftigkeit vollends unbrauchbar, und auch der Begriff des Wortes „Harngift", sowie „Gift" überhaupt verlangen in Zukunft eine exactere Definition als bisher, in so fern, als bei jeder Einverleibung einer fremden Substanz in den Thierkörper das Moment der quantitativen Einführung in der Zeiteinheit in erster Reihe zu berücksichtigen ist!

Hier scheint es mir zweckmässig zu betonen, dass, wenn auch bei der Bouchard'schen Methode der Prüfung der Harngiftigkeit die „Giftigkeit" grössten Theils durch die osmotischen Spannungs-Veränderungen bei der Infusion bedingt ist, deshalb noch nicht die Existenz eines chemischen Harngiftes geleugnet

[1]) Hinsichtlich meiner neueren Anschauungen über Wesen und Begriff des Wortes „Auto-Intoxication" vergl. meine Arbeit in „Wien. med. Wochenschr., 1901, No. I".

werden darf. Ist es unter normalen Verhältnissen hauptsächlich an die Kalisalze gebunden, so wird es zuweilen unter pathologischen Verhältnissen noch durch abnorme organische Bestandtheile verstärkt.

Aus den oben mitgetheilten Versuchen ergiebt sich auch keine Nothwendigkeit, in den theoretischen Grund-Anschauungen für die Erklärung der Pathogenese der endogenen Stoffwechsel-Störungen (fälschlicher Weise in neuerer Zeit vielfach zu allgemein „Auto-Intoxicationen" genannt[1]) eine Aenderung eintreten zu lassen; denn wir müssen daran festhalten, dass im menschlichen Körper unter gewissen pathologischen Umständen oft plötzlich oder jedenfalls zu unvermittelt in das Blut, in die Gewebs- und Zellsäfte Flüssigkeiten von abnorm hoher molecularer Concentration übertreten, so dass das Blut, bezw. die Gewebs- und Zellsäfte bei der Schnelligkeit der Mischung nicht im Stande sind, die osmotische Spannungs-Differenz auszugleichen. Daraus resultirt dann die Wasser-entziehende Wirkung auf Blut, Gewebs- und Zellsäfte, die in Rückwirkung auf die Organe Krankheits-Erscheinungen auslöst, welche oft den Eindruck einer „Vergiftung" machen.

Dass die Verhältnisse in der menschlichen Pathologie vielfach so liegen, lässt sich beim gegenwärtigen Stande unseres pathogenetischen Wissens wenigstens doch an einem Beispiel in fast einwandsfreier Weise erhärten:

Bei der Urämie, dem classischen Typus einer sog. Auto-Intoxication, lässt sich, wie Lindemann[1]) gezeigt hat, eine Erhöhung des osmotischen Druckes des Blutserums nachweisen, welche einer vermehrten Concentration desselben entspricht, und da nun nach Injection grosser Mengen concentrirter Salzlösung in die Blutbahn von Hunden urämieähnliche Erscheinungen auftreten, so ist gewiss der Schluss berechtigt, dass die erhöhte Concentration des Blutes bei der Urämie dadurch zu Stande kommt, dass in Folge der Harn-Retention im Organismus Zell- und Gewebssäfte eine abnorm starke moleculare Concentration erfahren, die von dem des normalen Blutes erheblich differirt. Dieser Uebertritt der concentrirten Gewebssäfte in das Blut erfolgt meist schnell und so unvermittelt, dass die moleculare Ueberladung des Blutes

[1]) Arch. f. klin. Med. Bd. 65. 1900.

durch die kranken Nieren nicht ausgeglichen werden kann. Es entsteht auf dem Grunde einer chronischen Functions-Schwäche der Nieren ganz acut eine allgemeine Alteration des Zellenlebens, die durch physikalisch-chemische Störungen desselben bedingt wird.

Es wäre aber verfehlt, wollte man nun, wozu vielfach die Neigung in der neuesten medicinischen Literatur zu erkennen ist, alle endogenen Stoffwechsel-Störungen auf solche Verhältnisse abnormer osmotischer Spannung im Blute, bezw. in Gewebs- und Zellsäften zurückführen. So sicher es ist, dass sie einerseits für sich allein Krankheits-Erscheinungen verschiedener Art hervorzurufen vermögen, andererseits an der Entstehung gewisser Krankheits-Zustände einen mehr oder weniger grossen Antheil haben, so zweifellos sind doch auch vielfach endogene chemische Gifte wirksam, wenn es auch bisher bei der auffälligen Vernachlässigung dieses Gebietes der pathologischen Chemie nur wenige davon festzustellen gelungen ist.

Dies besonders zu betonen, schien mir wichtig, um Missverständnissen zu begegnen, die meine letzten Publicationen in der Frage der Auto-Intxoicationen mehrfach hervorgerufen zu haben scheinen.

---

# VI.

## Zur experimentellen Erzeugung von Oedemen und Hydropsien.

(Aus dem Physiologischen Institut der Universität Berlin.)
Von dem
Privatdocenten Dr. Albu.

Seit Bright die innigen Beziehungen, welche zwischen Wassersucht und Nierenkrankheiten bestehen, dargelegt hat, ist über die Art und Weise des Zustandekommens dieses auffälligen Symptoms sehr viel discutirt worden. Bright selbst vertrat

die Ansicht, dass das Oedem der Nierenkranken nur eine Folge der Hydraemie sei, die ihrerseits wiederum durch den starken Eiweissverlust mit dem Harn bedingt sei. Dem gegenüber betonte Bartels die Wasser-Retention im Körper als Ursache der allgemeinen Plethora, die zum Austritt des Blutserums aus den Gefässen führe.

Diesen Theorien erstand ein scharfer Kritiker in Cohnheim[1]), der sie beide für falsch oder wenigstens nicht für ausreichend zur Erklärung der Pathogenese der Nierenödeme erklärte und eine neue Theorie aufstellte, wonach sie, wie beim Scharlach, in Folge einer Entzündung der Haut zu Stande kommen, welche die Capillaren der Haut besonders leicht durchgängig macht. Cohnheim stützte sich bei Vertretung dieser Ansicht auf Experimente, die er gemeinsam mit Lichtheim[2]) 1873 angestellt hatte, wobei die Autoren zu dem Ergebniss kamen, dass auch bei ganz übermässiger Anfüllung der Blutbahn des Versuchsthieres niemals Wasser in die Gewebsmaschen der Haut austritt, ein Hautödem also nicht entsteht.

Diese Cohnheim'schen Versuche haben zur Zeit viel Aufsehen erregt und schienen die Lehre von der hydrämischen Plethora als Ursache der Oedeme definitiv beseitigt zu haben. Im Gegensatz zu der Mehrzahl der zustimmenden Autoren regte sich indess hier und da bald auch Widerspruch, der am schärfsten durch die Versuche von Gärtner[3]) 1882 zum Ausdruck kam, die in sehr einfacher Weise darthaten, dass entgegen den Angaben von Cohnheim und Lichtheim nach Infusion grosser Mengen physiologischer Kochsalzlösung in die Blutbahn von Hunden und Kaninchen allgemeine Hautödeme zu Stande kommen können. Gärtner betonte die Wichtigkeit eines von Cohnheim und Lichtheim nicht genügend beobachteten Momentes in der Versuchs-Anordnung, welchem hauptsächlich der positive Ausfall des Versuchs zu danken ist: nehmlich die Langsamkeit der Infusion.

Auch in der Folge haben noch mehrere Autoren gegen die Ansicht von Cohnheim Stellung genommen, während andere

[1]) Cohnheim, Allgemeine Pathologie, Bd. 2, S. 438f.
[2]) Cohnheim u. Lichtheim, Dieses Archiv, Bd. 69, 1873.
[3]) Gärtner, Wien. med. Presse, 1883, No. 21 u. 22.

hingegen sich für dieselbe aussprachen. Eine genaue Uebersicht der ganzen Literatur bis in die neueste Zeit (1899) findet sich bei Magnus[1]), auf dessen ausführliche Darlegung ich deshalb hier der Kürze wegen verweise. Magnus selbst hat nehmlich die Frage von Neuem aufgenommen, weil er sie bei den vielen Widersprüchen der Autoren unter einander mit Recht noch nicht für entschieden hielt. Magnus ist nun zu folgenden Resultaten durch seine Thier-Versuche gelangt:

1. dass hydrämische Plethora durch Infusion von physiologischer Kochsalzlösung kein allgemeines Hautödem bedingt;

2. dass aber bei der Durchspülung todter Thiere,

3. nach Vergiftung mit Arsen, Chloroform, Chloralhydrat, Aether, — beim Hund auch mit Phosphor —,

4. gewisse Zeit nach Exstirpation der Nieren oder nach Ureteren-Unterbindung sich durch Infusion von physiologischer Kochsalzlösung ausgebreitetes Anasarka hervorrufen lässt.

Aus diesen Versuchen zieht Magnus folgende Schlussfolgerungen:

1. In physiologischer Hinsicht, dass die Capillarwände im Leben dem Durchtritt von Flüssigkeit einen Widerstand entgegen setzen, der mit dem Tode erlischt.

2. In pathologischer Hinsicht, dass eine Schädigung der Capillarwände und Verminderung ihres Widerstandes das Auftreten von Oedem begünstigt.

3. In pharmakologischer Hinsicht, dass es Gifte giebt, welche die Capillarwände so zu schädigen vermögen, dass sie abnorm durchlässig werden.

So scharf nun auch diese Sätze präcisirt sind, dass man glauben könnte, die viel umstrittene Frage endlich erledigt zu sehen, bin ich doch auf Grund meiner eigenen Untersuchungen nicht in der Lage, vor Allem den ersten und wichtigsten Satz von Magnus bestätigen zu können. Ich hoffe, die Ursachen der verschiedenen Auffassungen, — denn es scheint sich mir mehr um solche, als um wirkliche Differenzen in den Ergebnissen der Thier-Versuche zu handeln —, durch die Mittheilung meiner Beobachtungen klären zu können.

[1]) Magnus, Arch. f. experim. Pathologie, Bd. 42.

Während Magnus sich nach den Ergebnissen seiner Untersuchungen Gärtner gegenüber auf die Seite von Cohnheim stellt, bin ich durch meine eigenen Experimente vielmehr zu dem Schluss gelangt, dass beide Theile Recht haben, so dass die Ursache der Meinungsverschiedenheiten lediglich in der Art der Versuchs-Anordnung, der Genauigkeit der Beobachtung der Thiere und der Deutung der Befunde zu suchen ist.

Den Ausgangspunkt meiner Untersuchungen bildeten meine in vorstehender Arbeit (V) veröffentlichten Experimente zur Lehre vom Harngift. Denn die Beobachtung von Kaninchen 23 veranlasste mich, die Frage der Entstehung der zur Beobachtung gekommenen Oedeme und Hydropsien, namentlich in Beziehung zu der Function der Nieren, weiter zu verfolgen.

Ich gebe deshalb zunächst hier noch einmal diesen zufälligen, aber für mich gerade darum beweiskräftigen Befund des Versuchs an Kaninchen 23 in grösserer Ausführlichkeit wieder.

Dem 1380 gr schweren Thiere werden nach schneller Exstirpation beider Nieren vom Rücken her 200 ccm physiologischer (0,9 pCt. iger) Kochsalzlösung mit einer Geschwindigkeit von Anfangs 2, später 3 ccm in der Minute in die Vena jugularis externa injicirt. Am nächsten Tage wird diese Infusion wiederholt, und zwar in derselben Menge, Anfangs mit einer Geschwindigkeit von 3, später 4 ccm in der Minute. Dem Thiere sind also im Ganzen 400 ccm Flüssigkeit, d. h. etwas weniger als ein Drittel seines Körpergewichts in die Blutbahn gebracht worden, wovon nur ein sehr geringer Theil durch dünnbreiige Darm-Entleerungen wieder aus dem Körper geschafft wurde. Der weitaus grössere Theil der infundirten Flüssigkeit wurde zurückgehalten. Nach der zweiten Infusion wird ein inzwischen entstandenes, hochgradiges, diffuses Hautödem beobachtet, das sich auch an solchen Stellen stark ausgebildet findet, die an dem rücklings aufgebundenen Thiere nicht abgeschnürt waren. Es fällt insbesondere der doppelseitige Exophthalmos und die Auftreibung des Leibes auf, in welchem durch Nachweis der Fluctuation bei der Palpation ein freier Flüssigkeits-Erguss sicher gestellt wird. Die ödematöse Natur der Hautschwellungen lässt sich mit Leichtigkeit dadurch feststellen, dass überall der Finger-

eindruck in Dellenform bestehen bleibt. Man hat das Gefühl teigiger Consistenz der Haut.

Die Section bestätigte die Anwesenheit von über den ganzen Körper verbreiteten Hautödemen, die sich namentlich in den Beugen der vorderen und hinteren Pfoten, sowie in der Umgebung der Wunde und am Unterkiefer als sülzige Infiltrate des Unterhaut-Bindegewebes darstellen. Beim Anschneiden dieser Hauttheile fliesst helle, wasserklare Flüssigkeit aus den Gewebsmaschen reichlich aus. In der Bauchhöhle findet sich eine wässerige, klare Flüssigkeit in grösserer Menge, in der Brusthöhle in geringerem Grade.

Um die gemachte Beobachtung sicher zu stellen, wurde zunächst eine Reihe gleicher Versuche daran angeschlossen.

Kaninchen 24, 1150 gr schwer, wurden am 13. October 1900 beide Nieren exstirpirt und sofort die Infusion einer 0,9procentigen Kochsalzlösung angeschlossen. 220 ccm derselben (d. h. der fünfte Theil des Körpergewichts) fliessen in 70 Minuten ein, d. h. in einer Minute also 3 ccm. Bei 100 ccm entleert sich dickflüssiger Darm-Inhalt, Anfangs spärlich, später reichlicher andauernd. Der Leib wird zusehends immer stärker trommelförmig aufgetrieben. Bei genauer Beobachtung des Thieres sieht man schon nach etwa 20 Minuten ein geringes Oedem in der Umgebung der Hautwunde am Halse auftreten, das sich in den nächsten Stunden sehr verstärkt und auf die Unterkiefer, die Pfoten, die Bauch- und Rückenhaut ausgedehnt hat. Tod nach 24 Stunden. Die Section ergiebt allenthalben sülzige Schwellungen des unteren Hautgewebes und der Fascien. Die beim Einschneiden des Gewebes ausfliessende wasserklare Flüssigkeit enthält Eiweiss in geringer Menge.

Da mir zur Zeit dieser Versuche die Magnus'sche Arbeit noch unbekannt war, durch welche zuerst das Auftreten von diffusem Hautödem nach Nieren-Ausschaltung bekannt wurde, so habe ich damals meine eigenen Beocachtungen erst noch durch Vornahme gleicher Versuche bestätigen zu müssen geglaubt.

Es sind dies nun noch die Versuche an Kaninchen 25 (1070 gr schwer) und Kaninchen 26 (1400 gr schwer), welche, in gleicher Weise angestellt, zu denselben Resultaten führten. Bei ersterem wurden bei einer Einlaufs-Geschwindigkeit von 4 ccm in der Minute 250 ccm infundirt, bei letzterem bei einer Einlaufs-Geschwindigkeit von 4,6 ccm in 65 Minuten 300 ccm. Bei beiden Thieren bildete sich schon während des Versuchs bei theils fehlender, theils spärlicher Darm-Entleerung ein fast über den ganzen Körper verbreitetes sülziges Oedem aus, das an einzelnen Stellen verschieden stark war, beim zweiten Thiere aber namentlich so colossal entwickelt war,

dass unterhalb des Kiefers förmliche Säcke zu fühlen waren. Bei beiden Thieren fanden sich auch flüssige Ergüsse in den serösen Höhlen, am stärksten aber stets in der Bauchhöhle.

Um zu prüfen, ob für das Zustandekommen des Hautödems der Nieren-Ausschaltung durch Exstirpation eventuell Nieren-Erkrankungen (Nephritis) gleichwerthig sind, die ja den Verhältnissen des kranken menschlichen Körpers mehr entsprechen würden, wurden die Infusions-Versuche wiederholt nach künstlich erzeugter Nephritis bei Kaninchen. Die Verwendung von Cantharidin hat sich mir für diese Zwecke nicht bewährt, weil die Thiere entweder an der Vergiftung zu schnell zu Grunde gingen, oder bei langsameren und kleineren Dosen so geringe Veränderungen der Nieren zeigten, dass eine Beeinträchtigung ihrer Function nicht wahrscheinlich war. Vor Allem trat keine Veränderung in der entleerten Harnmenge ein. Ich will aber zugestehen, dass meine Versuche mit Cantharidin vielleicht deshalb nicht zum Ziele führten, weil ich für dieselben absichtlich sehr grosse und schwere Thiere verwendet habe, denen dann eine im Verhältniss zu ihrem Körpergewicht viel zu geringe Menge Flüssigkeit infundirt wurde.

Viel brauchbarer hat sich mir für diese Zwecke das weit weniger giftige Kalium chromatum gezeigt, dessen Verwendung auch die Benutzung kleinerer und leichterer Thiere gestattete. Es wurden 0,1 gr in 20 ccm Wasser gelöst.

Davon bekam Kaninchen 27 (2250 gr) am 23. October 1 ccm subcutan, d. h. 5 mgr., am 24. October, nachdem geringe Mengen Albumen im Harn constatirt waren, von Neuem 10 mgr. Am 25. October fällt es auf, dass die spontane Harn-Entleerung sehr spärlich ist. Auch aus der Blase lässt sich nur wenig dicker Harn ausdrücken, der reichlich Eiweiss und im Sediment zahlreiche hyaline und granulirte Cylinder, auch Nierenepithelien enthält. Um die Nephritis noch zu steigern, erhält das Thier nochmals 10 mgr am 26. October. Wiederum wird nur sehr wenig dunkelgelber, fast Syrup-dicker Harn mit reichlichem Eiweissgehalt aufgefangen. Am 27. October werden nun 1000 ccm 0,9procentiger Kochsalzlösung in 2½ Stunden infundirt (d. h. nicht ganz 7 ccm in der Minute). Die Diurese ist sehr gering, es lassen sich im Ganzen nur etwa 50 ccm eines sehr concentrirten Eiweiss-haltigen Harns gewinnen, der zahlreiche Epithelien und Cylinder enthält. Schon während des Versuchs fällt die allmählich immer stärkere Auftreibung des Leibes auf, namentlich nach den Seitentheilen zu. Am Halse und in den Schenkelbeugen werden Oedeme bemerkbar. Am Schluss der Infusion Tod unter leichten Krämpfen.

Bei der Section entleerten sich aus dem Abdomen etwa 50 ccm weisslich-trüber Flüssigkeit, die sehr viel Albumen enthält und schnell zu einer vollständigen Gallerte erstarrt. Sülzige Oedeme im Unterhaut-Gewebe, in den Fascien und Muskeln des ganzen Körpers, besonders aber am Halse, Unterkiefer, um die Speicheldrüsen herum und in den Schenkelbeugen.

Kaninchen 29 (1000 gr). Nur eine Niere wird vom Rücken her exstirpirt. Dann werden sogleich 280 ccm (d. h. nicht ganz ein Viertel des Körpergewichts) einer 0,9procentigen Kochsalzlösung in 67 Minuten infundirt, in einer Minute also etwa 4 ccm. Der entleerte Koth ist zuerst längere Zeit fest, geballt, wird später etwas feucht, lässt dann eine Zeit lang wieder ganz nach. Nach Injection von 150 ccm erst beginnt spontane Entleerung eines wasserhellen, klaren Harns. Es werden nur etwa 60—70 ccm davon aufgefangen. In den ersten Stunden nach Beendigung des Versuchs tritt aber hinterher eine sehr reichliche Diurese auf. Das Thier ist andauernd sehr munter, nirgends eine Spur von Oedem zu entdecken. Allmählich erkrankt das Thier und stirbt nach 8 Tagen. Section: Peritonitis fibrinopurulenta, ausgehend von der Rückenwunde.

Da nun beim Functioniren einer Niere die Diurese stark genug erschien, um das Zustandekommen eines Hautödems hinten an zu halten, so erschien es a priori wenig wahrscheinlich, dass es sich bei vollkommen intacten Nieren erzeugen liess. Um so überraschender war mir das Ergebniss der folgenden Versuche, für deren Ausfall ich lediglich die Versuchs-Anordnung verantwortlich mache: nehmlich die Menge und die Zeitdauer der Infusion, namentlich in ihren Beziehungen zu einander. Es sind dies die beiden Momente, deren Ausserachtlassung die Differenz der Versuchs-Ergebnisse der früheren Autoren wohl zur Genüge erklärt.

Kaninchen 31, 1035 gr schwer. Um einen gleichmässigen Druck beim Abfluss der Flüssigkeit zu erlangen, wird die Infusion der Kochsalzlösung aus einer graduirten Mariotte'schen Flasche vorgenommen. Es werden in 3 Stunden 750 ccm infundirt (d. h. in einer Minute 4 ccm). Reichliche Diurese während des Versuchs. Trotzdem wird, nachdem etwa 550 ccm eingeflossen sind, Oedem in der Umgebung der Wunde und am Halse beobachtet. Das Abdomen dehnt sich immer mehr aus und wird stark gespannt. Tod nach 750 ccm. Sofortige Section: starkes sülziges Oedem in dem Unterhaut-Fettgewebe und in den Fascien, besonders stark in den Beugen der Hinterpfoten. Die Musculatur ist allenthalben blass, weich, wässerig. Im Abdomen etwa 60 ccm wasserklarer Flüssigkeit mit geringem Eiweissgehalt.

Kaninchen 32, 1670 gr schwer, erhält bei der gleichen Versuchs-Anordnung 1000 ccm 0,9procentiger Kochsalzlösung in 4 Stunden infundirt.

Währenddessen anhaltend ausgiebige Diurese. Es werden im Ganzen über 400 ccm (!) Harn aufgefangen. Schliesslich wird auch aus dem Darm neben dem Koth reines Wasser ausgespritzt. Der Leib ist stark aufgetrieben. Leichte Oedeme an Vorder- und Hinterpfoten Am nächsten Morgen todt. Section: In der Bauchhöhle 120 ccm durch Blut-Beimengung leicht geröthete, wässerige, eiweisshaltige Flüssigkeit. Leichtes Oedem am Halse, an den Kiefern und in der Bauchhaut. Grössere Wasserblasen finden sich in den Fascien der Musculatur des Bauches und eine sehr grosse Wasser-Ansammlung namentlich wiederum in den Schenkelbeugen. Die Oedem-Flüssigkeit ist Eiweiss-haltig.

Kaninchen 33, 1240 gr schwer. Nachdem 910 ccm der Kochsalzlösung in 120 Minuten (d. h. in einer Minute etwa 7,5 ccm) in die Vene eingeflossen sind, erfolgt fast unmerkbar der Tod des Thieres. Nahezu 300 ccm Harn sind theils spontan entleert, theils aus der Blase ausgedrückt worden. Section: Starkes, sülziges Oedem, von der Umgebung der Wunde ausgehend, am ganzen Halse und an den Kiefern entlang, ferner besonders auffallend in den Blättern des Pericards und noch stärker in der Duplicatur des Omentum majus. In der Bauchhöhle etwa 60 ccm Flüssigkeit.

In zwei weiteren Versuchen wurde noch der Versuch gemacht, festzustellen, ob der Austritt des Serum aus den Capillaren etwa durch erhöhten Blutdruck im Gefässsystem zu Stande kommt. Zu diesem Zweck wird der Blutdruck einmal (Kaninchen 34) vor und nach der Infusion gemessen, das andere Mal (Kaninchen 35) während derselben an der Arteria carotis. Die Curven liessen indess keinen Einfluss der Infusion auf den Blutdruck erkennen, und ich verzichte deshalb hier auf ihre Wiedergabe.

---

Fassen wir die Resultate der oben berichteten Versuche zusammen, so ergeben sich folgende Thatsachen:

Durch intravenöse Infusion physiologischer Kochsalzlösung lässt sich sowohl Hautödem, wie Hydrops der serösen Höhlen erzeugen, und zwar am schnellsten und sichersten nach Ausschaltung der Nieren oder bei Erkrankung derselben, aber auch, wenn auch weniger schnell und sicher, bei intacten Nieren.

Obwohl die Mächtigkeit der Oedeme bei kranken oder fehlenden Nieren mehr in die Augen fällt, so möchte ich es doch für übereilt halten, als Grundsatz anzunehmen, dass die Entstehung der Oedeme unter diesen Bedingungen leichter zu Stande kommt, wie man zu thun geneigt sein könnte, um eine Analogie mit den Verhältnissen des nierenkranken Menschen

ableiten zu können. Ein solcher Rückschluss erscheint aber deshalb unstatthaft, weil, wie sogleich noch näher ausgeführt werden soll, sich in allen diesen Versuchen in der In- und Extensität der Oedeme eine sehr grosse Variabilität zeigt. Auch der Umstand, dass bei nierenlosen Thieren die Oedeme bei einer unverhältnissmässig schnellen Einlaufs-Geschwindigkeit zu Stande kamen, lässt sich nicht einwandsfrei zu Gunsten der Hypothese verwerthen, dass beim Fehlen des Schutzes intacter Nieren die Entstehung von Oedemen erleichtert sei, nehmlich, weil dem das Ergebniss des Versuches an Kaninchen 33 widerspricht, in welchem bei erhaltenen Nieren trotz einer Einlaufs-Geschwindigkeit von 7,5 ccm in der Minute eine ausgebreitete Wassersucht entstand. Es kann also nicht zugegeben werden, dass die experimentell erzeugte Erkrankung oder das Fehlen der Nieren bei Kaninchen einen erheblich begünstigenden Einfluss auf das Zustandekommen von hydropischen Ergüssen hat.

Im Allgemeinen kann in Bezug auf die Beschaffenheit dieser experimentell erzeugten Oedeme und Hydropsien bei Kaninchen ohne und mit kranken, bezw. gesunden Nieren nur so viel gesagt werden, dass ein durchgreifender Unterschied in Art, Ausbreitung oder dergl. zwischen ihnen nicht zu erkennen ist. Sowohl die Verbreitung, wie die Stärke der Ausbildung der Oedeme und hydropischen Ergüsse sind grossen individuellen Schwankungen unterworfen, die ganz unabhängig sind von der Grösse der Versuchsthiere, der Schnelligkeit und Menge der Infusion u. A. m. Reine Zufälligkeiten scheinen hier obzuwalten, die durch die Individualität des Kaninchens bedingt sind. Zumeist ist das Oedem in der Umgebung der Halswunde und denjenigen Körperstellen am stärksten, an denen durch das Abschnüren der Extremitäten der aufgebundenen Thiere die Stauung des Blutes in den Capillaren besonders begünstigt wird. Zuweilen tritt das Oedem überhaupt nur an solchen, mechanisch begünstigten Stellen auf.

Dadurch, dass er solchen local umschriebenen Oedemen nicht die Vollwerthigkeit einer Haut-Wassersucht zuerkannt hat, scheint mir Magnus zu der abweichenden Auffassung seiner Versuchs-Resultate gelangt zu sein. Nach den Erfahrungen am kranken Menschen aber, denen in dieser Frage zweifellos mehr

Werth beizulegen ist, schon weil die Erscheinung des Oedems überhaupt ein rein pathologischer Begriff ist, muss auch ein winziges, örtlich streng beschränktes Oedem als Ausdruck einer allgemeinen Transsudation des Serums aus den Blutgefässen betrachtet werden. Auch beim nierenkranken Menschen sehen wir ja die Oedeme oft nicht nur im Anfang der Erkrankung, sondern sogar lange Zeit hindurch, zuweilen bis zum tödlichen Ausgang derselben, nur auf einzelne Gegenden des Körpers beschränkt, z. B. um die Knöchel der unteren Gliedmaassen, an den Augenlidern u. dgl. m. Aus zahlreichen Erfahrungen der menschlichen Pathologie weiss man zur Genüge, dass Ausbreitung und Intensität der Oedeme theilweise von rein mechanisch wirkenden Momenten, wie z. B. Körperlage und -Stellung, Druck von Stiefeln und Strumpfbändern u. dgl. abhängig sind. Je nach der Intensität der Ausbildung der Oedeme ist auch die Möglichkeit ihres Nachweises am lebenden Thiere sehr verschieden. Um einen Fingereindruck in der Haut bestehen zu lassen, muss schon ein ansehnlicher Erguss in die Gewebsmaschen hinein erfolgt sein, von deren Dichtigkeit das Entstehen eines solchen Ergusses grösstentheils abhängig ist. Die Dichtigkeit des Hautgewebes und seine Elasticität sind aber an verschiedenen Stellen des Körpers sehr verschieden. Die auf Knochen aufliegende Haut der unteren Extremitäten lässt ein Oedem durch Fingerdruck viel leichter erkennen, als die schlaffe, weiche Bauchhaut. Erst, wenn letztere durch das Auftreten von Ascites straff gespannt wird, pflegen auch Oedeme der Bauchhaut leichter erkennbar zu sein. Bei Kaninchen und Hunden ist die Feststellung des Oedems mittelst Fingerdruck vollends erschwert durch die starke Behaarung der Haut. Daher erscheint es gar nicht wunderbar, dass namentlich geringere Grade von Oedem bei Kaninchen leicht dem Auge des Beobachters entgehen können, und dass ferner bei der Section der Thiere zuweilen sich das Oedem viel stärker und ausgedehnter vorfindet, als man zu Lebzeiten des Thieres vermuthet hat. Wenigstens habe ich in einigen Versuchen im Unterhaut-Gewebe und in den Fascien Wasser stehen sehen, das den palpirenden Fingern entgangen oder wenigstens nicht sicher festzustellen war.

Für die mannigfach wechselnde Gestaltungskraft des leben-

digen Organismus ist es charakteristisch, dass auch zwischen den Oedemen und Hydropsien unter einander in solchen Versuchen nur ganz unregelmässige Beziehungen bestehen, in denen zuweilen bei geringem Oedem der Haut starke hydropische Ergüsse in die serösen Höhlen sich entwickeln, in anderen Fällen dagegen bei ausgebreitetem Anasarca nur geringfügige Transsudate sich in den Körperhöhlen finden. Besonders auffallend waren mir mehrfach die starken, exquisit sülzigen Oedeme der serösen Häute des Pericards und des Peritonaeums, sowie namentlich des Omentum majus, dessen Duplicatur sich zwischen den Fingern wie ein Stück Gallerte anfühlte.

Recht bemerkenswerth ist das Zustandekommen der Oedeme und Hydropsien bei erhaltenen Nieren trotz mehr oder minder reichlicher Diurese, deren Grösse ja auch bekanntlich bei Menschen und Thieren individuell innerhalb sehr weiter Grenzen schwankt. Es ist erstaunlich, wie wenig Flüssigkeit im Körper zurückgehalten zu werden braucht, um, bei solchen Versuchs-Bedingungen wenigstens, dennoch Serum-Austritt aus dem Blute zu ermöglichen! Nach meinen Versuchen kommen Anasarca und hydropische Ergüsse durch einen viel geringeren Ueberschuss von Flüssigkeit in der Blutbahn zu Stande, als man nach den bisherigen Angaben der Autoren, insbesondere Gärtner's, als Vorbedingung für ihre Entwicklung annehmen musste, — ein Moment, welches im Sinne Cohnheim's daran denken lässt, dass eben die Infusion selbst nicht allein ausschlaggebend ist, sondern dass bei dem Zustandekommen solcher Transsudate aus den Gefässen die Alteration ihrer Wände, d. h. die vermehrte Durchlässigkeit derselben für Flüssigkeit, eine grosse Rolle spielt, wenn das auch nicht allein entscheidend ist, wie Cohnheim wollte.

In gewisser Beziehung zur Diurese steht ja stets auch die Darm-Entleerung. Meist sucht der Organismus einen Theil der überschüssigen Flüssigkeit seiner Blutbahn, nicht nur bei nephrektomirten, sondern auch bei sonst unversehrten Thieren auf diesem letzteren Wege auszuscheiden, bei nierenlosen Thieren begreiflicher Weise in viel stärkerem Maasse, weil bei ihnen nach Fortfall der Nieren der Darm das hauptsächlichste Ausscheidungs-Organ geworden ist. Aber auch in dieser Hinsicht schwankt

die Menge des Wassers, das durch den Darm abgegeben wird, in grossen Grenzen. Zuweilen treten Diarrhoen nur in sehr geringem Umfange oder gar nicht auf, letzteres namentlich bei Thieren mit gesunden Nieren. Auffällig war mir mehrmals, dass die Anfangs wässerige Darm-Entleerung später wieder fest wurde oder ganz aufhörte, gerade, als ob die zuerst sich einstellende Insuffienz der Nieren-Secretion, die das Wasser auf den Ausweg durch den Darm gedrängt hatte, allmählich wieder sich ausgeglichen hätte.

In meinen Versuchen ist, wie die Durchsicht der Protocolle ergiebt, im Allgemeinen an Flüssigkeit nur $\frac{1}{3}$—$\frac{1}{2}$ des Körpergewichts der Thiere in die Blutbahn derselben eingeführt worden, während frühere Autoren eine demselben gleiche Menge zur Infusion für nothwendig hielten, ehe es zur Ausbildung von Transsudaten aus den überfüllten Gefässen kommen könnte.

Wenngleich, wie oben erwähnt, die Ergüsse in die Haut und die serösen Höhlen trotz reichlicher Diurese zu Stande kommen, so scheint mir die besondere Mächtigkeit der Oedeme bei dem nierenkranken Kaninchen 27, welches schon vor Beginn des Versuchs eine fast bis zur Anurie gehende Verminderung der Harn-Entleerung (in Folge der experimentell erzeugten Nephritis) hatte, doch zu beweisen, dass verminderte Wasser-Ausscheidung aus dem Körper, besonders durch die Nieren, die Retention von Flüssigkeit begünstigt, wenn auch anscheinend nicht in ausschlaggebender Weise.

Wenn wir aus den Versuchen an Kaninchen 31, 32 und 33 sehen, dass bei intacten Nieren zum Zustandekommen der Oedeme und hydropischen Ergüsse die Zufuhr abnorm grosser Flüssigkeitsmengen nothwendig erscheint, welche drei Viertel des Körpergewichts der Thiere und noch mehr ausmachen, so wird doch solche Auffassung dadurch wieder zweifelhaft gemacht, dass bei intacten Nieren eben auch eine gesteigerte Diurese eintritt, durch welche fast die Hälfte der in die Blutbahn gebrachten Flüssigkeit oder noch darüber wieder ausgeschieden wird. Es gewinnt demnach den Anschein, als ob die secernirende Leistungsfähigkeit selbst der gesunden Nieren eine gewisse Grenze hat, insofern nehmlich, als sie bei andauernder Ueberanstrengung der Organe erlahmt. Es scheint

freilich nicht ausgeschlossen, dass auch die Erlahmung der Herzkraft einen Antheil an dem Eintritt dieser gleichsam physiologischen Nieren-Insuffienz hat, indem sie nicht mehr ausreicht, die Flüssigkeit aus den weit vom Herzen entfernt gelegenen Gefässen weiter zu treiben. Gegen diese Möglichkeit spricht allerdings wiederum der Umstand, dass die Oedeme anscheinend um so stärker entstehen, je langsamer die Flüssigkeit in die Blutbahn eingeführt wird, d. h. je weniger das Herz mit Arbeit überlastet wird. Grösserer Flüssigkeitsmengen wird das Herz bei langsamer Infusion offenbar viel schneller und sicherer Herr, als derselben grossen Quanta, die ihm in kurzen Zeiträumen zur Beförderung durch den Kreislauf überliefert werden.

Damit komme ich auf die Erörterung der Bedeutung der Einlaufs-Geschwindigkeit bei der Pathogenese der experimentell erzeugten Haut- und Höhlen-Ergüsse zu sprechen.

Die Autoren, denen bei ihren Versuchs-Anordnungen an Thieren mit gesunden Nieren es nicht gelungen ist, Oedeme zu erzeugen, haben augenscheinlich grösstentheils u. A. auch den Versuchsfehler gemacht, der einen Theil der Schuld des Misserfolges trägt, dass sie das Tempo der Infusion zu schnell gewählt haben. Mir scheint nach meinen Beobachtungen eine Einlaufs-Geschwindigkeit von 3—4 ccm in der Minute die geeignetste, um mit Sicherheit stärkere Ergüsse in Haut und Höhlen zu erzielen. Gleichwohl lassen sie sich auch noch bei der doppelten Schnelligkeit zuweilen erzeugen (Kaninchen 33). Es kommt bei diesen Versuchen eben nicht nur auf die Menge der in der Zeiteinheit in die Blutbahn gebrachten Flüssigkeit an, sondern auch auf die Gesammtmenge der Infusion. Schliesslich hat auch noch das Verhältniss der letzteren zum Körpergewicht des Thieres einen gewissen Einfluss auf die Entstehung der Ergüsse. Die Verhältnisse liegen also complicirter, als es früher schien.

Was nun weiterhin den Zeitpunkt des Auftretens der Oedeme anlangt, so ist zunächst zu bemerken, dass bei nephrektomirten Thieren nicht erst, wie Magnus angegeben hat, gewisse Zeit nach der Nieren-Ausschaltung verstreichen muss, ehe durch die Salzwasser-Infusion Anasarca entsteht. Vielmehr beweisen die Versuche an Kaninchen 24, 25 und 26, dass auch in unmittel-

barem Anschluss an die Nieren-Exstirpation die Wasser-Ausscheidung in die Gewebe durch die intravenöse Infusion erreicht werden kann. Im Allgemeinen treten die Oedeme schon während der Infusion selbst auf, etwa nach Einlauf der dem halben Körpergewicht des Thieres entsprechenden Flüssigkeitsmenge. Doch kommen auch hier grosse individuelle Schwankungen vor. Das Oedem wächst bald schneller, bald langsamer an und erreicht meist erst mehrere Stunden nach der Infusion, ja sogar event. erst am nächsten Tage, seine stärkste Entwickelung, der dann der Tod des Thieres schnell auf dem Fusse folgt. Der nachträgliche Eintritt von Gewebs-Flüssigkeiten in das lockere Bindegewebe der Unterhaut und der Fascien erscheint nicht ohne Interesse für die Theorie der Pathogenese der Oedeme. Er beweist, dass vermehrte Durchlässigkeit der Capillaren, sobald sie einmal unter dem Einfluss der Hydrämie zu Stande gekommen ist, auch nach Fortfall dieser unmittelbar wirkenden Ursache noch eine weitere Steigerung erfahren kann unter dem Einfluss der durch die einmal durchlässig gewordenen Gefässwand ständig nachrückenden Blutwassermasse.

Diese nachträgliche Verstärkung des Oedems beim lebenden Thiere nach vorauf gegangener Salzwasser-Infusion ist wohl zu unterscheiden von den bei todten Thieren auftretenden Oedemen, wo das Absterben der Gefäss-Endothelien die Permeabilität der Capillarwände zu Stande kommen lässt.

Was die physikalisch-chemische Beschaffenheit der Oedem- und hydropischen Flüssigkeiten betrifft, so waren sie fast ausschliesslich hell und wasserklar, zuweilen leicht getrübt, vielleicht durch Beimengung von Bakterien oder zufällige Verunreinigung bei der Section. Die Menge der in den Oedemen angesammelten Flüssigkeit habe ich leider bei keinem einzelnen Versuchsthier bestimmen können. Ich schätze sie aber auf 100—200 ccm. Leider habe ich Wägungen der Thiere nach Beendigung der Versuche verabsäumt, die freilich auch über die eben gestreifte Frage deshalb keine klare Auskunft hätten geben können, weil in das vermehrte Gewicht ja auch die Menge der hypropischen Ergüsse in die serösen Höhlen mit eingeschlossen ist, und ferner bei erhaltenen Nieren auch nach Beendigung des Versuchs zuweilen noch die Diurese fortdauert, schliesslich auch die Darm-Entleerung,

die zuweilen grosse Kothmengen zu Tage fördert, den Werth der Feststellung des Körpergewichts für diese Versuche sehr beeinträchtigt. Die Menge der Flüssigkeit innerhalb der serösen Höhlen ist sehr wechselnd. Am reichlichsten findet sie sich stets in der Bauchhöhle, deren Transsudaten gegenüber die Ergüsse in die Pleura- und Pericardialhöhle ganz erheblich zurücktreten. Die letzteren fehlen überhaupt zuweilen gänzlich. Zieht man die bis zu 100 ccm sich belaufende Flüssigkeitsmenge des Bauchhöhlen-Ergusses noch in Betracht, so verringert sich die Flüssigkeitsmenge noch sehr erheblich, welche nothwendig erscheint, um das Zustandekommen eines Hautödems bei hydrämischer Ueberfüllung der Blutbahn zu ermöglichen.

Aus dem ödematösen Hautgewebe entleert sich das Wasser beim Anschneiden desselben in grossen Tropfen; zuweilen aber ist es in den Zustand einer fest-weichen Gallerte umgewandelt, so dass die betreffenden Gewebe, namentlich die Fascien, ein glänzendes Aussehen haben. Das sülzige Oedem in den Muskeln, besonders der Oberschenkel und des Unterbauches, nimmt sich öfters wie in Gelée eingelegtes Fleisch aus.

Oedem- und hydropische Flüssigkeiten enthalten stets Eiweiss (Albumin, Globulin und Fibrinogen), aber in wechselnder Menge. Zuweilen erstarren sie, namentlich die letzteren, im Reagenzglas spontan schnell zu einer weisslich-trüben Gallerte, sie enthalten also, wie das Blutplasma und die Lymphe, Fibrinogen präformirt, das in Folge frei werdenden Fermentes zu Fibrin erstarrt.

---

Welche Schlussfolgerungen gestatten die Ergebnisse der berichteten Untersuchungen an Kaninchen für die Erklärung der viel umstrittenen Pathogenese der Oedeme nierenkranker Menschen, die nach dem competenten Urtheile Senator's bis jetzt nicht als geklärt betrachtet werden kann? So viel geht auf den ersten Blick aus dem Studium der Literatur und meinen oben berichteten Versuchen hervor, dass Bright, Bartels und Cohnheim ein jeder ein richtiges Moment herausgefunden hat. Mir scheint, als ob die Lösung des Problems gerade in einer Combination aller drei Theorien gegeben ist.

Was zunächst die Theorie Bright's anlangt, so erscheint

es zweifellos, dass die Zunahme des Wassergehaltes des Blutes (bei Abnahme der festen Stoffe, hauptsächlich des Eiweiss und der Salze) den Austritt des Serums aus den Blutgefässen begünstigt.

Grösseren Einfluss scheint doch aber die hydraemische Plethora zu haben, namentlich, wenn sie mit verminderter Wasser-Ausscheidung einhergeht, wie das bei kranken Nieren so oft der Fall ist. Dann wird die Blutbahn mit Flüssigkeit überfüllt, die aus allen Gewebslücken gewaltsam ihren Ausweg sucht. Wenn der Darmcanal und die übrigen Drüsen (Nieren, Speichel- und Thränendrüsen) dafür nicht ausreichen, erzwingt sich das Wasser schliesslich einen Ausweg aus den Gefässen der Haut und der serösen Häute.

Wenn schliesslich auch gerade für eine entzündliche (!) Veränderung der Haut- und der Unterhaut-Gefässe mit dadurch bedingter vermehrter Durchlässigkeit ihrer Wandungen im Sinne Cohnheim's bisher kein Beweis gefunden ist, so erscheint doch immerhin eine abnorm gesteigerte Permeabilität der Wandungen der Capillaren als die conditio sine qua non für die Möglichkeit des massenhaften Austritts von Blutserum aus den Gefässen. Sie ist offenbar das charakteristische, pathognonomische Moment, während die Hydraemie und die Plethora nur die Vorbedingungen dafür schaffen.

# VII.

# Studien über das primär multipel auftretende Lymphosarcom der Knochen.

(Aus dem Pathologisch-anatomischen Institut der Universität Basel.)
Von
Dr. Emil Wieland in Basel.

(Hierzu Taf. III—V und 6 Text-Abbildungen.)

---

Die Frage nach dem Wesen und nach der Bedeutung gewisser seltener, auf das Knochensystem beschränkter, multipel auftretender Neubildungen hat in den letzten Jahren das steigende Interesse des Pathologen und des Klinikers erregt.

Nachdem eine Reihe einschlägiger und allem Anscheine nach gleichartiger Beobachtungen vor Jahren zur Aufstellung eines ziemlich scharf umschriebenen, klinischen und pathologisch-anatomischen Bildes unter dem Namen „multiples Myelom" geführt hatten, — (v. Rustizky[1]), Zahn[2]), Klebs[3]), Kahler[4]) — liessen weitere Mittheilungen an dem Vorkommen von zwar diesem Myelom sehr ähnlichen, aber davon histologisch verschiedenen, multipel auftretenden Knochen-Geschwülsten keinen Zweifel (Wieland[5]), Spiegelberg[6]),

[1]) v. Rustizky, Multiples Myelom. Deutsche Zeitschrift f. Chirurgie. 3., 1873.

[2]) Zahn, „Ueber das multiple Myelom, seine Stellung im onkologischen System und seine Beziehung zur Anaemia lymphatica." Beiträge zur Geschwulstlehre von F. W. Zahn in der deutschen Zeitschrift für Chirurgie, Bd. 22, 1885.

[3]) E. Klebs, Die allgemeine Pathologie. 2. Theil, 1889.

[4]) „Zur Symptomatologie des multiplen Myeloms." Von Prof. Kahler in Prag. Wiener med. Presse, Bd. 30, 1889.

[5]) E. Wieland, Primär multiple Sarcome der Knochen. Inaug.-Diss. Basel 1893.

[6]) Hugo Spiegelberg, „Beiträge zur Kenntniss der multipel auftretenden Knochensarcome." Inaug.-Diss. Frankfurt 1894.

Marckwald[1]), Senator-Rosin-Süssmann[2]), Seegelken[3]). Da von einem Theil der Autoren auch für diese letzteren multiplen Geschwulst-Bildungen, trotz ihres zweifellos heterogenen Charakters, der Name Myelom beibehalten wurde, treffen wir zur Stunde eine Reihe der verschiedenartigsten Neubildungen unter diesem Sammelnamen vereinigt, die, ausser einem nicht sehr typischen und daher mit einigem Zwange auf alle anwendbaren Krankheitsbilde, bloss das multiple Vorkommen im Knochenmark gemeinsam haben.

Die Verwirrung, welche in dem ursprünglichen Bilde des multiplen Myeloms durch diese Vermischung mit anderweitigen multiplen Knochen-Tumoren geschaffen wurde, erfuhr eine Steigerung durch die Uebertragung des Namens Myelom auf gewisse diffuse, mit Knochen-Neubildung bis zu vollständiger Eburneation einhergehende, ostitische Processe des gesammten Knochensystems (Hammer)[4]), die mit dem ursprünglichen Geschwulsttypus wenig mehr gemein haben.

In unserer 1893 erschienenen, auf Anregung von Herrn Prof. M. Roth in Basel ausgearbeiteten Dissertation haben wir unter dem Titel „Primär multiple Sarcome der Knochen“[5]) 3 Fälle von multiplen Tumor-Einlagerungen im Knochensystem untersucht und beschrieben, welche, trotz grösster Aehnlichkeit mit dem Myelom von Rustizky, Klebs und Zahn in klinischer und pathologisch-anatomischer Hinsicht, in gewissen Punkten sich von dieser Affection scharf unterschieden und dadurch seit Einführung des Myelom-Begriffs einen der ersten histologisch sicher

[1]) Marckwald: Ein Fall von multiplem, intravasculärem Endotheliom in den gesammten Knochen des Skelets (Myelom, Angiosarcom). Dieses Archiv, Bd. 141, 1895.

[2]) a) Berliner klin. Wochenschrift, 1897, No. 48. b) Arthur Süssmann: „Ueber einen Fall von multipler Myelom-Bildung, verbunden mit hochgradiger Albumosurie.“ Inaug.-Diss. Berlin 1897. c) Prof. Senator: „Asthenische Lähmung, Albumosurie und multiple Myelome.“ Berliner klin. Wochenschr. 1899, No. 8.

[3]) Seegelken: „Ueber multiples Myelom u. Stoffwechsel-Untersuchungen bei demselben.“ Deutsches Archiv für klin. Medicin, Bd. 58, 1897.

[4]) Hammer: „Primäre sarcomatöse Ostitis mit chronischem Rückfallfieber.“ Dieses Archiv, Bd. 137, 1894.

[5]) E. Wieland: „Primär multiple Sarcome der Knochen“. Inaug.-Diss. Basel 1893.

gestellten Belege für das Vorkommen anderweitiger multipler Neubildungen des Knochenmarks bildeten, die zu den ächten Geschwülsten gezählt werden mussten.

Es handelte sich in diesen 3 Fällen um eine Durchsetzung des ganzen Knochensystems mit zahllosen Erbsen- bis Haselnuss-, bis über Wallnuss-grossen, scharf umschriebenen Neubildungen mit Sitz im Knochenmark. Am stärksten befallen waren die Wirbelsäule, die Rippen und das Schädeldach, die oberen Hälften der Femur- und Humerus-Knochen und das Sternum. Die umgebende Knochensubstanz (compacte und spongiöse) war im Allgemeinen rareficirt und zeigte histologisch die Erscheinungen der lacunären Knochen-Resorption. An vereinzelten Stellen (Rippen) fanden sich Andeutungen von periostealer Knochenbildung.

Während die Geschwulstbildung in 2 Fällen auf das Knochenmark beschränkt blieb oder höchstens bis an das Periost reichte, wucherten die Geschwulstmassen im ersten Falle mehrfach in

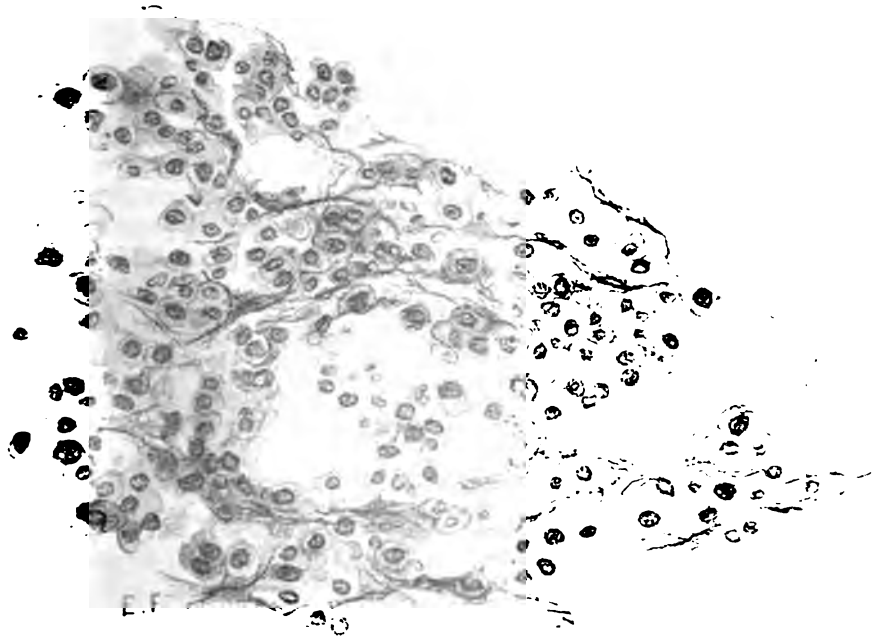

Fig. 1 (Vergr. 1 : 435).
Fall III (1893). Schnitt aus einem Geschwulstknoten der Humerus-Diaphyse.

die umgebenden Weichtheile hinein. Ein Primärheerd oder Metastasen in anderen Organen fehlten vollständig (Fig. 1). Histologisch bestanden die Neubildungen im ersten und dritten Fall aus kleinen Rundzellen, die sich durch ihre Constanz in Grösse und Gestalt, durch die Lage und die blasige Beschaffenheit des Kerns und durch die äusserst feine Körnelung des Zellleibes von den ähnlichen Zellen des umgebenden Knochenmarkes unterschieden. Die Zellen lagen eingebettet in eine äusserst zarte, feinfaserige, leicht gekörnte Zwischensubstanz, die meist maschige, theilweise auch reihenförmige und deutlich streifige Anordnung zeigte. Der erste Fall war zudem ausgezeichnet durch interstitielle Hämorrhagien, die sich im Centrum mehrerer Knoten vorfanden.

Im zweiten Falle stellte sich eine eigenartige Mischung von Rund- und Spindelzellen-Tumoren heraus, so zwar, dass die Mehrzahl der Neubildungen aus Zellen beiderlei Charakters bestand. Ein ausschliesslich aus Spindelzellen bestehender Knoten war nie vorhanden; immer fand sich noch eine grössere Anzahl von Rundzellen darin vor. Dagegen bestanden mehrere Tumoren, worunter die allerkleinsten, aus lauter Rundzellen. Demnach erschien uns die Annahme eines ursprünglich rundzelligen Geschwulsttypus am wahrscheinlichsten, in dem sich stellenweise eine spindelzellige Umwandlung, verbunden mit stärkerer Bindegewebs-Entwicklung, vollzog. Alle 3 Fälle mussten als primäre, multipel auftretende myelogene Sarcome angesehen werden; und zwar fassten wir den ersten und dritten unserer Fälle als Typen des reinen Rundzellen-Sarcoms auf, während der zweite an vielen Stellen Uebergänge zum Spindelzellen-Sarcom aufwies.

In Bezug auf alle Einzelheiten der histologischen Untersuchung, sowie in Bezug auf den klinischen Verlauf der 3 Fälle verweisen wir auf die betreffende Arbeit, welche uns im Folgenden noch mehrfach beschäftigen wird.

Der Zufall wollte, dass unlängst zwei weitere Fälle von multipler Tumorbildung des Knochensystems im Baseler Pathologischen Institut zur Section kamen, die mir von Herrn Prof. Roth und dessen Nachfolger Herrn Prof. Kaufmann zur Bearbeitung gütigst überlassen wurden. Da die eine dieser Kranken, (beide Male handelte es sich um Frauen), sich während weniger

Tage auf der medicinischen Klinik in Basel aufgehalten hatte, bin ich in der Lage, die Krankengeschichte, welche mir von der medicinischen Klinik freundlichst zur Verfügung gestellt wurde, sowie den Sectionsbericht des betreffenden Falles in genauem Auszuge folgen zu lassen. Beim 2. Falle handelt es sich um eine 54jährige Bewohnerin des Versorgungshauses, welche an einer Pachymeningitis und Leptomeningitis spinalis purulenta, den Folgen eines schweren Decubitus der Kreuzbeingegend, gestorben war. Beide Male wies die Section völlig unerwartet multiple Tumorbildung im Knochensystem als Krankheits- und Todesursache nach.

Fall 4. E. W., 61 Jahre alt, Hausfrau, von Basel wurde am 12. November 1897 auf die medicinische Klinik des Baseler Bürgerhospitals aufgenommen.

Anamnesis: Ausser Bleichsucht im 16 Jahre will Patientin nie krank gewesen sein. Seit einigen Monaten anfallsweise Schmerzen von stechendem Charakter im Rücken, welche Nachts stärker sind, als am Tage. Seit längerer Zeit Husten mit gelbem Auswurf. Kein Herzklopfen; keine Oedeme; Appetit gut; Stuhl eher angehalten. Patientin soll früher Potatrix gewesen sein.

Status präsens: Abgemagerte alte Frau, die beim Sprechen mit der Zunge leicht anstösst und einen etwas dementen Eindruck macht. Jedoch giebt sie auf Fragen im Ganzen richtige Antworten. Pupillen gleichweit mit prompter Reaction. Zunge trocken, mit leichter graugelber Färbung. Hals mager, ohne Drüsenschwellungen; leichter Venenpuls. Thorax lang, mager; Supraclavicular-Gruben beiderseits etwas eingesunken. Athmung regelmässig. Lungenschall beiderseits sonor; Athmung vesiculär. Obere Grenze der Herzdämpfung an der 4. Rippe, rechte Grenze in der Mitte des Sternum; Spitzenstoss deutlich, etwas hebend, im 5. Intercostalraum innerhalb der Mamillarlinie. Töne rein, 2. Ton laut, klappend. Puls regelmässig, kräftig, 90 pro Minute. Am Abdomen nichts Besonderes, ebensowenig an den Extremitäten. Keine Schmerzpunkte. Urin klar, sauer, ohne Eiweiss und Zucker.

14. November. Patientin war die beiden letzten Nächte sehr aufgeregt, sprang aus dem Bett. Tagsüber liegt sie ruhig, murmelt öfters vor sich hin, giebt erst auf wiederholte Fragen langsame, aber dann meist richtige Antworten. Klagen über Schmerzen im Kreuz und beiderseits am Thorax, die beim Sitzen stärker werden. In den folgenden Tagen wird Patientin ruhiger, beantwortet Fragen nicht mehr, scheint zufrieden und schmerzfrei und wird am 23. November wegen zunehmender Demenz in das Versorgungshaus verbracht, wo sie nach 2 Tagen starb.

Sectionsbefund: Ziemlich starke Abmagerung, Haut gelblich, Musculatur atrophisch, braunroth.

Schädeldach: regelmässig, leicht von der Dura ablösbar. Innenfläche der Dura glatt, etwas injicirt. Auf der Höhe des Scheitels ½ cm nach rechts von der Sagittalnaht, 2 cm nach links von der theilweise erhaltenen Frontalnaht findet sich je ein Frankstück-grosser, rundlicher Defect im Schädeldach mit unregelmässig gezackten Rändern. Die Lamina externa und interna sind bei beiden Defecten unterminirt. Beide Defecte sind ausgefüllt mit einer weichen, Membran-artigen, graurōthlichen Masse. In der Mitte des vorderen Defectes sitzt eine dünne, linsengrosse, allseitig isolirte Knochenlamelle. Am Os occipitis in der Mittellinie ist ein ähnlicher, bohnengrosser Defect im Schädelknochen. Unter diesem Defect sitzt eine mandelgrosse, derbe, gelbrothe Geschwulst. Dicht daneben an der Innenseite des Hinterhauptbeins findet sich ein bohnengrosser, mit rōthlicher Masse gefüllter Defect der Lamina vitrea; an entsprechender Stelle sitzt auf der Dura eine bohnengrosse, flache, rōthliche Geschwulst. An der Innenseite des Schädeldaches sind zahlreiche Hirsekorn- bis Haselnussgrosse, gerōthete Stellen. Der Knochen ist hier etwas verdünnt, darunter liegt gelbrōthliche Geschwulstmasse. — Die weichen Häute sind ödematōs, einzelnen Venen entlang weiss getrübt; Gyri atrophisch. Gehirn auf dem Durchschnitt atrophisch, feucht, ziemlich derb.

Rippen: dünn, brüchig, ebenso das Sternum.

Lungen: gross, emphysematōs. Pleurahöhlen leer. Im Herzbeutel wenige Tropfen klare, gelbe Flüssigkeit.

Herz: mässig gross. Rechtsseitige Klappen zart. Foramen ovale geschlossen. Aortenklappen an der Basis verdickt. Vordere Mitralzipfel retrahirt, am Rande schwielig; Sehnenfäden theilweise mit einander verwachsen. Musculatur braunroth. — An den Halsorganen nichts Besonderes.

Milz: leicht vergrössert; Kapsel weisslich. Durchschnitt derb, braunroth und gelblich marmorirt.

An Nieren, Harnblase und an den Genitalorganen nichts Besonderes. Ebenso Magen und Darmcanal, sowie Leber und Gallenblase ohne Besonderheiten.

Sternum auf dem Durchschnitt mit mehreren bohnengrossen, weichen Geschwulstknoten, welche sich deutlich von dem dunkelrothen Mark abheben. Spongiosa auffallend rareficirt, in der Mitte des Sternums fast vollständig geschwunden. Compacta sehr dünn, aber nirgends vorgewölbt oder durchbrochen. — Das Knochenmark des linken Humerus in den zwei oberen Dritteln roth, im untersten Drittel gelb (Fettmark). Im oberen Drittel sitzt ein bohnengrosser, scharf umschriebener, gelber, ziemlich derber Knoten, der die ganze Breite der Markhöhle füllt und nach oben und unten in das lymphoide (rothe) Mark übergeht. Zwei ähnliche, etwa erbsengrosse Geschwülstchen im rothen Mark der Diaphysen-Mitte. — Im rechten Femur

ist an der Grenze von Markhöhle und Spongiosa der Trochanter-Gegend ein Halbwallnuss-grosser, gelber, scharf umschriebener Knoten. Nach oben hängen 2 ähnliche, Erbsen-grosse Einlagerungen lose damit zusammen. Ein weiterer Knoten von gleicher Grösse liegt mitten in der Spongiosa der Trochanter-Gegend. An Stelle der Tumoren fehlt die Spongiosa vollständig; nach Herausnahme der Knoten hinterbleibt ein knöcherner Defect. Das Mark der obern Femurhälfte ist roth, das der unteren gelb (Fettmark). Die dicht gefügten Spongiosa-Bälkchen des unteren Femur-Endes erstrecken sich bis in das untere Drittel der Diaphyse. Es finden sich darin 3 längliche, Bohnen- bis Haselnuss-grosse, unregelmässige Defecte, die mit röthlicher Geschwulstmasse ausgefüllt sind.

Die Wirbelkörper der Lenden-Wirbelsäule, sowie des untersten Abschnittes der Brust-Wirbelsäule haben sehr poröse Spongiosa mit dunkelrothem Mark. Dieselben sind durchsetzt von zahlreichen, bis Erbsengrossen, gelbrothen, weichen Geschwülstchen. Die Configuration der Wirbelkörper ist durch sie nirgends verändert.

Wie ein Blick auf die vorstehende Krankengeschichte mit Sectionsbefund lehrt, handelt es sich, wie schon in unseren 3 früheren Fällen, um ein sehr vages Krankheitsbild, in dem, ausser anfallsweise auftretenden, rheumatoiden Schmerzen im Rücken, Brust und auf beiden Seiten, Nichts auf das Bestehen einer Tumorbildung im Knochensystem hinweist. Der Urin wird in der Krankengeschichte als Eiweiss-frei angeführt; wir sind wohl berechtigt, anzunehmen, dass auch keine Albumosurie bestanden hat. Der leicht soporöse Zustand, in dem sich Patientin befand, und der begründete Verdacht stattgehabten Potatoriums liessen die Verlegung der Patientin in das Versorgungshaus wünschenswerth erscheinen, wo unerwartet rasch nach 2 Tagen der Tod eintrat. — Klinisch wurde der Fall, entsprechend den in der Krankengeschichte skizzirten, unbestimmten Symptomen als Emphysema pulmonum mit Degeneratio cordis aufgefasst, während sich bei der Section ausser den hierauf bezüglichen Befunden (Emphysem beider Lungen, altes Mitral-Leiden mit brauner Herzatrophie) eine ausgedehnte, auf das Knochensystem beschränkte, multiple Tumor-Bildung herausstellte.

Nachstehende Knochenpräparate des betreffenden Falles wurden von mir einer genauen histologischen Untersuchung unterzogen:

1. die eine Hälfte des Brustbeins;
2. die eine Hälfte der sagittal durchsägten 7 Wirbelkörper (5 Lendenwirbel und 2 Brustwirbel). Die andere Hälfte wurde macerirt;
3. der rechte Humerus;
4. das rechte Femur;
5. das Schädeldach.

Die unmittelbar nach der Section vorgenommene frische Untersuchung eines Geschwulstknotens mittelst Zupfpräparaten zeigt kleine Rundzellen,

alle ziemlich von derselben Gestalt und Grösse und von den unten angeführten Durchmessern. Sie enthalten meist einen grossen, bald central gelegenen, bald dem einen Zellpol genäherten, fein granulirten Kern; nur ausnahmsweise finden sich 2 kleinere Kerne. Das Plasma der Zellen ist durchsichtig mit feinsten Granula; die Granula gerne circulär am Rande angehäuft. Zwischen den kleinen Rundzellen finden sich grosse, rundliche und polygonale Zellen mit stärker granulirtem Plasma und grossem, centralem Kern, der aus einem Convolut kleiner Kerne zu bestehen scheint. Alle Zellen vereinzelt, nirgends Epithel-artig zusammenklebend. Dazwischen vereinzelte spindelförmige, vermuthlich zur Stützsubstanz gehörige Elemente. Keine Zeichen von fettiger Degeneration, keine Körnchenkugeln. Auf Zusatz von 5 procentiger Essigsäure, sowie von Hämatoxylin-Lösung treten die kugligen Zellkerne scharf hervor. Eosinophile Granulationen sind nicht nachweisbar. Ein frisches Zupfpräparat eines benachbarten Stückchens rothen Knochenmarkes zeigt das charakteristische Bild stark hyperplastischen Markes: ausser Fettzellen sehr viele stark gekörnte, runde, polygonale und unregelmässig zackige Zellen mit undeutlichen Kernen. Einzelne Zellen sind ganz verfettet, in Körnchenkugeln verwandelt. Auffallend ist neben vielen rothen Blutpigment-Schollen die grosse Zahl kernhaltiger, rother Blutkörperchen und Rundzellen mit Einschlüssen von Pigment und Blutzellen.

Nachstehend einige Messungen von Tumorzellen und Knochenmarkzellen des frischen Zupfpräparates:

| Tumorzellen | | | | Knochenmarkzellen | | |
|---|---|---|---|---|---|---|
| μ | μ | μ | μ | μ | μ | μ |
| 10,8 | 10,8 | 7,2 | 4,5 | 10,8 | 7,2 | 14,5 |
| 10,8 | 10 | 4,8 | 5,4 | 16,5 | 15,8 | 10,8 |
| 10,8 | 9 | 5,4 | 5,4 | 7,4 | 10,8 | 10 |
| 9 | 10,8 | 10,8 | 6 | 14,5 | 10 | 7,2 |
| 10 | 6,3 | 7,2 | 7,2 | 7,4 | 12,6 | 14,6 |
| 7,2 | 5,4 | 6,2 | 7,2 | 15 | 5,4 | 22 |
| 9 | 5,4 | 10,8 | 10 | 12 | 15 | 28,5 |
| 10,8 | 10 | 10,8 | 10 | 9 | 10 | 16 |
| 7,2 | 9 | 10 | 9 | | | |

Nach diesen Messungen zu schliessen, handelt es sich um ziemlich kleine Tumorzellen, etwa in der Grösse von Lymphkörperchen, die sich um die Durchmesser von 5 μ bis 10,8 μ gruppiren. Die Markzellen sind durchschnittlich grössser, vor Allem viel variabler. Ihre Längs-Durchmesser schwanken zwischen 5,4 μ und 28,5 μ.

Der nachstehenden Schilderung des histologischen Baues der Neubildungen liegt der bohnengrosse Tumor im oberen Theil der Humerus-Diaphyse zu Grunde, welcher sammt dem umgebenden und fest damit zusammenhängenden Knochenmark-Cylinder herausgehoben und in absolutem Alkohol gehärtet wird. Es hinterbleibt eine völlig glatte, von Spongiosa-Bälkchen freie, rundliche Ausbuchtung der Markhöhle. Nach sorgfältiger Härtung wird ein Theil der Neubildung sammt umgebendem

Knochenmark zu Celloidin-Schnitten, der grössere Theil zu feinsten Paraffin-Schnitten verarbeitet.

Die Neubildung trägt den Charakter einer diffusen kleinzelligen Wucherung. Die Zellen sind rund, von den oben angeführten Grössen (kleine Rundzellen), liegen ziemlich dicht gelagert, doch so, dass immer ein deutlicher Zwischenraum zwischen den einzelnen Zellgrenzen übrig bleibt, der von einer unten näher zu beschreibenden Intercellular-Substanz eingenommen wird. In regelmässigen Abständen finden sich durch das Gewebe zerstreut grosse, scharf contourirte Zellen mit meist einem grossen, gelappten Kern, selten mit 2 oder gar 3 Kernen (Riesenzellen). Diese Riesenzellen liegen mitten unter den regellos angeordneten Rundzellen, von derselben Intercellular-Substanz umgeben, ohne Beziehung zu bestimmten Theilen der Neubildung, etwa zu den Gefässen. Nirgends zeigen sich Spuren regressiver Metamorphose oder käsiger und fettiger Entartung, weder an den Rundzellen noch an den Riesenzellen, und besonders tritt das die Riesenzellen umgebende Tumorgewebe an Färbbarkeit nicht hinter dem übrigen zurück. — Die Schnitte wurden verschiedenen Färbungsmethoden unterzogen, namentlich in der Absicht etwaige tinctorielle Differenzen zwischen Tumor- und Knochenmarkzellen herauszufinden. Neben der gewöhnlichen Hämatoxylin- und Alauncarmin-Färbung wurde die van Gieson'sche zur Differenzirung der Bindesubstanz und die M. Heidenhain'sche Eisen-Hämatoxylin-Färbung angewandt. Die Reaction des Gewebes, sowohl der eigentlichen Neubildung, als des anschliessenden lymphoiden Markes gegenüber den verschiedenen Farbstoffen war die nehmliche, an allen Stellen gleich scharfe. Die Kerne zeigten ausnahmslos gutes Färbungs-Vermögen.

Das die Neubildung umschliessende rothe Knochenmark unterschied sich scharf von dem Tumorgewebe durch den Gehalt an Fettzellen. In Folge der langen Einwirkung von Alkohol und Aether war das Fett grösstentheils aufgelöst worden, und die Fettzellen präsentirten sich in den feinen Schnitten meist in der Form von regelmässig angeordneten, runden Lacunen im Gewebe, deren Begrenzung die dichtgelagerten Knochenmarkzellen bildeten. An einigen Stellen, besonders auf etwas dickeren Schnitten waren die Fetttropfen im Innern der Lacunen noch vorhanden und benahmen jeden Zweifel hinsichtlich der Auffassung dieser Gewebslücken. Das Knochenmark zeigte die gewöhnlichen Befunde starker Hyperplasie: unter den runden Knochenmarkzellen überwogen die kleinen und mittleren Zellformen, meist mit einem, selten mit 2 scharf umschriebenen, centralen Kernen. Daneben fanden sich unregelmässig eckige Zellen, Zellen mit Einschlüssen von Pigment und rothen Blutkörperchen, auch viel frei liegendes Blutpigment. Nur ausnahmsweise und nach langem Suchen zeigte sich gelegentlich eine grössere, stark granulirte runde oder ovale Zelle mit einem grossen oder 2 bis 3 und mehr kleinern Kernen (Riesenzelle).

Am Rande gegen den eigentlichen Tumor fehlte jede Abgrenzung: Das zwischen den Fettzellen liegende Gewebe wurde immer breiter und

zellreicher, Riesenzellen traten auf, die Lacunen (s. oben!) rückten immer weiter aus einander, wurden kleiner und gingen schliesslich unter in einer gleichmässigen Wucherung von Rundzellen mit dazwischen eingestreuten zahlreichen Riesenzellen. Vereinzelte runde Lücken im Tumorgewebe, denen man in der Nähe der Randzone hier und da begegnete und welche bei oberflächlicher Betrachtung einen alveolären Bau der Geschwulst vortäuschten, waren in Folge der Bekanntschaft mit diesen Bildern, häufig auch auf Grund des directen Nachweises von Fettresten in ihrem Innern als Reste von Fettzellen des Knochenmarkes anzusprechen.

Während die runden Tumorzellen an Grösse, Gestalt und Färbungs-Vermögen sich nicht von mittelgrossen Markzellen unterschieden, waren die Riesenzellen bedeutend grösser als die spärlichen Myeloplaxen, welche vereinzelt in Schnitten durch das dem Tumor benachbarte Knochenmark-Gewebe aufgefunden wurden. Beim Studium der Kernverhältnisse dieser Riesenzellen leistete uns die von M. Heidenhain[1]) angegebene Eisen-Hämatoxylin-Färbung sehr gute Dienste. Der meist in der Einzahl vorhandene, sehr grosse Kern war tief schwarz gefärbt und zeigte verschiedene Formen. Am häufigsten hatte er kuglige oder mehrfach gelappte Gestalt; aber auch halbmondförmige, walzen- und birnförmige, sogar eckige und unregelmässig zackige Kerne waren nicht selten. Die Kerne sassen bald central, wobei das aufgehellte, völlig durchscheinende Zellplasma einen schmalen Saum um sie herum bildete, bald an einem Pol der Zelle, einen grösseren oder kleineren Theil des fein granulirten Zellleibes freilassend. Auf Kerntheilungs-Processe bezügliche Bilder fehlten. Diese mehrkernigen Riesenzellen näherten sich in Grösse und Ansehen den gewöhnlichen kugligen Tumorzellen und dürften vielleicht aus solchen durch Kerntheilung entstanden sein.

Die Intercellular-Substanz der Neubildung ist äusserst zart, bei der gewöhnlichen Hämatoxylin-Färbung kaum sichtbar. Sehr schöne Bilder der Stützsubstanz liefert an einigen Stellen die van Gieson'sche Färbung: zwischen den hellgelben Tumorzellen mit dunkelbraunen Kernen verlaufen feine, tief roth gefärbte Fasern, welche unter einander anastomosirend ein zartes Netzwerk bilden, in dessen Maschen die Tumorzellen liegen. Wo die Zellen sehr dicht gelagert sind, erscheinen die einzelnen stellenweise wie von einem dünnen, rothen Saum umgeben; an einigen Orten gelingt es aber auch mit der Gieson'schen Färbung nicht, die Zwischensubstanz darzustellen. Mit den ebenfalls roth gefärbten, dünnen Wandungen der zahlreichen Gefässe steht die Intercellular-Substanz in loser Verbindung, indem zu der rothen Adventitia gelegentlich feine Bindegewebsfasern sich verzweigen, dieselbe eine Strecke weit begleiten und wieder zwischen den

[1]) M. Heidenhain, „Ueber den Bau und Function der Riesenzellen (Megakaryocyten) im Knochenmark." Sitzungsbericht der phys. med. Gesellschaft in Würzburg 1894.

anliegenden Tumorzellen sich vertheilen. Die Zellen der Stützsubstanz darzustellen gelingt auch an ausgepinselten Schnitten nur sehr unvollkommen, zum Theil wegen des Festhaftens der Rundzellen. Gelegentlich sieht man zarte, fein granulirte, unregelmässig eckige oder längliche Zellen mit undeutlichen Kernen, deren vielfach ausgezogener Zellleib die anliegenden Maschen bilden hilft. Zellen und Maschen der Stützsubstanz sind vielfach mit stark lichtbrechenden Körnchen besetzt. Auf Zusatz von 5 procentiger Essigsäure quillt das Gewebe und tritt nach Auswaschen der Säure wieder deutlich hervor.

Zahlreiche Gefässe durchziehen die Neubildung. Ihren Ursprung nehmen sie am Rande des Tumors aus dem angrenzenden lymphoiden Knochenmark und verzweigen sich von der Peripherie regellos durch das



Fig. 2 (Vergr. 1 : 435).
Fall IV (1897). Schnitt aus der Gefäss-reichen Randpartie eines Geschwulstknotens aus der Humerus-Diaphyse.

ganze Gewebe. Die meisten Gefässe sind Capillaren, zum Theil mit ziemlich weiten Lumina; immer mit deutlicher Endothel-Auskleidung. An einzelnen Stellen am Rande der Neubildung häufen sich diese Capillaren zu eigentlichen Gefäss-Convoluten, zwischen denen das Tumorgewebe in den Hintergrund tritt (Fig. 2). Eine nähere Beziehung zwischen Gefässwandung

und Tumorzellen besteht nirgends. Die rundlichen, lose gefügten Tumorzellen ziehen zu Strängen geordnet neben den Capillaren her, wodurch auf Längsschnitten eine Strang-artige, auf Querschnitten eine lockere, maschige Anordnung des Tumorgewebes resultirt (Fig. 3). Doch möchte für diese verschiedene Anordnung des Gewebes (Maschen und Stränge) nicht der Verlauf der Capillaren allein verantwortlich zu machen sein, vielmehr dürfte der Grund in dem histologischen Bau der Geschwulst, in der Wachsthums-Richtung der Geschwulstzellen selbst zu suchen sein. Eine eigentliche Streifung, wie in unseren früheren Fällen, wo die Tumorzellen eine hinter der anderen aufgeschlossen stellenweise lange Reihen bildeten und in einer bestimmten Richtung weiter wucherten, findet sich nicht. Einer Andeutung von Streifung begegnen wir weiter unten bei Beschreibung der Verhältnisse in den Epiphysen der

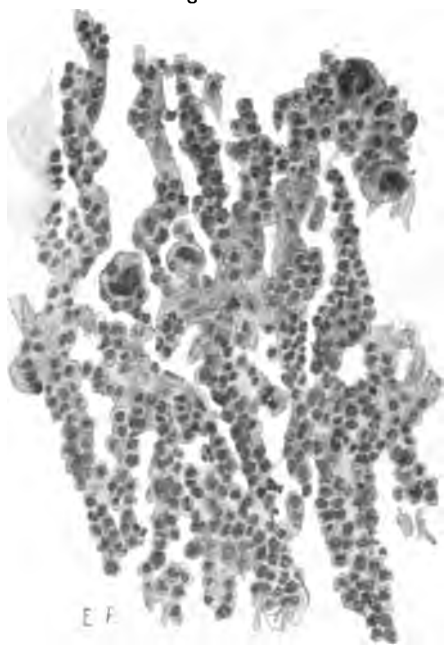

Fig. 3 (Vergr. 1 : 435).
Fall IV (1897). Schnitt aus dem lockeren Centrum eines Geschwulstknotens.

langen Röhrenknochen und in der Spongiosa der Wirbelkörper, wo sich im Anschluss an resorbirte Knochenbälkchen auf kurze Strecken reihige Anordnung der Tumorzellen zeigt. Noch weniger kann von alveolärer Anordnung des Tumorgewebes die Rede sein; wo sich Andeutungen einer solchen zu finden scheinen (Randzone), sind dieselben unschwer auf Reste von Fettzellen zurückzuführen.

Die Geschwülste des Schädeldachs, des Brustbeins, des rechten Femur weisen sämmtlich den gleichen histologischen Bau auf, wie der beschriebene Bohnen-grosse Knoten im oberen Theil der Humerus-Diaphyse, so dass wir auf eine Wiedergabe der Befunde im Einzelnen verzichten.

Um über die Beziehungen des Tumorgewebes zur umgebenden Knochensubstanz Aufschluss zu erhalten, wurden Theile der Wirbelkörper und der unteren Femur-Hälfte, sowie ein Stück Schädeldach entkalkt durch Einlegen in wässrige Formol-Salpetersäure-Lösung nach der Formel: Formol 1,0, Salpetersäure 1,0, Wasser 8,0.

Die Entkalkung ging bei den Wirbeln, welche schon vorher durch die zahlreichen Tumor-Einlagerungen einen grossen Theil ihrer normalen Spongiosa-Bälkchen eingebüsst hatten, sehr rasch, bei der sehr harten unteren Femur-Hälfte sehr langsam vor sich. Was zunächst diese letztere betrifft, so wurde schon im Sections-Protocoll erwähnt, dass die gesammte untere Epiphyse bis in das untere Drittheil der Diaphyse von regelmässigen Spongiosa-Bälkchen durchsetzt war, während der Rest der Markhöhle, speciell die obere Epiphyse desselben Femur, sowie die Markhöhlen der übrigen conservirten Knochen (speciell rechter Humerus) stark rareficirte bis fehlende Spongiosa-Bälkchen aufwiesen. Es wurde auch dreier Erbsen-grosser, Tumor-artiger Einlagerungen in der sonst harten unteren Femur-Epiphyse erwähnt, wo jede Knochensubstanz fehlte. Beim Zerschneiden der entkalkten unteren Femur-Epiphyse fanden sich noch mehrere solche Einlagerungen von Stecknadelkopf- bis Linsengrösse mitten im derben Knochen gelegen, durch bräunliche Färbung und weiche Consistenz sogleich in die Augen springend. Mikroskopische Schnitte durch die angrenzenden intacten Partien der Femur-Epiphyse zeigen dicht gelagerte, schön ausgebildete, unter einander anastomosirende Spongiosa-Bälkchen, in deren schon makroskopisch erkennbaren Markräumen sich reines Fettmark ohne Spur von Markzellen befindet: die grossen, stark lichtbrechenden Fettzellen liegen hier dicht gedrängt und begrenzen überall die scharf contourirten, glattrandigen Knochenbälkchen, — ein durchaus normales Verhalten. Anders bei Schnitten durch Stellen mit den makroskopisch oft kaum sichtbaren, Tumor-artigen Einlagerungen. In der Nachbarschaft solcher Heerde treten zwischen den Fettzellen Haufen von kleinen Rundzellen auf mit meist einem, scharf färbbarem Kern. Gegen den Rand der Einlagerung vermindert sich die Zahl der Fettzellen immer mehr, die alveolär um dieselben gelagerten Rundzellen confluiren zu grösseren und kleineren Zellhaufen, zwischen denen Blutpigment-Schollen liegen und hie und da noch rundliche Lücken, welche den Ort einer früheren Fettzelle andeuten. Aus der Verschmelzung der Zellhaufen bildet sich schliesslich der makroskopisch scharf umschriebene Heerd: eine diffuse kleinzellige Wucherung, die sich ungeordnet nach allen Seiten ausbreitet.

Die Spongiosa-Bälkchen endigen wie abgeschnitten am Rande der Heerde; im Innern fehlt meist jede Spur von Knochen-

resten. Doch finden sich auch, besonders im Innern etwas grösserer Tumoren, deutliche Spuren von Knochengewebe: da und dort zerstreut, zwischen Lagen eines derbfaserigen Bindegewebes, liegen unregelmässig geformte, feingestreifte Einlagerungen, deren homogene Färbung durch stark lichtbrechende, zackige Zellen (Knochenkörperchen) unterbrochen wird. Es sind an Sequester erinnernde mikroskopische Knochensplitter, deren scharfe Ränder vielfach rundliche Ausbuchtungen (Howship'sche Lacunen) zeigen. In diesen Ausbuchtungen sind an einzelnen Stellen vielkernige Zellen (Osteoklasten) zu sehen, zum Theil aber fehlen dieselben und man sieht in diesem Falle die Ränder des Knochenstückchens aufgefranzt und wie aufgelöst in grosse, reihenweise geordnete Spindelzellen, welche in dem oben erwähnten, die Knochenreste umgebenden, derbfaserigen, bindegewebigen Stroma aufgehen. Diesen Bindegewebszügen folgend, theilweise zwischen die einzelnen Faserbündel eingeschoben, verläuft das Tumorgewebe in exquisit streifenförmiger Anordnung. Die lose gefügten Rundzellen ordnen sich in langen Reihen hinter einander und bilden lockere Stränge, die in den verschiedensten Richtungen verlaufen, begleitet von weiten, strotzend gefüllten Capillaren mit deutlicher Endothel-Auskleidung. Am Rande des Tumors, wo immer häufiger auftretende rundliche Lücken im Tumorgewebe die Anwesenheit von früheren Fettzellen und Reste von Markgewebe anzeigen, macht die streifige Anordnung wieder einer diffusen Wucherung Platz, die sich ungeordnet nach allen Seiten ausbreitet.

Auf Schnitten durch die Neubildungen im Innern der Wirbelkörper treten überall dieselben Verhältnisse zu Tage. Die Spongiosa fehlt makroskopisch vollständig im Innern der zahlreichen Erbsen- bis Haselnuss-grossen Tumor-Einlagerungen. Mikroskopisch finden sich dagegen überall die nämlichen spärlichen Knochenreste, wie in den Tumoren der Femur-Epiphyse, mit den Zeichen lacunärer Knochen-Resorption und bindegewebiger Umwandlung der Knochensubstanz. Das Tumorgewebe zeigt den nämlichen Bau, wie in den übrigen untersuchten Neubildungen; auch hier ist die streifige Anordnung besonders deutlich in der Umgebung von in Resorption befindlichen Knochenbälkchen. Die schon am frischen Präparat auffallende und trotz der langen Spiritus-Behandlung noch jetzt makroskopisch deutlich erkennbare dunklere Färbung der Wirbel-Tumoren beruht auf dem grossen Reichthum an Blutpigment und auf den Anhäufungen von Blutkörperchen zwischen den Tumorzellen. Doch kommt es nirgends zur Bildung von zusammenhängenden Blut-Extravasaten, wie in einem unserer 3 frühereren Fälle.

Recapitulirt lauten die für die Auffassung unseres Falles wichtigen Ergebnisse der Untersuchung folgendermaassen:

1. Es handelt sich um eine ausgedehnte Erkrankung des Skeletsystems in Gestalt von scharf umschriebenen, weichen Neubildungen mit Sitz und Ursprung im Knochenmark.

2. Die Geschwulstbildung ist, mit Ausnahme des Schädeldaches, wo an circumscripter Stelle die Dura mater von der Wucherung ergriffen wird, auf die Knochensubstanz beschränkt und zeigt keine Neigung, in die Umgebung weiter zu wuchern. Die befallenen Knochen zeigen äusserlich keine Formveränderung und sind der Sitz ausgedehnter Einschmelzungs-Processe der Knochensubstanz (histologisch vom Charakter der lacunären Resorption). Deutliche Zeichen von Knochenbildung finden wir nirgends.

3. Das Fehlen eines primären Geschwulstheerdes in anderen Organen, sowie das Fehlen von Metastasen und von Lymphdrüsen-Schwellungen führt uns nothwendig zur Annahme einer multipel auftretenden Geschwulst-Bildung.

4. Histologisch handelt es sich um zellreiche Neubildungen vom Bindesubstanz-Typus, in denen zweierlei Zellarten angetroffen werden: kleine Rundzellen und grosse, meist einkernige Riesenzellen, welche an Zahl gegen die Rundzellen bedeutend zurückstehen, aber durch ihre Grösse und Gestalt einen dominirenden Platz in allen mikroskopischen Schnitten einnehmen. — Die zarte, vielfach kaum sichtbare Intercellular-Substanz bildet feinste Maschen, in welchen die Tumorzellen einzeln liegen. Je nach der Schnittrichtung treffen wir lockere, maschige und strangartige Anordnung des Tumorgewebes an. Der Bau der Geschwulst nähert sich dadurch demjenigen des einfachen adenoiden Gewebes, wo sich ebenfalls maschige und strangartige Anordnung neben einander findet. An bestimmten Stellen, nehmlich in der Umgebung von in bindegewebiger Umwandlung begriffenen Knochenresten, ist die Intercellular-Substanz von derber, streifiger Beschaffenheit. Zu den zahlreichen Gefässen, speciell zu den Gefässwandungen (Endothelien, Perithelien) stehen die Tumorzellen in keiner Beziehung. Epitheliale oder alveoläre Anordnung findet sich nirgends.

5. Von der Matrix, dem umgebenden Knochenmark, unterscheiden sich die Neubildungen durch die Constanz der kleinen Rundzellen in Grösse und Gestalt, durch die regelmässig vertheilten, einkernigen Riesenzellen, durch die bei aller Zartheit häufig strangartige, selten streifige Intercellular-Substanz und

durch das Fehlen der übrigen für Knochenmark typischen Bestandtheile (namentlich Fettzellen und Blutkörperchen-haltige Zellen).

Andererseits unterscheidet sich das Knochenmark schon makroskopisch durch seine rothe Farbe und lockere Beschaffenheit deutlich von den central gelegenen Neubildungen; mikroskopisch noch schärfer durch die zahlreichen, stark lichtbrechenden Fettzellen, zwischen welchen Häufchen verschieden gestalteter Rundzellen, Blutkörperchen- und Pigment-haltige Zellen, freie Pigmentschollen und gelegentlich Ansammlungen rother Blutkörperchen liegen.

Trotz dieser Unterschiede können wir uns dem Eindrucke nicht verschliessen, dass der histologische Bau der Geschwülste unseres vorliegenden Falles engere Beziehungen zum Knochenmarke aufweist, als derjenige unserer 3 früheren Fälle, ja vielleicht der meisten bisher publicirten einschlägigen Beobachtungen. Namentlich der Befund der regelmässig vertheilten, einkernigen Riesenzellen scheint uns in dieser Hinsicht bedeutsam.

Wir werden auf diese Verhältnisse weiter unten (S. 129 und 139) zurückkommen.

Fall V. Frau M. L., 54 Jahre alt, Bewohnerin des Basler Versorgungshauses. Section am 12. October 1899.

Sections-Protocoll. Magere weibliche Leiche. Auf dem Kreuzbein ein 10 cm im Durchmesser haltender Decubitus, in dessen Grunde der Knochen frei liegt. Ränder unterminirt; Musculatur schmierig belegt. — In der Glutäal-Musculatur nahe dem Decubitus-Rande ein Walnuss-grosser Abscess mit dickem, grünem Eiter gefüllt. Rippen sehr brüchig, brachen beim Einschneiden der Knorpel. Im Herzbeutel wenige Tropfen Flüssigkeit.

Herz ohne Besonderheiten.

Linke Lunge leicht strangförmig verwachsen. Oberlappen lufthaltig, Unterlappen mit Ausnahme der obersten Partien sehr derb, auf dem Durchschnitt dunkel-rothbraun, höckerig, enthält eine Menge trüber Flüssigkeit.

Rechte Lunge durch viele, leicht trennbare Stränge mit der Pleura verwachsen. Ober- und Mittellappen lufthaltig, knisternd; Unterlappen, von dessen Schnittfläche sich viel schaumig-wässerige Flüssigkeit auspressen lässt, ist dunkler, in den untersten Partien homogen, nicht lufthaltig.

Tonsillen klein, mit grossen Krypten. — Oesophagus, Trachea, Larynx und Schilddrüse ohne Besonderheiten.

Milz misst 10 : 7 : 3 cm, mässig bluthaltig. Trabekel und Follikel deutlich. Farbe braunroth. Magen, Darm, Leber, Uterus, Ovarien, Pankreas ohne Besonderheiten.

Linke Niere: Kapsel leicht abziehbar; Oberfläche leicht granulirt. Rinde und Marksubstanz gut unterscheidbar. Nierenbecken ganz leicht geröthet.

Rechte Niere, wie die linke.

In der Harnblase trüber Urin. Schleimhaut gewulstet und geröthet.

Bei Eröffnung des Rückenmarkcanals quillt aus der angeschnittenen Dura eine ziemlich grosse Menge gelbgrünen Eiters. Die Cauda equina ist vollständig durchsetzt von gelbgrüner, eiteriger Masse; Gefässe stark gefüllt, die einzelnen Nervenfäden aber noch gut zu unterscheiden. Pia undurchsichtig, trüb, verdickt, zum Theil aber noch zart, mit stark gefüllten Gefässen; weiter nach oben Rückenmarkshäute und ihre Räume ohne Besonderheiten. — In der Mitte des Dorsalmarkes ist das Rückenmark erweicht und auf der Schnittfläche prominirend; das Rückenmark-Gewebe auf dem Durchschnitt ein wenig geröthet.

Schädeldach sehr hart, nicht osteoporotisch; überall, wenn auch sehr dicke Diploë vorhanden.

Gehirn ohne Besonderheiten.

Beim Aufmeisseln der Wirbelsäule finden sich fast sämmtliche Wirbelkörper von Tumoren durchsetzt, welche von weicher Consistenz, grauer, glasiger Farbe und zum Theil gut abgegrenzt sind.

Im 4. Lendenwirbel ist ein Nuss-grosser, leicht aus seiner Höhle herauszuhebender Tumor, der fast ganz in der Spongiosa und zwar am rechten Rande des Wirbelkörpers liegt. Median ist derselbe ziemlich stark erweicht und von blutig-rother Farbe; ein kleinerer, nicht sehr scharf abgegrenzter Tumor findet sich ebenfalls im 4. Lendenwirbel.

Im 3. Lendenwirbel ein Kirsch-grosser Tumor, der Basis median aufsitzend und über die halbe Höhe des Wirbelkörpers reichend; in demselben sind noch vereinzelte feine Spongiosabälkchen sichtbar. Im gleichen Wirbelkörper noch ein kleinerer Tumor am Rande.

Eine Menge grösserer und kleinerer Tumoren, theils scharf begrenzt, theils undeutlich von der Umgebung abzuscheiden, findet sich in den Brust- und in den unteren Halswirbeln.

Im 12. Brustwirbel eine Kirsch-grosse, mit Himbeergelée-artiger Masse ausgefüllte Höhle.

Die Rippen sind an vielen Stellen spindelig aufgetrieben. Auf Durchschnitten durch solche Stellen findet man die Corticalis verdünnt, die Spongiosa durchsetzt von Tumoren derselben Beschaffenheit, wie in den Wirbeln.

Ein Durchschnitt durch das Sternum zeigt mehrere bohnengrosse geschwulstartige Einlagerungen von gleicher Beschaffenheit.

In der Diaphyse des rechten Humerus, dessen Corticalis intact ist und dessen Markraum im Wesentlichen mit lymphoidem Mark angefüllt ist, finden sich Stecknadelkopf- bis Linsen-grosse graue Knötchen, die sich derber anfühlen, wie das umgebende Mark und von demselben scharf abgrenzbar sind. —

Femur: Untere Epiphyse und untere Hälfte der Diaphyse mit Fettmark, obere Hälfte mit lymphoidem Mark angefüllt. — Im Markraum der Diaphyse, 5 cm unterhalb des Collum, ein Kirschkern-grosser Tumor, der die Corticalis usurirt hat und von derselben Beschaffenheit ist, wie die erwähnten Tumoren. Weitere kleine Tumoren sind durch die Diaphyse, den Trochanter major und den Femurkopf zerstreut (Fig. 4). —

Os ilium: In der linken Beckenschaufel, 6 cm von der Linea innominata entfernt, sitzt eine Pflaumengrosse Auftreibung des Knochens, hervorgerufen durch einen Tumor, welcher die Corticalis usurirt hat und nach aussen durchgebrochen ist. Der Tumor ist von derselben Beschaffenheit, wie die oben erwähnten. Auch die rechte Beckenschaufel ist von vielen solchen, doch kleineren Tumoren durchsetzt. —

Es handelt sich in unserem Falle V um eine Durchsetzung des grössten Theiles des Knochensystems durch umschriebene Tumoren. Ein Primärheerd, ebenso Metastasen in inneren Organen fehlen. Die Vertheilung der Neubildungen auf die einzelnen Knochen ist im Allgemeinen dieselbe, wie bei den früheren Fällen: auch hier sind die Wirbelkörper, die langen Röhrenknochen, die Rippen und das Sternum am meisten befallen, dagegen ist das Freibleiben des Schädeldaches bemerkenswerth. Die Tumoren

Fig. 4 ($\frac{2}{3}$ der natürl. Grösse).
Längsschnitt durch den linken Oberschenkelknochen.

liegen in der Spongiosa eingebettet, zum Theil als Stecknadelkopf- bis Erbsen-grosse, weissliche, weiche Knötchen, in deren Innerem jede Knochensubstanz fehlt, zum Theil als grössere, bis Frankstück-grosse Infiltrate, die von vereinzelten noch erhaltenen, feinen Knochen-Lamellen durchzogen werden. Die angrenzende Spongiosa zeigt keine Besonderheiten. An mehreren Stellen (Rippen, Os ilium) haben die Tumoren die Compacta durchbrochen und sind in die Umgebung weiter gewuchert, jedes Mal unter Ausbildung eines periostealen, neugebildeten Knochenmantels. Speciell an den Rippen verrathen sich solche Stellen durch das Eintreten von Spontanfracturen. Bei den im Sections-Protocoll erwähnten Stellen mit spindliger Auftreibung handelt es sich ausnahmslos um unvollständig geheilte Fracturen mit Callus-Bildung.

Ueber einer solchen Stelle (2. Rippe rechts) zeigt die Pleura costalis mehrere Erbsen-grosse, derbe Vorwölbungen; auf dem Längsschnitt findet sich die Spongiosa der Rippe auf 3 cm Länge vollständig ersetzt durch eine weissliche Geschwulstmasse, welche die Compacta zu feinen Lamellen verdünnt und an circumscripter Stelle die pleurale Lamelle durchbrochen und das Periost in Form eines derben, die Geschwulst überziehenden Bindegewebsstreifens abgehoben hat. — An dieser Stelle ist die in eine Geschwulstmasse umgewandelte Rippe völlig elastisch und leicht schneidbar. Dicht daneben ist die Rippen-Compacta nicht bloss erhalten, sondern verdickt, die Enden über einander geschoben und mit zahllosen, senkrecht gestellten und bis unter die Pleura reichenden Knochenbälkchen (Osteophyten) besetzt, welche der Geschwulstmasse als Gerüste dienen und die derben Vorwölbungen der Pleura bedingen (Callusmasse nach einer Spontanfractur der Rippe). —

Während an den Rippen die Knochen-Neubildungs-Processe grossentheils regenerativer Natur sind (Callus-Bildung), und nicht mit dem Wachsthum der Geschwulst in directe Beziehung gebracht werden dürfen, treffen wir bei dem im Sections-Protocoll erwähnten Pflaumen-grossen Tumor des linken Darmbeins einen eigentlichen neugebildeten Knochenmantel, der sich als beulenförmige Auftreibung der äusseren Darmbeinwand, dicht neben der Articulatio sacro-iliaca sinistra, darstellt. Derselbe ist von derber Consistenz und giebt das Gefühl des Pergamentknitterns. Periost und umgebende Muskellagen sind mit der Oberfläche der Vorwölbung untrennbar verwachsen; die Knochenschaale selbst weist auf ihrer Höhe eine unregelmässig begrenzte, etwa 4 mm im Durchmesser haltende, völlig weiche Stelle (Usur) auf, an der sich das elastische Tumorgewebe direct in die anliegenden Weichtheile (Glutäal-Musculatur) fortsetzt.

Auf einem Sagittalschnitt durch das hier völlig erweichte Os ilium zeigt sich eine 4 cm im Durchmesser haltende, derbe, grauweissliche Geschwulstmasse, welche die Knochensubstanz bis auf eine papierdünne, federnde Lamelle, die den Boden der Fossa iliaca bildet, aufgezehrt hat. Auf Sagittalschnitten durch die seitlich gelegenen, schmäleren und vermuth-

lich jüngeren Theile der Geschwulst zeigt sich folgendes Verhalten: Die Spongiosa ist durch Tumormasse ersetzt; die normale Compacta ist nur noch an der inneren Begrenzung der Geschwulst in Gestalt der oben erwähnten dünnen Lamelle sichtbar; an der äusseren Seite fehlt sie gänzlich, und statt ihrer bildet ein weisser Bindegewebsstreif (das verdickte Periost) mit senkrecht darauf gestellten, bis 5 mm langen, feinen, neugebildeten Knochenstäbchen (Osteophyten), welche radiär gegen das Centrum der Neubildung convergiren, den äusseren Abschluss der Geschwulst. Aus dieser Osteophyten-Schicht besteht die unregelmässig höckerige Knochenschaale, welche den Darmbein-Tumor nach aussen begrenzt.

Fig. 5 (Vergr. 1:435).
Fall V. Schnitt aus der Randzone des Beckentumors.

Sonst ist die Neigung des Geschwulst-Gewebes zu Knochen-Neubildung eine geringe und auf die erwähnten Stellen mit periostealer Verknöcherung beschränkte. — Im Allgemeinen geht Knochenschwund mit dem Wachsthum der Geschwülste einher. Die Neubildungen liegen in Aushöhlungen der Knochensubstanz; die Spongiosa-Bälkchen sind rareficirt, die Compacta verdünnt. — Auch die rasch erfolgende Wiedereinschmelzung der periostealen Knochenschale über dem grössten Durchmesser des Darmbein-Tumors (s. oben) muss als Zeichen fortschreitenden Knochenschwundes aufgefasst werden.

Behufs genauer histologischer Untersuchung werden Theile der Darmbeingeschwulst, der Rippen, des Femur, des Humerus, sowie die eine Hälfte des Sternum und drei Lendenwirbel in Formol-Salpetersäure (1:10) entkalkt und theils mittelst Gefriermikrotom-Schnitten, theils auf dem Wege der Celloidin-Einbettung weiter untersucht. —

Auf Schnitten durch die derbe Tumor-Masse des Os ilium zeigt sich eine zellreiche Wucherung: die ziemlich grossen, scharf contourirten Tumorzellen liegen vereinzelt inmitten einer derben, bindegewebigen Zwischensubstanz (Fig. 5). Nirgends findet sich epitheliale Anordnung. Aus Messungen einer grösseren Anzahl von Tumorzellen ergiebt sich, dass ihre Grösse zwischen 10 μ und 22 μ schwankt; am häufigsten begegnet man den Zahlen 15 μ und 18 μ. Die Zellen sind also etwas grösser, als in unseren 4 früheren Fällen. Die meisten Zellen sind rund, viele eiförmig oder unregelmässig abgeplattet; alle mit einem gut färbbaren, dem einen Zellpol genäherten, runden oder ovalen Kern, der sich scharf von dem hellen, schwach granulirten Zellleib abhebt. Daneben finden sich viele spindelförmige, der Stützsubstanz angehörige, sowie kleinere Zellelemente, die nur aus einem Kern mit peripherischem, schmalem Plasma-Saum bestehen, hie und da auch eine grössere Zelle mit 1, 2 oder 3 Kernen, bis zu eigentlichen Riesenzellen.

Das Gewebe zeigt bald lockere, maschige Anordnung, bald ausgesprochene Streifung in den verschiedensten Richtungen. Diese verschiedene Gewebsbeschaffenheit scheint mit der wechselnden Ausbildung der Intercellular-Substanz zusammen zu hängen. — Wie man sich durch Auspinseln gehärteter Schnitte überzeugen kann, hängen die Geschwulstzellen sehr enge mit der Stützsubstanz zusammen und lassen sich nur zum kleinsten Theil isoliren. Bei Färbung nach van Gieson tritt die Stützsubstanz sehr schön zu Tage. Sie bildet an einigen Stellen streifige, zusammenhängende Bindegewebszüge mit schön ausgebildeten Spindelzellen, denen die Tumorzellen in reihenförmiger Anordnung folgen; im Allgemeinen aber stellt sie ein weitverzweigtes, derbes Gerüst (Reticulum) dar, in dessen Maschen die Tumorzellen bald einzeln, bald in kleinen Gruppen zu zwei, drei und mehr zusammenliegen. Die Trabekel des Gerüstes bestehen aus Bindegewebszellen mit zahlreichen Ausläufern und wohl ausgebildeten fibrillären Bindegewebs-

fasern, die sich zwischen den einzelnen Tumorzellen verzweigen und für jede einzelne Zelle eine zarte Masche bilden. Die Weigert'sche Färbung zum Nachweise von elastischen Fasern in dem derben Reticulum fällt negativ aus. An denjenigen Stellen, wo die Streifung am stärksten ausgesprochen ist und sich derbe Bindegewebszüge in allen Richtungen schneiden, finden sich regelmässig kleinste Knochen-Inseln in das Gewebe eingestreut mit zackigen, ausgebuchteten Rändern, in denen rundliche Zellen liegen (Howship'sche Lacunen). Von diesen in Resorption befindlichen Knochenresten ausgehend, und durch ihren Verlauf die Lage der früheren Spongiosa-Bälkchen andeutend, verzweigen sich die Bindegewebsbündel nach allen Seiten und erwecken stellenweise den Eindruck einer starren, fibrösen Geschwulst, während dicht daneben in demselben mikroskopischen Bilde weite, lockere Maschen, in denen die Zellen einzeln liegen, den ursprünglichen Bau der Geschwulst andeuten.

Das Gewebe ist durchzogen von einem ziemlich reichlichen Gefässnetz, welches zum grössten Theil aus weiten Capillaren mit schön ausgebildeten, zarten Wandungen besteht, die in keiner näheren Beziehung zu den Geschwulstzellen stehen. —

Nach dem Tumor des Os ilium kommt ein Stecknadelkopf-grosses, grauweisses, weiches Knötchen aus der rechten Femur-Epiphyse zur genauen histologischen Untersuchung. Am Rande rings zeigen regelmässig angeordnete, kreisrunde, scharf begrenzte Lücken im Gewebe, zum Theil noch mit Resten einer stark lichtbrechenden Substanz angefüllt (Fettzellen) und umgeben von dicht gelagerten, kleinen Rundzellen, die zum Theil Einschlüsse rother Blutkörperchen enthalten, das Vorhandensein von wenig verändertem Mark an. Zwischen diese Markreste schiebt sich bereits an einigen Stellen Tumorgewebe ein in Gestalt einer regellosen, grosszelligen Wucherung. Die grossen Tumorzellen, bald rund, bald eckig oder vielfach abgeplattet, liegen in einer stark ausgebildeten, mit Hämatoxylin nicht färbbaren, daher grauweissen, homogen wie gequollen erscheinenden Zwischensubstanz, welche dem Gewebe ein starres Ansehen verleiht. Von einer Faserung oder Structur dieser Substanz ist nichts zu sehen. Bei Färbung nach van Gieson erhalten wir ein sehr charakteristisches Bild (Tafel III, Fig. 7).

Der ganze Tumor ist durchzogen von einem Gerüst schwach gefärbter, homogen glänzender Stützsubstanz-Trabekel, auf und in deren Maschen die braun gefärbten Tumorzellen einzeln oder in kleinen Trüppchen von 2—5 beisammen liegen. Vielfach sind die Zellen herausgefallen unter Hinterlassung von rundlichen oder unregelmässig eckigen, klaffenden Lücken im Gewebe. Von den Trabekeln zweigen feine Seitenausläufer ab zur Umgebung jeder einzelnen, in den Maschen gelegenen Tumorzelle. An einigen Stellen beherrscht die Stützsubstanz vollständig das Bild, und nur vereinzelte Geschwulstzellen sind zwischen den breiten, farblosen Trabekeln sichtbar. Von einer Streifung des Gewebes, wie in dem grossen Tumor des Os ilium,

ist nichts zu bemerken, ebenso wenig von Resten resorbirten Knochengewebes. Dagegen finden sich im Centrum der Neubildung an umschriebener Stelle eine kleine Ansammlung rother Blutkörperchen und vereinzelte Schollen von Blutpigment, neben den Tumorzellen frei in den Maschen der Stützsubstanz gelegen (interstitielle Hämorrhagie).

Behufs Feststellung des ursprünglichen Geschwulst-Typus untersuchten wir eine grosse Zahl von Geschwülstchen aus den Wirbelkörpern und aus der Femur-Diaphyse. Als Beispiel für alle möge die Beschreibung eines Erbsen-grossen weichen Knötchens aus dem 7. Brustwirbel dienen. Schon makroskopisch zeigt es sich weniger starr, als das oben untersuchte aus der rechten Femur-Epiphyse, und von mehr lockerer Beschaffenheit. Die regellos angeordneten Tumorzellen entsprechen in Grösse und sonstiger Beschaffenheit den Zellen der eben beschriebenen Tumoren. Wir finden dieselbe Polymorphie, und vielleicht sind die grossen Zellformen mit 2 bis 3 Kernen etwas häufiger, als in dem Knötchen aus der Femur-Epiphyse und in der grossen Geschwulst des Os ilium zu treffen. — Statt der starren, Trabekel-förmigen, wie gequollen aussehenden, finden wir eine feinfaserige, lockere Maschen bildende Stützsubstanz (Tafel IV, Fig. 8), wie wir sie ähnlich, nur derber, an manchen Stellen des Darmbein-Tumors gefunden hatten. In sorgfältig ausgepinselten Schnitten sieht man zarte Bindegewebsfasern, bald einzeln, bald zu zarten Bündeln vereinigt, zwischen den gruppenweise im Gewebe liegen gebliebenen Tumorzellen verlaufen, vielfach unter einander verschmelzen und dadurch ein feinmaschiges Reticulum bilden. — Als regelmässige Begleiter dieser Bindegewebszüge treffen wir schön ausgebildete, längliche Bindegewebszellen mit platten, scharf gefärbten Kernen und mit lang gestreckten, vielfach verzweigten Ausläufern, welche den Hauptbestandtheil des Stroma bilden. An einzelnen Stellen findet man statt dieser länglichen Reticulum-Zellen auch sternförmige, unregelmässig gezackte Zellen mit eben solchen Ausläufern. Diese Verhältnisse wiederholen sich in sämmtlichen untersuchten Geschwülstchen. Dagegen zeigt ein Erbsen-grosses Knötchen aus der Femur-Epiphyse zwar grösstentheils denselben Bau, dieselbe faserige, feinmaschige Stützsubstanz, nur an einer circumscripten Stelle erscheint die Zwischensubstanz farblos, wie geronnen. Auf Kosten der Tumorzellen vermehrt, bildet sie breite, homogene Balken, auf und zwischen denen die Zellen liegen. Es sind dieselben Zeichen einer auf die Intercellular-Substanz beschränkten, regressiven Gewebs-Metamorphose, denen wir schon bei dem oben genau beschriebenen Stecknadelkopf-grossen Tumor aus derselben Femur-Epiphyse begegnet sind.

Von den im Sections-Protocoll erwähnten, bohnengrossen Tumor-Einlagerungen im Sternum fällt die grösste schon makroskopisch durch zum Theil eigenthümlich glasige Färbung und homogene Beschaffenheit auf. Sie lässt sich leicht als derber, zusammenhängender, 2½ cm langer

und Tumorzellen besteht nirgends. Die rundlichen, lose gefügten Tumorzellen ziehen zu Strängen geordnet neben den Capillaren her, wodurch auf Längsschnitten eine Strang-artige, auf Querschnitten eine lockere, maschige Anordnung des Tumorgewebes resultirt (Fig. 3). Doch möchte für diese verschiedene Anordnung des Gewebes (Maschen und Stränge) nicht der Verlauf der Capillaren allein verantwortlich zu machen sein, vielmehr dürfte der Grund in dem histologischen Bau der Geschwulst, in der Wachsthums-Richtung der Geschwulstzellen selbst zu suchen sein. Eine eigentliche Streifung, wie in unseren früheren Fällen, wo die Tumorzellen eine hinter der anderen aufgeschlossen stellenweise lange Reihen bildeten und in einer bestimmten Richtung weiter wucherten, findet sich nicht. Einer Andeutung von Streifung begegnen wir weiter unten bei Beschreibung der Verhältnisse in den Epiphysen der

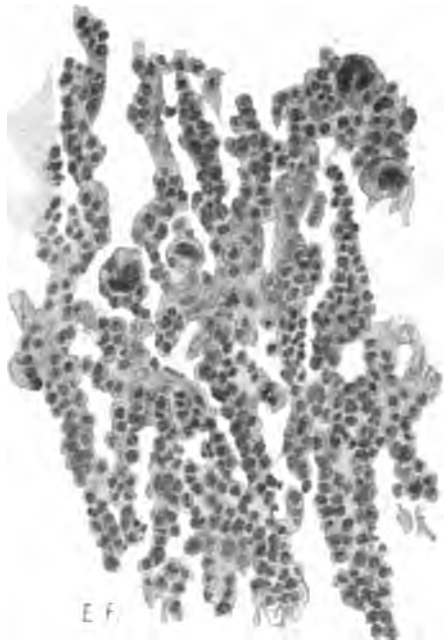

Fig. 3 (Vergr. 1 : 435).
Fall IV (1897). Schnitt aus dem lockeren Centrum eines Geschwulstknotens.

langen Röhrenknochen und in der Spongiosa der Wirbelkörper, wo sich im Anschluss an resorbirte Knochenbälkchen auf kurze Strecken reihige Anordnung der Tumorzellen zeigt. Noch weniger kann von alveolärer Anordnung des Tumorgewebes die Rede sein; wo sich Andeutungen einer solchen zu finden scheinen (Randzone), sind dieselben unschwer auf Reste von Fettzellen zurückzuführen.

Die Geschwülste des Schädeldachs, des Brustbeins, des rechten Femur weisen sämmtlich den gleichen histologischen Bau auf, wie der beschriebene Bohnen-grosse Knoten im oberen Theil der Humerus-Diaphyse, so dass wir auf eine Wiedergabe der Befunde im Einzelnen verzichten.

Um über die Beziehungen des Tumorgewebes zur umgebenden Knochensubstanz Aufschluss zu erhalten, wurden Theile der Wirbelkörper und der unteren Femur-Hälfte, sowie ein Stück Schädeldach entkalkt durch Einlegen in wässrige Formol-Salpetersäure-Lösung nach der Formel: Formol 1,0, Salpetersäure 1,0, Wasser 8,0.

Die Entkalkung ging bei den Wirbeln, welche schon vorher durch die zahlreichen Tumor-Einlagerungen einen grossen Theil ihrer normalen Spongiosa-Bälkchen eingebüsst hatten, sehr rasch, bei der sehr harten unteren Femur-Hälfte sehr langsam vor sich. Was zunächst diese letztere betrifft, so wurde schon im Sections-Protocoll erwähnt, dass die gesammte untere Epiphyse bis in das untere Drittheil der Diaphyse von regelmässigen Spongiosa-Bälkchen durchsetzt war, während der Rest der Markhöhle, speciell die obere Epiphyse desselben Femur, sowie die Markhöhlen der übrigen conservirten Knochen (speciell rechter Humerus) stark rareficirte bis fehlende Spongiosa-Bälkchen aufwiesen. Es wurde auch dreier Erbsen-grosser, Tumor-artiger Einlagerungen in der sonst harten unteren Femur-Epiphyse erwähnt, wo jede Knochensubstanz fehlte. Beim Zerschneiden der entkalkten unteren Femur-Epiphyse fanden sich noch mehrere solche Einlagerungen von Stecknadelkopf- bis Linsengrösse mitten im derben Knochen gelegen, durch bräunliche Färbung und weiche Consistenz sogleich in die Augen springend. Mikroskopische Schnitte durch die angrenzenden intacten Partien der Femur-Epiphyse zeigen dicht gelagerte, schön ausgebildete, unter einander anastomosirende Spongiosa-Bälkchen, in deren schon makroskopisch erkennbaren Markräumen sich reines Fettmark ohne Spur von Markzellen befindet: die grossen, stark lichtbrechenden Fettzellen liegen hier dicht gedrängt und begrenzen überall die scharf contourirten, glattrandigen Knochenbälkchen, — ein durchaus normales Verhalten. Anders bei Schnitten durch Stellen mit den makroskopisch oft kaum sichtbaren, Tumorartigen Einlagerungen. In der Nachbarschaft solcher Heerde treten zwischen den Fettzellen Haufen von kleinen Rundzellen auf mit meist einem, scharf färbbarem Kern. Gegen den Rand der Einlagerung vermindert sich die Zahl der Fettzellen immer mehr, die alveolär um dieselben gelagerten Rundzellen confluiren zu grösseren und kleineren Zellhaufen, zwischen denen Blutpigment-Schollen liegen und hie und da noch rundliche Lücken, welche den Ort einer früheren Fettzelle andeuten. Aus der Verschmelzung der Zellhaufen bildet sich schliesslich der makroskopisch scharf umschriebene Heerd: eine diffuse kleinzellige Wucherung, die sich ungeordnet nach allen Seiten ausbreitet.

Die Spongiosa-Bälkchen endigen wie abgeschnitten am Rande der Heerde; im Innern fehlt meist jede Spur von Knochen-

und Tumorzellen besteht nirgends. Die rundlichen, lose gefügten Tumorzellen ziehen zu Strängen geordnet neben den Capillaren her, wodurch auf Längsschnitten eine Strang-artige, auf Querschnitten eine lockere, maschige Anordnung des Tumorgewebes resultirt (Fig. 3). Doch möchte für diese verschiedene Anordnung des Gewebes (Maschen und Stränge) nicht der Verlauf der Capillaren allein verantwortlich zu machen sein, vielmehr dürfte der Grund in dem histologischen Bau der Geschwulst, in der Wachsthums-Richtung der Geschwulstzellen selbst zu suchen sein. Eine eigentliche Streifung, wie in unseren früheren Fällen, wo die Tumorzellen eine hinter der anderen aufgeschlossen stellenweise lange Reihen bildeten und in einer bestimmten Richtung weiter wucherten, findet sich nicht. Einer Andeutung von Streifung begegnen wir weiter unten bei Beschreibung der Verhältnisse in den Epiphysen der

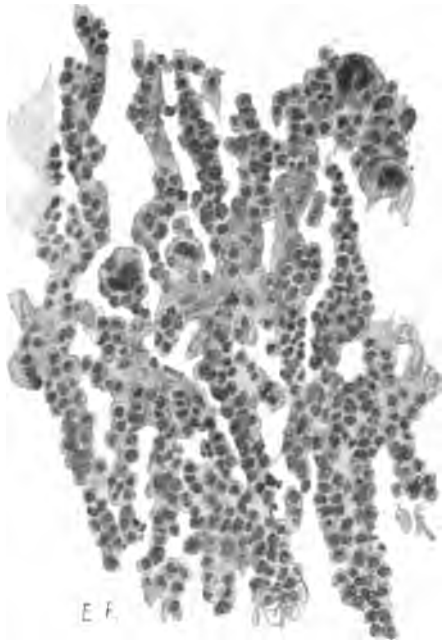

Fig. 3 (Vergr. 1 : 435).
Fall IV (1897). Schnitt aus dem lockeren Centrum eines Geschwulstknotens.

langen Röhrenknochen und in der Spongiosa der Wirbelkörper, wo sich im Anschluss an resorbirte Knochenbälkchen auf kurze Strecken reihige Anordnung der Tumorzellen zeigt. Noch weniger kann von alveolärer Anordnung des Tumorgewebes die Rede sein; wo sich Andeutungen einer solchen zu finden scheinen (Randzone), sind dieselben unschwer auf Reste von Fettzellen zurückzuführen.

Die Geschwülste des Schädeldachs, des Brustbeins, des rechten Femur weisen sämmtlich den gleichen histologischen Bau auf, wie der beschriebene Bohnen-grosse Knoten im oberen Theil der Humerus-Diaphyse, so dass wir auf eine Wiedergabe der Befunde im Einzelnen verzichten.

Um über die Beziehungen des Tumorgewebes zur umgebenden Knochensubstanz Aufschluss zu erhalten, wurden Theile der Wirbelkörper und der unteren Femur-Hälfte, sowie ein Stück Schädeldach entkalkt durch Einlegen in wässrige Formol-Salpetersäure-Lösung nach der Formel: Formol 1,0, Salpetersäure 1,0, Wasser 8,0.

Die Entkalkung ging bei den Wirbeln, welche schon vorher durch die zahlreichen Tumor-Einlagerungen einen grossen Theil ihrer normalen Spongiosa-Bälkchen eingebüsst hatten, sehr rasch, bei der sehr harten unteren Femur-Hälfte sehr langsam vor sich. Was zunächst diese letztere betrifft, so wurde schon im Sections-Protocoll erwähnt, dass die gesammte untere Epiphyse bis in das untere Drittheil der Diaphyse von regelmässigen Spongiosa-Bälkchen durchsetzt war, während der Rest der Markhöhle, speciell die obere Epiphyse desselben Femur, sowie die Markhöhlen der übrigen conservirten Knochen (speciell rechter Humerus) stark rareficirte bis fehlende Spongiosa-Bälkchen aufwiesen. Es wurde auch dreier Erbsen-grosser, Tumor-artiger Einlagerungen in der sonst harten unteren Femur-Epiphyse erwähnt, wo jede Knochensubstanz fehlte. Beim Zerschneiden der entkalkten unteren Femur-Epiphyse fanden sich noch mehrere solche Einlagerungen von Stecknadelkopf- bis Linsengrösse mitten im derben Knochen gelegen, durch bräunliche Färbung und weiche Consistenz sogleich in die Augen springend. Mikroskopische Schnitte durch die angrenzenden intacten Partien der Femur-Epiphyse zeigen dicht gelagerte, schön ausgebildete, unter einander anastomosirende Spongiosa-Bälkchen, in deren schon makroskopisch erkennbaren Markräumen sich reines Fettmark ohne Spur von Markzellen befindet: die grossen, stark lichtbrechenden Fettzellen liegen hier dicht gedrängt und begrenzen überall die scharf contourirten, glattrandigen Knochenbälkchen, — ein durchaus normales Verhalten. Anders bei Schnitten durch Stellen mit den makroskopisch oft kaum sichtbaren, Tumor-artigen Einlagerungen. In der Nachbarschaft solcher Heerde treten zwischen den Fettzellen Haufen von kleinen Rundzellen auf mit meist einem, scharf färbbarem Kern. Gegen den Rand der Einlagerung vermindert sich die Zahl der Fettzellen immer mehr, die alveolär um dieselben gelagerten Rundzellen confluiren zu grösseren und kleineren Zellhaufen, zwischen denen Blutpigment-Schollen liegen und hie und da noch rundliche Lücken, welche den Ort einer früheren Fettzelle andeuten. Aus der Verschmelzung der Zellhaufen bildet sich schliesslich der makroskopisch scharf umschriebene Heerd: eine diffuse kleinzellige Wucherung, die sich ungeordnet nach allen Seiten ausbreitet.

Die Spongiosa-Bälkchen endigen wie abgeschnitten am Rande der Heerde; im Innern fehlt meist jede Spur von Knochen-

und Tumorzellen besteht nirgends. Die rundlichen, lose gefügten Tumorzellen ziehen zu Strängen geordnet neben den Capillaren her, wodurch auf Längsschnitten eine Strang-artige, auf Querschnitten eine lockere, maschige Anordnung des Tumorgewebes resultirt (Fig. 3). Doch möchte für diese verschiedene Anordnung des Gewebes (Maschen und Stränge) nicht der Verlauf der Capillaren allein verantwortlich zu machen sein, vielmehr dürfte der Grund in dem histologischen Bau der Geschwulst, in der Wachsthums-Richtung der Geschwulstzellen selbst zu suchen sein. Eine eigentliche Streifung, wie in unseren früheren Fällen, wo die Tumorzellen eine hinter der anderen aufgeschlossen stellenweise lange Reihen bildeten und in einer bestimmten Richtung weiter wucherten, findet sich nicht. Einer Andeutung von Streifung begegnen wir weiter unten bei Beschreibung der Verhältnisse in den Epiphysen der

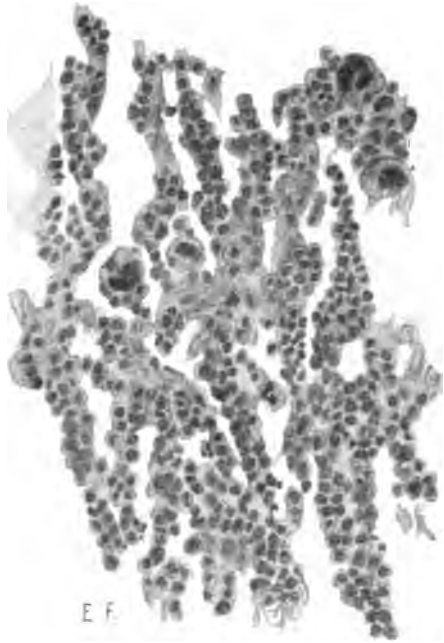

Fig. 3 (Vergr. 1 : 435).
Fall IV (1897). Schnitt aus dem lockeren Centrum eines Geschwulstknotens.

langen Röhrenknochen und in der Spongiosa der Wirbelkörper, wo sich im Anschluss an resorbirte Knochenbälkchen auf kurze Strecken reihige Anordnung der Tumorzellen zeigt. Noch weniger kann von alveolärer Anordnung des Tumorgewebes die Rede sein; wo sich Andeutungen einer solchen zu finden scheinen (Randzone), sind dieselben unschwer auf Reste von Fettzellen zurückzuführen.

Die Geschwülste des Schädeldachs, des Brustbeins, des rechten Femur weisen sämmtlich den gleichen histologischen Bau auf, wie der beschriebene Bohnen-grosse Knoten im oberen Theil der Humerus-Diaphyse, so dass wir auf eine Wiedergabe der Befunde im Einzelnen verzichten.

Um über die Beziehungen des Tumorgewebes zur umgebenden Knochensubstanz Aufschluss zu erhalten, wurden Theile der Wirbelkörper und der unteren Femur-Hälfte, sowie ein Stück Schädeldach entkalkt durch Einlegen in wässrige Formol-Salpetersäure-Lösung nach der Formel: Formol 1,0, Salpetersäure 1,0, Wasser 8,0.

Die Entkalkung ging bei den Wirbeln, welche schon vorher durch die zahlreichen Tumor-Einlagerungen einen grossen Theil ihrer normalen Spongiosa-Bälkchen eingebüsst hatten, sehr rasch, bei der sehr harten unteren Femur-Hälfte sehr langsam vor sich. Was zunächst diese letztere betrifft, so wurde schon im Sections-Protocoll erwähnt, dass die gesammte untere Epiphyse bis in das untere Drittheil der Diaphyse von regelmässigen Spongiosa-Bälkchen durchsetzt war, während der Rest der Markhöhle, speciell die obere Epiphyse desselben Femur, sowie die Markhöhlen der übrigen conservirten Knochen (speciell rechter Humerus) stark rareficirte bis fehlende Spongiosa-Bälkchen aufwiesen. Es wurde auch dreier Erbsen-grosser, Tumor-artiger Einlagerungen in der sonst harten unteren Femur-Epiphyse erwähnt, wo jede Knochensubstanz fehlte. Beim Zerschneiden der entkalkten unteren Femur-Epiphyse fanden sich noch mehrere solche Einlagerungen von Stecknadelkopf- bis Linsengrösse mitten im derben Knochen gelegen, durch bräunliche Färbung und weiche Consistenz sogleich in die Augen springend. Mikroskopische Schnitte durch die angrenzenden intacten Partien der Femur-Epiphyse zeigen dicht gelagerte, schön ausgebildete, unter einander anastomosirende Spongiosa-Bälkchen, in deren schon makroskopisch erkennbaren Markräumen sich reines Fettmark ohne Spur von Markzellen befindet: die grossen, stark lichtbrechenden Fettzellen liegen hier dicht gedrängt und begrenzen überall die scharf contourirten, glattrandigen Knochenbälkchen, — ein durchaus normales Verhalten. Anders bei Schnitten durch Stellen mit den makroskopisch oft kaum sichtbaren, Tumor-artigen Einlagerungen. In der Nachbarschaft solcher Heerde treten zwischen den Fettzellen Haufen von kleinen Rundzellen auf mit meist einem, scharf färbbarem Kern. Gegen den Rand der Einlagerung vermindert sich die Zahl der Fettzellen immer mehr, die alveolär um dieselben gelagerten Rundzellen confluiren zu grösseren und kleineren Zellhaufen, zwischen denen Blutpigment-Schollen liegen und hie und da noch rundliche Lücken, welche den Ort einer früheren Fettzelle andeuten. Aus der Verschmelzung der Zellhaufen bildet sich schliesslich der makroskopisch scharf umschriebene Heerd: eine diffuse kleinzellige Wucherung, die sich ungeordnet nach allen Seiten ausbreitet.

Die Spongiosa-Bälkchen endigen wie abgeschnitten am Rande der Heerde; im Innern fehlt meist jede Spur von Knochen-

und Tumorzellen besteht nirgends. Die rundlichen, lose gefügten Tumorzellen ziehen zu Strängen geordnet neben den Capillaren her, wodurch auf Längsschnitten eine Strang-artige, auf Querschnitten eine lockere, maschige Anordnung des Tumorgewebes resultirt (Fig. 3). Doch möchte für diese verschiedene Anordnung des Gewebes (Maschen und Stränge) nicht der Verlauf der Capillaren allein verantwortlich zu machen sein, vielmehr dürfte der Grund in dem histologischen Bau der Geschwulst, in der Wachsthums-Richtung der Geschwulstzellen selbst zu suchen sein. Eine eigentliche Streifung, wie in unseren früheren Fällen, wo die Tumorzellen eine hinter der anderen aufgeschlossen stellenweise lange Reihen bildeten und in einer bestimmten Richtung weiter wucherten, findet sich nicht. Einer Andeutung von Streifung begegnen wir weiter unten bei Beschreibung der Verhältnisse in den Epiphysen der

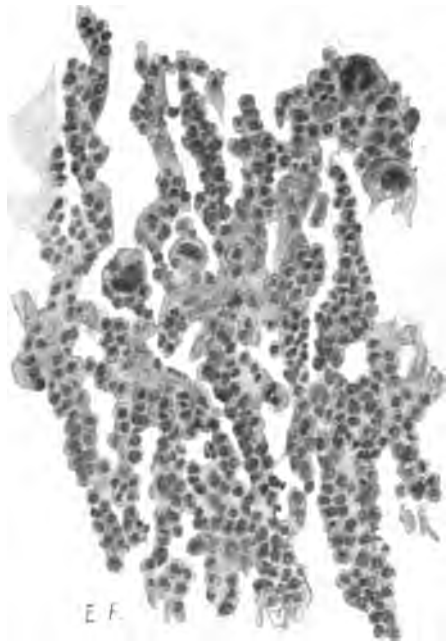

Fig. 3 (Vergr. 1 : 435).
Fall IV (1897). Schnitt aus dem lockeren Centrum eines Geschwulstknotens.

langen Röhrenknochen und in der Spongiosa der Wirbelkörper, wo sich im Anschluss an resorbirte Knochenbälkchen auf kurze Strecken reihige Anordnung der Tumorzellen zeigt. Noch weniger kann von alveolärer Anordnung des Tumorgewebes die Rede sein; wo sich Andeutungen einer solchen zu finden scheinen (Randzone), sind dieselben unschwer auf Reste von Fettzellen zurückzuführen.

Die Geschwülste des Schädeldachs, des Brustbeins, des rechten Femur weisen sämmtlich den gleichen histologischen Bau auf, wie der beschriebene Bohnen-grosse Knoten im oberen Theil der Humerus-Diaphyse, so dass wir auf eine Wiedergabe der Befunde im Einzelnen verzichten.

Um über die Beziehungen des Tumorgewebes zur umgebenden Knochensubstanz Aufschluss zu erhalten, wurden Theile der Wirbelkörper und der unteren Femur-Hälfte, sowie ein Stück Schädeldach entkalkt durch Einlegen in wässrige Formol-Salpetersäure-Lösung nach der Formel: Formol 1,0, Salpetersäure 1,0, Wasser 8,0.

Die Entkalkung ging bei den Wirbeln, welche schon vorher durch die zahlreichen Tumor-Einlagerungen einen grossen Theil ihrer normalen Spongiosa-Bälkchen eingebüsst hatten, sehr rasch, bei der sehr harten unteren Femur-Hälfte sehr langsam vor sich. Was zunächst diese letztere betrifft, so wurde schon im Sections-Protocoll erwähnt, dass die gesammte untere Epiphyse bis in das untere Drittheil der Diaphyse von regelmässigen Spongiosa-Bälkchen durchsetzt war, während der Rest der Markhöhle, speciell die obere Epiphyse desselben Femur, sowie die Markhöhlen der übrigen conservirten Knochen (speciell rechter Humerus) stark rareficirte bis fehlende Spongiosa-Bälkchen aufwiesen. Es wurde auch dreier Erbsen-grosser, Tumor-artiger Einlagerungen in der sonst harten unteren Femur-Epiphyse erwähnt, wo jede Knochensubstanz fehlte. Beim Zerschneiden der entkalkten unteren Femur-Epiphyse fanden sich noch mehrere solche Einlagerungen von Stecknadelkopf- bis Linsengrösse mitten im derben Knochen gelegen, durch bräunliche Färbung und weiche Consistenz sogleich in die Augen springend. Mikroskopische Schnitte durch die angrenzenden intacten Partien der Femur-Epiphyse zeigen dicht gelagerte, schön ausgebildete, unter einander anastomosirende Spongiosa-Bälkchen, in deren schon makroskopisch erkennbaren Markräumen sich reines Fettmark ohne Spur von Markzellen befindet: die grossen, stark lichtbrechenden Fettzellen liegen hier dicht gedrängt und begrenzen überall die scharf contourirten, glattrandigen Knochenbälkchen, — ein durchaus normales Verhalten. Anders bei Schnitten durch Stellen mit den makroskopisch oft kaum sichtbaren, Tumor-artigen Einlagerungen. In der Nachbarschaft solcher Heerde treten zwischen den Fettzellen Haufen von kleinen Rundzellen auf mit meist einem, scharf färbbarem Kern. Gegen den Rand der Einlagerung vermindert sich die Zahl der Fettzellen immer mehr, die alveolär um dieselben gelagerten Rundzellen confluiren zu grösseren und kleineren Zellhaufen, zwischen denen Blutpigment-Schollen liegen und hie und da noch rundliche Lücken, welche den Ort einer früheren Fettzelle andeuten. Aus der Verschmelzung der Zellhaufen bildet sich schliesslich der makroskopisch scharf umschriebene Heerd: eine diffuse kleinzellige Wucherung, die sich ungeordnet nach allen Seiten ausbreitet.

Die Spongiosa-Bälkchen endigen wie abgeschnitten am Rande der Heerde; im Innern fehlt meist jede Spur von Knochen-

histologischen Bau eines Myelom-Knotens beschreibt Klebs, wie schon v. Rustizky, „weite Bluträume, welche ein solches Geschwülstchen durchziehen. Sie entbehren vollständig einer eigenen Wandung, und nur die regelmässige, reihenweise Lagerung der das ganze Grundgewebe durchsetzenden Zellen an der Oberfläche derselben erinnert stellenweise an endotheliale Bildungen.“ (Klebs, Die allgemeine Pathologie, II. Theil, 1889.)

Das auf Grund dieser Beobachtungen von v. Rustizky, Zahn und Klebs histologisch anscheinend genügend definirte „multiple Myelom“ wurde durch eine Arbeit Kahler's[1]) auch in Bezug auf die klinische Symptomatologie[2]) weiter ausgebaut, wobei namentlich auf das Zusammensinken des Skelets, auf die localisirten Schmerzen und auf die Ausscheidung eines besonderen Eiweisskörpers (Albumose, Bence Jones'schen Körpers[3]) durch den Urin Gewicht gelegt wurde.

Einen bemerkenswerthen und dem Kahler'schen durchaus ähnlichen Fall von multiplen Knochentumoren veröffentlichte im Jahre 1895 Marckwald[4]).

Es handelte sich um einen 56jährigen Mann, der seit einem Jahre an zunehmenden Schmerzen in Rücken, Brust und Gliedern ohne objectiven Befund litt, und dessen Skelet immer mehr in sich zusammensank, so dass der Verdacht auf Osteomalacie nahe lag. Nachdem sich während eines fünfmonatlichen Aufenthalts in der medicinischen Klinik in Halle eine allmähliche Verschlimmerung des ganzen Befindens (wiederholte Bronchitiden, Cystitis ohne ersichtliche Ursache, immer stärkere Verkrümmung, Anfangs

[1]) „Zur Symptomatologie des multiplen Myeloms“ von Prof. Kahler in Prag. Wiener medic. Presse, XXX, 1889.

[2]) Wie wir jetzt wissen, handelte es sich im Falle Kahler nicht um ein Myelom im Sinne der Autoren, sondern um ein multiples Endotheliom der Knochen.

[3]) So genannt nach dem ersten Beobachter H. Bence Jones, der diesen Körper im Urin eines an „Knochenerweichung“ leidenden Patienten nachwies. — Bence Jones H.: „On a new substance occurring in the urine of a patient with mollities ossium.“ Philosoph. Transact. of the Royal Soc. of London, 1848. — Nach neuesten Mittheilungen von Magnus Levy (Strassburg), dem es gelang, den Bence Jones'schen Körper krystallinisch darzustellen, handelt es sich um keine Albumose, sondern um einen ächten Eiweisskörper, dessen Bildungsstätte noch völlig dunkel ist. Verhandlungen des 18. Congresses f. innere Medicin, Wiesbaden, April 1900. Vergl. auch G. Zülzer (Berliner klinische Wochenschrift, 1900, No. 40), dem es gelang, experimentell bei Hunden durch Pyridin-Vergiftung die Ausscheidung des Bence Jones'schen Körpers im Urin zu erzeugen.

[4]) Marckwald, Ein Fall von multiplem, intravasculärem Endotheliom in den gesammten Knochen des Skelets (Myelom, Angiosarcom). Dieses Archiv, Bd. 12, 1895.

unregelmässige, schliesslich tägliche Fieberanfälle) eingestellt hatte, erfolgte im Juli 1893 daselbst der Tod, und die Section ergab, ausser Cystitis und leichten Bronchopneumonien, eine Durchsetzung des gesammten Knochensystems mit äusserst weichen, zum Theil scharf umschriebenen Neubildungen von intensiv braunrother Farbe und hohem Blutgehalt. Ein primärer Heerd fehlte; ebenso Tumoren in den Weichtheilen. Am schwersten befallen waren die Wirbel. Die Wirbelkörper waren zusammengedrückt, von Tumoren angefüllt, mit buckligen Vortreibungen auf allen Seiten. Speciell am 3. Brustwirbel „ist das Periost durchbrochen und der Tumor in die umgebenden Weichtheile hinein gewuchert. Der Körper des Kreuzbeins ist in einen Hühnerei-grossen kugligen Tumor verwandelt, der weit in das kleine Becken vorspringt.“ — An den Darmbeinen fand sich das Periost von Tumor-Massen durchbrochen, und die Innenseite, sowie ein Theil der Aussenseite war besetzt mit Beet-artigen, spitzen Knochenbälkchen (Osteophyten-Bildung). Im Gegensatz zu den erweichten Rumpfknochen waren die langen Röhrenknochen sklerosirt, elfenbeinhart mit vereinzelten kleinen, bräunlichen Einlagerungen. Histologisch bestanden die Neubildungen aus Zellhaufen, die in Form von langen Streifen neben einander lagen und an carcinomatöse Formen erinnerten. Sie lagen in einem feinfaserigen, schwach entwickelten, bindegewebigen Stroma. Zwischen vielen Zellhaufen verliefen regelmässige Anhäufungen rother Blutkörperchen, die an manchen Stellen zu grossen Bluträumen wurden, wo die Tumorzellen die einzige Grenze bildeten und jede Spur von Endothel-Wandung fehlte. An einzelnen Stellen waren die Grenzzellen von cylindrischer Form und glichen auf's Haar normalen Cylinderepithelien. Nach dem Autor, dessen Ausführungen durch eine beigegebene Abbildung illustrirt werden, handelte es sich um eine Wucherung der Gefäss-Endothelien des Knochenmarks, die dabei zum grössten Theil für den Blutstrom passirbar geblieben sind. Der Tumor breitet sich in Form von Gefässen aus, besteht aus neugebildeten Gefässen und ist demnach als intravasculäres Endotheliom aufzufassen mit Sitz in sämmtlichen Knochen.

Durch die grosse Aehnlichkeit dieses Falles mit dem oben erwähnten, seiner Zeit von Kahler unter der Bezeichnung Myelom veröffentlichten und nach neuesten Angaben[1]) damit pathologisch-anatomisch thatsächlich identischen Falle scheint Marckwald zu der irreführenden Subsumirung seines typischen Endothelioms unter den Begriff des Myeloms bewogen worden zu sein. Diese Vermengung zweier durchaus verschiedener Affectionen, wie Endotheliom und Myelom, ist bereits von Paltauf (in den „Ergebnissen der allgemeinen Pathologie“ von Lubarsch und Ostertag, Bd. 3, 1896) und neuerdings wieder durch M. Sternberg (Spec. Pathol. u. Therapie Nothnagel's, Bd. 7, Th. II, S. 40) als unzulässig zurückgewiesen

[1]) Nach Prof. Chiari in Prag, der den Fall Kahler secirt hatte (cit. bei Marckwald).

worden. Es bleibt nur übrig, zu betonen, dass wir dieselbe ablehnende Stellung aus denselben Gründen auch gegenüber der von Seiten Marckwald's versuchten Identificirung seines Endothelioms mit dem ersten unserer drei im Jahre 1893 veröffentlichten Fälle von primär multiplen Sarcomen[1]) einnehmen müssen. Es scheint uns um so nothwendiger, unseren Standpunkt in dieser Frage näher zu präcisiren, als nach dem Vorgange Marckwald's auch Sternberg und P. Berger[2]) unsere fragliche Beobachtung aus dem Jahre 1893 als Endotheliom ansprechen.

Die aufbewahrten Präparate des betreffenden Falles, dessen genaue pathologisch-anatomische und histologische Beschreibung im Original nachzulesen ist, wurden von uns, um allen Einwänden zu begegnen, noch einmal vorgenommen und an Hand frisch gefertigter Celloidinschnitte durchforscht, ohne dass sich uns bei dieser Durchsicht neue Gesichtspunkte eröffneten. Die Resultate unserer ersten Untersuchung vom Jahre 1893 wurden in allen Punkten bestätigt. Es handelte sich, wie Eingangs dieser Arbeit kurz recapitulirt, um eine Durchsetzung des grössten Theils des Skelets mit scharf umschriebenen, weichen Einlagerungen, die im Allgemeinen auf das Knochensystem beschränkt, nur an drei Stellen (am Schädel, an einer Rippe und besonders deutlich am 4. Lendenwirbel) auf die umgebenden Weichtheile übergriffen. Histologisch bestanden sämmtliche Tumoren aus einer kleinzelligen Wucherung vom Bindesubstanz-Typus, so zwar, dass die kleinen Rundzellen, umschlossen von einer Maschen bildenden, feinfaserigen, kaum sichtbaren Intercellular-Substanz, bald regellos gehäuft, bald in reihenförmiger und streifiger Anordnung die einzigen Bestandtheile der Geschwülste bildeten, und nur im Centrum vereinzelter grösserer Knoten (z. B. im Rippentumor und im Tumor des 4. Lendenwirbels) ausser den Geschwulstzellen grössere Ansammlungen rother Blutkörperchen zu finden waren. „Die Zahl der letzteren war am grössten in der Umgebung der Gefässe, so dass die Geschwulstzellen an solchen Stellen vollkommen in den Hintergrund traten“ (Wieland, Inaug.-Dissert., Basel, 1893 S. 16). Dieser gelegentliche Befund einer Hämorrhagie im Centrum eines oder des anderen grossen, also wohl älteren Tumorknotens wurde durch eine beigegebene, schematisch gehaltene Abbildung illustrirt, worin die Auseinanderdrängung des lockeren Rundzellengewebes durch die Blutkörperchen mit wünschenswerther Deutlichkeit zu Tage trat[3]). Wesshalb Marckwald gerade diese Stelle aus unserer ein-

[1]) E. Wieland, Primär multiple Sarcome der Knochen. Inaug.-Dissert., Basel, 1893.

[2]) P. Berger, Sur les endothéliomes des os. Revue de Chir., No. 1, 1900.

[3]) Ueberdies verweisen wir noch auf eine neu angefertigte photographische Reproduction einer solchen Stelle (Tafel V Fig. 9, Fall I aus dem Jahre 1893), welche das beschriebene Verhalten ebenfalls auf das Deutlichste zeigt. Zu beiden Seiten eines längs getroffenen Gefässes sieht man das kleinzellige Tumorgewebe weithin mit Blutkörperchen überschwemmt, welche namentlich auf der einen Seite die Tumorzellen stellenweise fast ganz verdrängen.

gehenden histologischen Beschreibung der Tumoren herausgriff und hieraus auf ein Endotheliom schloss, ist nicht ersichtlich. Abgesehen davon, dass es sich in unserem Falle nur um einen Befund im Centrum der drei oder vier grössten Sarcomknoten, also um eine local beschränkte, vereinzelte Erscheinung (eben in der Weise eines Blutheerdes) handelte, während die übrigen Knoten keine Blutungen aufwiesen, fehlten alle Zeichen einer epithelialen Umbildung oder Anordnung der Tumorzellen, wie im Falle Marckwald, ebenso alle Beziehungen der Tumorzellen zu den Gefässwandungen, was Beides zur Diagnose Endotheliom unbedingt erforderlich wäre. Ueberall vielmehr, auch wo das Gewebe durch die Blutung zu maschenartigen Strängen zusammengedrängt war, „bestanden die Grenzen der Maschen aus regellos auf und neben einander gehäuften Tumorzellen, dazwischen zahlreiche rothe Blutkörperchen“ (Wieland, a. a. O.). Marckwald dagegen spricht in seiner Arbeit und erläutert das Gesagte durch treffliche Abbildungen von Neubildungen, welche ausschliesslich aus Zellhaufen bestehen, die in Form von langen Streifen neben einander liegen und an carcinomatöse Formen erinnern. Ferner verlaufen zwischen diesen Zellhaufen regelmässige Anhäufungen rother Blutkörperchen, die von Tumorzellen begrenzt werden. An einzelnen Stellen sind diese Grenzzellen von cylindrischer Form und gleichen auf's Haar normalen Cylinderepithelien. Beschreibung und Abbildung lassen hier an der Richtigkeit der Diagnose Endotheliom[1]) keinen Zweifel aufkommen.

[1]) Beim Studium der feineren und noch vielfach strittigen histologischen Verhältnisse, welche für die Beurtheilung solcher von den Endo- und Perithelialgebilden der Blutgefässe ausgehenden Geschwulstformen (Endotheliome, Peritheliome) maassgebend sind, wurden wir von Herrn Professor E. Kaufmann, Director des pathol.-anatomischen Instituts in Basel, vielfach unterstützt. Herr Prof. Kaufmann stellte uns behufs Studium und mikrophotographischer Reproduction in liebenswürdigster Weise ein instructives Präparat seiner Privatsammlung zur Verfügung. Dasselbe stammt von einem Walnuss-grossen, operativ entfernten, pulsirenden Tumor der Ulna, welcher angeblich nach Trauma in kürzester Zeit (5 Minuten!) entstanden war und klinisch als Knochen-Aneurysma imponirte. Die centralen Partien der Schnitte zeigten compacte Massen rother Blutkörperchen, zwischen denen ungeordnete Haufen Epithel-artig zusammenklebender, grosser, cubischer Zellen mit basalem Kern und stark lichtbrechenden, Vacuolenartigen Einschlüssen (Fetttröpfchen) lagen. An einzelnen, namentlich den randständigen Stellen des Präparats, waren die Tumorzellen zu Zapfen, Strängen und kugligen Gebilden angeordnet, die an Drüsenschläuche erinnerten und mit der Wandung der zahlreichen Blutgefässe, namentlich der Capillaren, in Beziehung standen. Senkrecht auf der zarten Adventitia eines längs getroffenen Gefässes mit deutlicher Endothel-Auskleidung stand eine dicht gedrängte

Diese Gegenüberstellung der beiden Beobachtungen dürfte genügen, um deren Unterschiede in histologischer Beziehung festzulegen, und zugleich, entgegen dem Vorschlage Sternberg's, an der Bezeichnung Sarcom für unseren im Jahre 1893 veröffentlichten Fall festzuhalten.

Reihe der grossen cubischen Tumorzellen, das Gefäss wie eine Pallisade einschliessend (Fig. 6). Auf dem Querschnitt erschien ein solches Gefäss als ein Lumen, umgeben von einem dichten Kranz derselben Tumorzellen. Wegen der Zartheit der Gefässe (Capillaren) brauchte es oft einige Mühe, um die Lumina zu entdecken und die circulär darum angeordneten Zellzapfen und Kugeln in richtiger Weise zu deuten. Der Fall scheint sich enge an eine vor einigen Jahren von Hildebrand[1]) veröffentlichte Beobachtung anzuschliessen. Auch dort waren es nicht

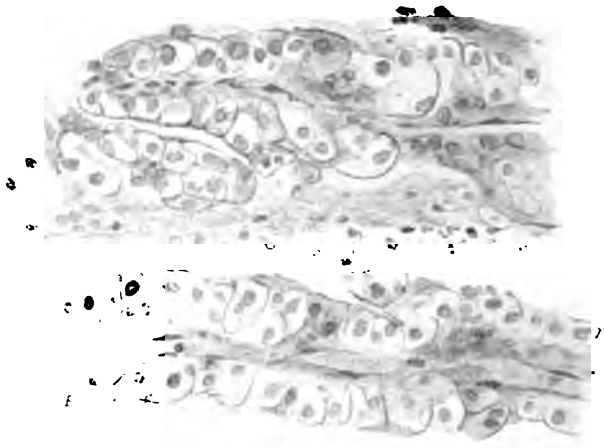

Fig. 6.
Peritheliom. (Sammlung von Prof. Kaufmann.)

Endothelien der Gefässe, die zu wuchern begannen, wie in den meisten einschlägigen Fällen und so auch im Falle Marckwald, Kahler, sondern es handelte sich um eine Wucherung der Adventitia-Zellen (Perithelien), so dass die Bezeichnung Peritheliom für diese specielle Art von Angiosarcom nahelag.

Die meisten bisher über das Endotheliom der Knochen veröffentlichten Beobachtungen stammen aus Deutschland. In Frankreich hat zuerst Poncet (12. Congrès français de chirurgie, 1898) auf diese Geschwulstform hingewiesen, indem er zeigte, dass die früher zu den

[1]) Ueber das tubuläre Angiosarcom oder Endotheliom des Knochens, von Doc. Dr. Hildebrand. Deutsche Zeitschrift f. Chirurgie, Bd. 31, 1891.

Näher liegend, als die Identificirung mit der total verschiedenen Marckwald'schen Beobachtung, erschiene uns ein Vergleich unserer 5 Fälle und speciell des erwähnten ersten aus dem Jahre 1893 mit den Myelomfällen von Zahn und Klebs. Die Gründe, welche uns seiner Zeit bewogen, an der Zusammengehörigkeit der einander sehr ähnlichen Beobachtungen zu zweifeln, haben wir schon in unserer ersten Arbeit angeführt. Die deutlich formulirte Ansicht der erwähnten Autoren von der nur hyperplastischen Entstehung der Geschwülste, und deren Zusammenstellung mit dem malignen Lymphom (Pseudoleukämie) liess nicht an eine Identificirung mit unseren exquisit heteroplastischen multiplen Sarcomen denken. Unsere damalige Auffassung steht im Einklang mit der übersichtlichen und zugleich erschöpfenden Darstellung, welche das strittige Kapitel der multiplen Knochengeschwülste und des Myeloms durch Paltauf und neuerdings durch M. Sternberg gefunden hat.

Die Kenntniss unserer zwei jüngsten Fälle ändert diese unsere erste Ansicht kaum. — Zwar unterscheiden sich unter unseren fünf eigenen Fällen multipler Knochenmark-Geschwülste die Tumoren des ersten unserer zwei neuen Fälle (Fall IV) histologisch am wenigsten von dem umgebenden Mutterboden, dem lymphoiden Knochenmark. Die dicht gedrängten, kleinen Rundzellen, zwischen denen sich in ziemlich regelmässigen Abständen einkernige, selten zwei- bis dreikernige Riesenzellen finden, die äusserst zarte, stellenweise ganz zurücktretende Zwischensubstanz würden hier noch am ehesten an einen hyperplastischen Wucherungs-Process, an eine blosse Hypertrophie des Knochenmarks denken lassen (im Sinne der Beobachtungen von v. Rustizky und Klebs). Allein schon der scharf umschriebene, knotenförmige, ächten Geschwülsten durchaus ähnliche makroskopische Habitus der Einlagerungen, welche mitten im normalen Fettmark gelegen sind, lässt sich mit einer solchen Annahme schwer vereinigen. Gleichwohl würden wir vielleicht dieser bisher nicht beschriebenen eigenartigen, multiplen Geschwulstform, eben wegen ihrer Knochenmark-Aehnlichkeit (einkernige Riesenzellen!) nicht ungern die Bezeichnung „Myelom" beilegen, wenn wir nicht vor diesem viel missbrauchten Namen zurückschreckten. Denn einerseits unterscheidet sich unser Fall IV in verschiedener Beziehung, und gerade

Osteosarcomen gerechneten Knochen-Aneurysmen oder erectilen Knochengeschwülste nichts anderes sind, als Endotheliome (Angiosarcome), und von den übrigen bösartigen Neubildungen getrennt werden sollten. Thévenot (Des Endothéliomes des os. Revue de Chirurgie, No. 6, 1900) und P. Berger (ibid. No. 1) haben die Frage des Endothelioms weiter verfolgt. Der von Berger mitgetheilte Fall von multiplem Knochen-Endotheliom ist von grossem klinischen Interesse und wird von seinem Autor unter anderem mit der ihm bekannten Marckwald'schen Beobachtung folgerichtig in Parallele gesetzt, unrichtiger Weise aber, wie wir oben gezeigt haben, mit unserem bei Marckwald citirten Falle I aus dem Jahre 1893.

auch durch den Befund der Riesenzellen, scharf von allen bisher von kritischen Beobachtern zu den ächten Myelomen gezählten Geschwülsten, andererseits zeigt er makroskopisch und mikroskopisch so vielfache übereinstimmende Punkte mit unseren vier übrigen Sarcomfällen und, was die Zellformen betrifft, namentlich mit unserem letzten Falle, dessen Tumoren ebenfalls zahlreiche, ein- bis mehrkernige Riesenzellen enthalten, dass uns eine Abtrennung dieses Falles IV von unseren übrigen Fällen nicht angängig scheint. Vielmehr dürfte es sich um einen jener Fälle von myelogenem Sarcom handeln, über deren Auffassung sich Virchow („Die krankhaften Geschwülste", Berlin 1865) folgendermaassen äussert:

„Um so mehr liegt es nahe, gerade diese Sarcomform mit dem Knochenmark in nähere Beziehung zu setzen, wenn sich zugleich ergiebt, dass markartige (myeloide) Bildungen so häufig in ihre Structur eingehen oder überwiegende Bestandtheile derselben bilden. Nichtsdestoweniger muss ich auch hier bemerken, dass es sich nicht nur um eine Hypertrophie des Marks handelt, denn sonst würden wir entweder ein Myeloid oder ein medullöses Osteom des Knochens vor uns haben."

Wir halten daher, bis weitere Untersuchungen auf dem Gebiete des ächten Myeloms uns eines Besseren belehren, auch für diesen IV. Fall an der Bezeichnung Sarcom von lymphatischem Bau (Lymphosarcom) fest. — Als einwandsfreie Myelomfälle werden von Paltauf[1]) nur die von v. Rustizky, Zahn, Klebs und Kahler veröffentlichten Fälle bezeichnet. Fall Kahler wird von M. Sternberg auf Grund der oben citirten Bemerkung Chiari's in Prag folgerichtig gestrichen und dem multiplen Endotheliom (Fall Marckwald) zugetheilt. — Wenn Sternberg die viel discutirte Beobachtung Marchand's[2]), die wir seiner Zeit der etwas knappen histologischen Beschreibung wegen nur unter Vorbehalt unserer eigenen Beobachtungen den multiplen Sarcomen anzureihen wagten, auch in das Gebiet des Myeloms zu zählen geneigt ist[3]), wird sich dagegen nichts einwenden lassen. Mit grösserem Recht allerdings scheint uns dies mit der Veröffentlichung Ellinger's[4]) (interessant durch den gleichzeitigen Nachweis des Bence Jones'schen Eiweisskörpers) und mit derjenigen Weber's[5]),

[1]) a. a. O.

[2]) Marchand, Fall von seniler Osteomalacie (spec. Mark-Hyperplasie mit Schwund des Knochengewebes). Berliner klin. Wochenschrift, No. 29, 1886.

[3]) Sternberg, a. a. O.

[4]) Ellinger, A., Ueber das Vorkommen des Bence Jones'schen Körpers im Harn bei Tumoren des Knochenmarks und seine diagnostische Bedeutung. Dissert., Königsberg, 1898.

[5]) Weber, F. P., General lymphadenomatosis of bones, one form of „multiple myeloma". The Journal of Pathol. and Bacteriol., Vol. V, 1898.

schon weniger sicher mit derjenigen Ewald's[1]) zu geschehen. Auch ein von Winkler[2]) (Breslau) kürzlich ausführlich, aber leider ohne beigegebene Abbildungen mitgetheilter Fall von „Myelom" gehört wahrscheinlich hierher, obgleich der auf Schädel-, Wirbel- und Rippenknochen beschränkte diffuse Geschwulst-Process, der hier statt umschriebener Neubildungen zu einem vollständigen Ersatz des Knochenmarks durch eine kleinzellige Wucherung geführt hat, sich nicht ganz mit den Angaben Rustizky's, Zahn's und Klebs' deckt, sondern wie in dem Hammer'schen Falle (s. weiter unten S. 146) den Gedanken an eine Granulom-Bildung entzündlicher Art aufkommen lässt. — Der von Funkenstein[3]) aus dem Strassburger Pathologischen Institut eben veröffentlichte Fall von multiplem Myelom bildet eine Ergänzung zu dem ersten, seiner Zeit von v. Rustizky beschriebenen, während die Beobachtung Kalischer's[4]) sich an diejenige Winkler's anschliesst.

Nach Ausscheidung dieser vor der Hand als sicher geltenden Myelomfälle, welche wir wegen ihrer Aehnlichkeit mit unseren fünf Fällen von multiplen Sarcomen nicht übergehen durften, findet sich in der Literatur noch eine beträchtliche Zahl von Veröffentlichungen älteren und jüngeren Datums über multiple Tumor-Bildungen des Knochensystems, von denen die eine oder die andere mit Bestimmtheit unseren eigenen Beobachtungen beigezählt werden darf.

Als zweifellos in das Gebiet des multipel auftretenden Sarcoms der Knochen gehörig, wenn auch vielfach anders beurtheilt, führen wir die eine der beiden von Grawitz[5]) veröffentlichten Beobachtungen (Fall 2) an:

Es handelt sich um einen 25jährigen Schlossergesellen, der unter den Symptomen einer reinen perniciösen Anämie zu Grunde ging. Die Section ergab ausser einem vergrösserten Herzen mit blasser, fettig degenerirter Musculatur und durchweg lufthaltigen Lungen, eine kaum vergrösserte Milz mit zwei keilförmigen, schwefelgelben Heerden. Ebenso sass in der rechten Niere ein Heerd von mehr graurother Farbe. Das Knochenmark in den oberen Epiphysen und in den oberen Theilen der Diaphysen der meisten

[1]) Ewald, K., Ein chirurgisch interessanter Fall von Myelom. Wiener klin. Wochenschrift, 1897, S. 169.

[2]) Winkler, Das Myelom in anatomischer und klinischer Beziehung. Dieses Archiv, Bd. 161, H. 2 u. 3, 1900.

[3]) Otto Funkenstein, Ein Fall von multiplem Myelom. Inaug.-Diss., Strassburg, 1900.

[4]) Ein Fall von Ausscheidung des Bence Jones'schen Eiweisskörpers durch den Urin bei Rippen-Myelomen, von Dr. Kalischer. Deutsche medic. Wochenschrift, No. 4, 1901.

[5]) Grawitz, Maligne Osteomyelitis und sarcomatöse Erkrankungen des Knochensystems als Befunde bei Fällen von perniciöser Anämie. Dieses Archiv, Bd. 76, 1879.

Röhrenknochen zeigte theils schmutzig-graurothe, theils missfarben bräunliche Färbung. Die unteren Epiphysen und unteren Partien der Diaphysen füllte reines Fettmark. Daneben bestanden Verdickungen der Knochenrinde, so dass die Markhöhle an einzelnen Stellen fast geschwunden war. Mitten im rothen Mark lagen einzelne, deutlich umschriebene, graugelbe Geschwulstknoten. Auf dem Periost der Wirbelkörper und von da in die Spongiosa hineinreichend, sassen gleiche Tumoren. Auf dem Durchschnitt zeigten dieselben ziemlich derbe Consistenz. Alle bestanden mikroskopisch aus wenig Spindelzellen und viel Rundzellen, von denen die meisten in körnig-fettigem Zerfall begriffen waren.

Grawitz fasst die Tumoren demnach als ächte Sarcome auf, alle primär im Knochen gelegen, — eine Ansicht, der wir beipflichten. Der Fall hat, wie wir schon in unserer ersten Arbeit hervorhoben, deshalb für uns ein specielles Interesse, weil wir dieselbe eigenthümliche Mischung von Rund- und Spindelzellen-Tumoren beim zweiten unserer drei Sarcomfälle aus dem Jahre 1893 constatiren konnten.

Ausser den von uns bereits früher auszugsweise angeführten Beobachtungen von Busch[1]), Sudhoff[2]) und Arnold[3]) scheinen uns folgende neueren einschlägigen Veröffentlichungen hierher zu zählen:

Spiegelberg[4]) führt in seiner Inaugural-Dissertation ausser zwei zu den Endotheliomen zu rechnenden Fällen multipler Knochen-Tumoren mit ausgesprochen alveolärem Bau und grossen Epithel-artigen Zellen, die in Nestern und Schläuchen beisammen liegen, folgende Beobachtung an:

Bei der Section einer 53jährigen Frau, deren Leiden (hochgradige Anämie mit verbreiteten Schmerzen) den Verdacht auf Tumor-Bildung gelenkt hatte, ohne dass eine sichere Diagnose ermöglicht worden wäre, fand sich an der sechsten rechten Rippe eine 5 mm im Durchmesser haltende, scheibenförmige, dem Knochen fest aufsitzende Geschwulst von grau-röthlicher Schnittfläche. „Die dritte Rippe war aufgetrieben und in einer Länge von 4 cm durch eine weiche, graue Geschwulstmasse, die sich noch in das Knochenmark hereinzog, zerstört.“ In mehreren weiteren Rippen fanden sich ebenfalls Auftreibungen durch Tumoren. Sonst nirgends im Körper Geschwülste. Die Tumoren bestanden aus kleinen, runden Zellen in der Grösse von weissen Blutkörperchen und einer spärlichen durchsichtigen, an anderen Stellen leicht gekörnten Zwischensubstanz.

[1]) Busch, Fall von multipler, primärer Sarcomatose des Knochenmarks und eine eigenthümliche Affection der grossen Gelenke. 1873.

[2]) K. Sudhoff, Ueber das primäre multiple Carcinom des Knochensystems. Inaug.-Dissert. Erlangen. 1875.

[3]) Prof. J. Arnold, Drei Fälle von primärem Sarcom des Schädels. Dieses Archiv, Bd. 57, 1873.

[4]) Hugo Spiegelberg, Beiträge zur Kenntniss der multipel auftretenden Knochensarcome. Inaug.-Dissert. Frankfurt. 1894.

Der Autor fasst die Geschwülste als Rundzellen-Sarcome von kleinzelligem Typus auf und scheidet sie einestheils von seinen zwei erst angeführten Fällen von multiplen Alveolärsarcomen (Endotheliomen), anderntheils auch nach dem Vorgange Ziegler's (pathol. Anatomie, 1889) von den als sogenannte Myelome abzusondernden Rundzellen-Sarcomen, die vielleicht als Producte einer infectiösen Erkrankung anzusehen sind.

Seegelken[1]) veröffentlichte im Jahre 1897 folgenden aus der Jenenser medicinischen Klinik stammenden Fall:

Bei einem 61jährigen Manne, der seit Mai 1895 an tiefsitzenden Schmerzen im Nacken und auf der Brust gelitten hatte, war bei der Aufnahme in die Klinik eine Verkürzung und schmerzhafte Knickung der Halswirbelsäule nach vorn, sowie eine kyphotische Verbiegung der Rückenwirbelsäule nach hinten zu constatiren. Der Thorax war vorn eingesunken, und die Rippen waren dem Becken fast bis zur Berührung genähert. Zeitweise auftretende heftige Schmerzen bei Berührungen und bei jeder Bewegung nöthigten den Patienten zu regungsloser Bettlage, während dazwischen liegende schmerzfreie Perioden das Umhergehen gestatteten. An den Rippen stellten sich mit der Zeit Spontanfracturen ein, ohne dass palpable Veränderungen an den Rippen nachgewiesen waren. — 14 Tage ante mortem Parese beider Beine und des linken Armes mit gesteigerten Sehnenreflexen und Blasenstörungen. Die Temperatur, meist normal, erhob sich in unregelmässigen Intervallen zeitweise bis zu 39°. — Die Diagnose wurde erst auf Osteomalacie, dann, in Folge des Nachweises von Albumose im Urin des Patienten, auf multiples Myelom gestellt.

Die Section ergab Anfüllung der Halswirbelkörper mit einer Neubildung, die am dritten eingeknickten Halswirbel zur fast völligen Zerstörung des Wirbelkörpers geführt hatte. Rippen mehrfach gebrochen, äusserlich sonst nicht verändert; die Compacta zu einer papierdünnen Hülle eingeschmolzen, im Innern mit dunkel-blaurothem, blutigem Gewebe. Brustbein verbogen, mit dünner Knochenschaale, ausgefüllt mit demselben weichen, dunkelblaurothen Gewebe. Die übrigen Knochen wurden nicht untersucht. In der Höhe des dritten Halswirbels eine Einsenkung des Rückenmarkes, welche die finale Parese der Beine erklärt. Mikroskopische Querschnitte durch eine entkalkte Rippe zeigen eine sehr dünne Compacta und markwärts davon eine Zone, welche aus dicht liegenden Rundzellen und regellos verlaufenden Zügen von Rundzellen besteht. Eingesprengt finden sich darin zahlreiche Knorpel-Inseln und matt gefärbte, zellfreie Nekrosen-Inseln. Die mikroskopische Diagnose lautete daher auf Chondrosarcom.

Der histologischen Beschreibung lässt sich unter Zuhülfenahme der Abbildungen entnehmen, dass es sich um eine kleinzellige Wucherung von Sarcom-Charakter handelt, die zur Einschmelzung der compacten Knochen-

[1]) Seegelken, Ueber multiples Myelom und Stoffwechsel-Untersuchungen bei demselben. Deutsches Archiv f. klin. Medicin, Bd. 58, 1897.

substanz geführt hat. Die im Text erwähnten, regellos verlaufenden Züge von Rundzellen möchten vielleicht nach Analogie der von uns seiner Zeit beschriebenen Befunde (a. a. O. Fall I) auf Reste von resorbirten und der bindegewebigen Umwandlung verfallenen Spongiosa-Bälkchen zu beziehen sein. Bezüglich der eigenartigen Knorpelbildung in der Randzone der Neubildung sei ebenfalls an unseren Fall I erinnert, wo sich am äusseren Umfange des Wallnuss-grossen Rippentumors ausgedehnte Knorpel-Inseln fanden, deren Entstehung mit dem wuchernden Periost in Verbindung gebracht werden musste, ohne dass sie den Gedanken an ein Chondrosarcom nahe legten.

Wenn der Verfasser trotz der histologischen Diagnose „Sarcom" seinen Fall unter dem Titel „multiple Myelome" veröffentlichte, so wurde er vermuthlich hierzu durch den klinisch erbrachten Nachweis von Albumose im Urin des Patienten bewogen. Nach dem, was jetzt über das Vorkommen von Albumosurie bei den verschiedenen Geschwulstformen des Knochenmarks, — Endotheliom (Kahler), Myelom (Ellinger), myelogenes Sarcom (Senator-Rosin, vgl. unten) —, bekannt ist, lässt sich aus dem Albumose-Nachweis mit grosser Wahrscheinlichkeit[1]) auf eine Geschwulstbildung im Skeletsystem, nicht jedoch auf deren histologischen Charakter schliessen. Seegelken war es im vorliegenden Falle wohl mehr um die Differenterial-Diagnose zwischen Tumorbildung im Knochenmark und Osteomalacie zu thun. Die genaue Diagnose in dem betreffenden Fall wird aber nicht auf Myelom, sondern auf primär multiples Sarcom, sehr wahrscheinlich Lymphosarcom, lauten müssen.

Neuerdings ist aus der medicinischen Klinik des Herrn Prof. Senator in Berlin[2]) ein Fall veröffentlicht und nach der klinischen Seite hin mehr-

[1]) Schon heute lässt sich sagen, dass die Albumosurie weder ein constantes, nosh ein specifisches Symptom multipler Knochengeschwülste ist. In manchen Fällen von multiplen Knochentumoren fehlt Albumosurie auch bei genauem Untersuchen. Andererseits wurde sie bei diffusen Erkrankungs-Processen der blutbildenden Organe constatirt, ohne dass Geschwülste im Knochenmark vorhanden waren. (Vgl. Askanazy, Diagnostische Bedeutung der Bence Jones'schen Albumosurie. Deutsche medicin. Wochenschr., No. 31, 1899.) Ferner: Jochmann und Schumann, „Typische Albumosurie bei ächter Osteomalacie". Münch. med. Wochenschrift, 34, 1901. — Vgl. auch die Discussion zum Vortrage von Magnus-Levy über den Bence Jones'schen Körper am 18. Congress f. innere Medicin. Wiesbaden, April 1900.

[2]) a) Berliner klinische Wochenschrift, 1897, No. 48. b) Arthur Süssmann, Ueber einen Fall von multipler Myelombildung, verbunden mit hochgradiger Albumosurie. Inaugural-Dissertation, Berlin, 1897. c) Prof. Senator, Asthenische Lähmung, Albumosurie und multiple Myelome. Berliner klin. Wochenschr., 1899, No. 8.

fach verwerthet worden, den wir, so weit dies die histologische Beschreibung erlaubt, einstweilen gleichfalls in das Gebiet der primär multipel auftretenden Lymphosarcome zu zählen uns berechtigt glauben.

Eine 36jährige Frau wurde seit Februar 1897 wegen Nephritis behandelt. Im März wurde Albumosurie constatirt neben Anämie, Schwäche und Schlingbeschwerden. Mit Ausnahme einer einmaligen Temperatursteigerung bis 37,8° fehlte Fieber bis zum Tode. Allmählig wurde die Zunge vollständig gelähmt, so dass die Anwendung der Schlundsonde nöthig wurde. Die Pupillen reagirten normal; am Kinn bestand eine anästhetische Zone, daneben Brust- und Rückenschmerzen ohne objectiven Befund. Die Diagnose blieb unklar und die Section ergab: Multiple Sarcomatose der Rippen, fibrinöse Pleuritis beiderseits, in beiden Unterlappen multiple broncho-pneumonische Heerde; chronische parenchymatöse Nephritis mit Amyloid. — Die Rippengeschwülste erwiesen sich als myelogene Rundzellen-Sarcome. Die Durchforschung des Central-Nervensystems lieferte keine Erklärung für das Bestehen der Lähmung.

Unter dem gleichen Vorbehalte möchte ferner hierher zu rechnen sein eine Beobachtung von Buchstab und Schaposchnikow[1]).

Dieselbe betraf einen 32jährigen Kaufmann, der an heftigen Lendenschmerzen mit zunehmender Abmagerung litt und bei welchem, Dank dem klinischen Nachweise von Albumose im Urin, die Diagnose auf „diffuse Myelomatosis der Rumpfknochen" gestellt wurde. Die Section ergab knotenartige, bis Wallnuss-grosse Neubildungen in den Wirbelmuskeln des Halses und des Rückens, die von den Wirbeln ausgingen und zum Theil in den Rückgratcanal hineinragten. Gleiche Knoten sassen in den Rippen, ferner am rechten Os ilium ein Kindskopf-grosser Tumor. Die Untersuchung des letzteren ergab ein Kleinrundzellen-Sarcom.

Auch eine von Kudrewetzky[2]) veröffentlichte Beobachtung möchten wir nach dem Vorgange Sternberg's hier anreihen:

Der Verfasser beschreibt drei Fälle von Compressions-Myelitis, hervorgerufen das eine Mal durch ein Myxom, ein anderes Mal durch ein periosteales Rundzellen-Sarcom, das dritte Mal durch ein Myelom. Im letzteren Falle handelte es sich um einen 45jährigen Mann, der im Verlaufe weniger Monate unter den Erscheinungen einer fortschreitenden Paraplegie mit Blasenlähmung zu Grunde ging. Die Section wies in sämmtlichen unter-

[1]) Buchstab und Schaposchnikow, Ueber multiple Myelome des Rumpfskelets, verbunden mit typischer Albumosurie als charakteristischem diagnostischem Kennzeichen derselben. Russ. Archiv für Pathologie, Bd. 7, 1899. Ref. im Centralbl. f. allgem. Pathologie, No. 15, 1899.

[2]) B. Kudrewetzky, Zur Lehre von der durch Wirbelsäulen-Tumoren bedingten Compressions-Erkrankung des Rückenmarks. Zeitschrift f. Heilkunde, Bd. 13, 1892.

worden. Es bleibt nur übrig, zu betonen, dass wir dieselbe ablehnende Stellung aus denselben Gründen auch gegenüber der von Seiten Marckwald's versuchten Identificirung seines Endothelioms mit dem ersten unserer drei im Jahre 1893 veröffentlichten Fälle von primär multiplen Sarcomen[1]) einnehmen müssen. Es scheint uns um so nothwendiger, unseren Standpunkt in dieser Frage näher zu präcisiren, als nach dem Vorgange Marckwald's auch Sternberg und P. Berger[2]) unsere fragliche Beobachtung aus dem Jahre 1893 als Endotheliom ansprechen.

Die aufbewahrten Präparate des betreffenden Falles, dessen genaue pathologisch-anatomische und histologische Beschreibung im Original nachzulesen ist, wurden von uns, um allen Einwänden zu begegnen, noch einmal vorgenommen und an Hand frisch gefertigter Celloidinschnitte durchforscht, ohne dass sich uns bei dieser Durchsicht neue Gesichtspunkte eröffneten. Die Resultate unserer ersten Untersuchung vom Jahre 1893 wurden in allen Punkten bestätigt. Es handelte sich, wie Eingangs dieser Arbeit kurz recapitulirt, um eine Durchsetzung des grössten Theils des Skelets mit scharf umschriebenen, weichen Einlagerungen, die im Allgemeinen auf das Knochensystem beschränkt, nur an drei Stellen (am Schädel, an einer Rippe und besonders deutlich am 4. Lendenwirbel) auf die umgebenden Weichtheile übergriffen. Histologisch bestanden sämmtliche Tumoren aus einer kleinzelligen Wucherung vom Bindesubstanz-Typus, so zwar, dass die kleinen Rundzellen, umschlossen von einer Maschen bildenden, feinfaserigen, kaum sichtbaren Intercellular-Substanz, bald regellos gehäuft, bald in reihenförmiger und streifiger Anordnung die einzigen Bestandtheile der Geschwülste bildeten, und nur im Centrum vereinzelter grösserer Knoten (z. B. im Rippentumor und im Tumor des 4. Lendenwirbels) ausser den Geschwulstzellen grössere Ansammlungen rother Blutkörperchen zu finden waren. „Die Zahl der letzteren war am grössten in der Umgebung der Gefässe, so dass die Geschwulstzellen an solchen Stellen vollkommen in den Hintergrund traten“ (Wieland, Inaug.-Dissert., Basel, 1893 S. 16). Dieser gelegentliche Befund einer Hämorrhagie im Centrum eines oder des anderen grossen, also wohl älteren Tumorknotens wurde durch eine beigegebene, schematisch gehaltene Abbildung illustrirt, worin die Auseinanderdrängung des lockeren Rundzellengewebes durch die Blutkörperchen mit wünschenswerther Deutlichkeit zu Tage trat[3]). Wesshalb Marckwald gerade diese Stelle aus unserer ein-

[1]) E. Wieland, Primär multiple Sarcome der Knochen. Inaug.-Dissert., Basel, 1893.

[2]) P. Berger, Sur les endothéliomes des os. Revue de Chir., No. 1, 1900.

[3]) Ueberdies verweisen wir noch auf eine neu angefertigte photographische Reproduction einer solchen Stelle (Tafel V Fig. 9, Fall I aus dem Jahre 1893), welche das beschriebene Verhalten ebenfalls auf das Deutlichste zeigt. Zu beiden Seiten eines längs getroffenen Gefässes sieht man das kleinzellige Tumorgewebe weithin mit Blutkörperchen überschwemmt, welche namentlich auf der einen Seite die Tumorzellen stellenweise fast ganz verdrängen.

gehenden histologischen Beschreibung der Tumoren herausgriff und hieraus auf ein Endotheliom schloss, ist nicht ersichtlich. Abgesehen davon, dass es sich in unserem Falle nur um einen Befund im Centrum der drei oder vier grössten Sarcomknoten, also um eine local beschränkte, vereinzelte Erscheinung (eben in der Weise eines Blutheerdes) handelte, während die übrigen Knoten keine Blutungen aufwiesen, fehlten alle Zeichen einer epithelialen Umbildung oder Anordnung der Tumorzellen, wie im Falle Marckwald, ebenso alle Beziehungen der Tumorzellen zu den Gefässwandungen, was Beides zur Diagnose Endotheliom unbedingt erforderlich wäre. Ueberall vielmehr, auch wo das Gewebe durch die Blutung zu maschenartigen Strängen zusammengedrängt war, „bestanden die Grenzen der Maschen aus regellos auf und neben einander gehäuften Tumorzellen, dazwischen zahlreiche rothe Blutkörperchen“ (Wieland, a. a. O.). Marckwald dagegen spricht in seiner Arbeit und erläutert das Gesagte durch treffliche Abbildungen von Neubildungen, welche ausschliesslich aus Zellhaufen bestehen, die in Form von langen Streifen neben einander liegen und an carcinomatöse Formen erinnern. Ferner verlaufen zwischen diesen Zellhaufen regelmässige Anhäufungen rother Blutkörperchen, die von Tumorzellen begrenzt werden. An einzelnen Stellen sind diese Grenzzellen von cylindrischer Form und gleichen auf's Haar normalen Cylinderepithelien. Beschreibung und Abbildung lassen hier an der Richtigkeit der Diagnose Endotheliom[1]) keinen Zweifel aufkommen.

[1]) Beim Studium der feineren und noch vielfach strittigen histologischen Verhältnisse, welche für die Beurtheilung solcher von den Endo- und Perithelialgebilden der Blutgefässe ausgehenden Geschwulstformen (Endotheliome, Peritheliome) maassgebend sind, wurden wir von Herrn Professor E. Kaufmann, Director des pathol.-anatomischen Instituts in Basel, vielfach unterstützt. Herr Prof. Kaufmann stellte uns behufs Studium und mikrophotographischer Reproduction in liebenswürdigster Weise ein instructives Präparat seiner Privatsammlung zur Verfügung. Dasselbe stammt von einem Walnuss-grossen, operativ entfernten, pulsirenden Tumor der Ulna, welcher angeblich nach Trauma in kürzester Zeit (5 Minuten!) entstanden war und klinisch als Knochen-Aneurysma imponirte. Die centralen Partien der Schnitte zeigten compacte Massen rother Blutkörperchen, zwischen denen ungeordnete Haufen Epithel-artig zusammenklebender, grosser, cubischer Zellen mit basalem Kern und stark lichtbrechenden, Vacuolenartigen Einschlüssen (Fetttröpfchen) lagen. An einzelnen, namentlich den randständigen Stellen des Präparats, waren die Tumorzellen zu Zapfen, Strängen und kugligen Gebilden angeordnet, die an Drüsenschläuche erinnerten und mit der Wandung der zahlreichen Blutgefässe, namentlich der Capillaren, in Beziehung standen. Senkrecht auf der zarten Adventitia eines längs getroffenen Gefässes mit deutlicher Endothel-Auskleidung stand eine dicht gedrängte

worden. Es bleibt nur übrig, zu betonen, dass wir dieselbe ablehnende Stellung aus denselben Gründen auch gegenüber der von Seiten Marckwald's versuchten Identificirung seines Endothelioms mit dem ersten unserer drei im Jahre 1893 veröffentlichten Fälle von primär multiplen Sarcomen[1]) einnehmen müssen. Es scheint uns um so nothwendiger, unseren Standpunkt in dieser Frage näher zu präcisiren, als nach dem Vorgange Marckwald's auch Sternberg und P. Berger[2]) unsere fragliche Beobachtung aus dem Jahre 1893 als Endotheliom ansprechen.

Die aufbewahrten Präparate des betreffenden Falles, dessen genaue pathologisch-anatomische und histologische Beschreibung im Original nachzulesen ist, wurden von uns, um allen Einwänden zu begegnen, noch einmal vorgenommen und an Hand frisch gefertigter Celloidinschnitte durchforscht, ohne dass sich uns bei dieser Durchsicht neue Gesichtspunkte eröffneten. Die Resultate unserer ersten Untersuchung vom Jahre 1893 wurden in allen Punkten bestätigt. Es handelte sich, wie Eingangs dieser Arbeit kurz recapitulirt, um eine Durchsetzung des grössten Theils des Skelets mit scharf umschriebenen, weichen Einlagerungen, die im Allgemeinen auf das Knochensystem beschränkt, nur an drei Stellen (am Schädel, an einer Rippe und besonders deutlich am 4. Lendenwirbel) auf die umgebenden Weichtheile übergriffen. Histologisch bestanden sämmtliche Tumoren aus einer kleinzelligen Wucherung vom Bindesubstanz-Typus, so zwar, dass die kleinen Rundzellen, umschlossen von einer Maschen bildenden, feinfaserigen, kaum sichtbaren Intercellular-Substanz, bald regellos gehäuft, bald in reihenförmiger und streifiger Anordnung die einzigen Bestandtheile der Geschwülste bildeten, und nur im Centrum vereinzelter grösserer Knoten (z. B. im Rippentumor und im Tumor des 4. Lendenwirbels) ausser den Geschwulstzellen grössere Ansammlungen rother Blutkörperchen zu finden waren. „Die Zahl der letzteren war am grössten in der Umgebung der Gefässe, so dass die Geschwulstzellen an solchen Stellen vollkommen in den Hintergrund traten“ (Wieland, Inaug.-Dissert., Basel, 1893 S. 16). Dieser gelegentliche Befund einer Hämorrhagie im Centrum eines oder des anderen grossen, also wohl älteren Tumorknotens wurde durch eine beigegebene, schematisch gehaltene Abbildung illustrirt, worin die Auseinanderdrängung des lockeren Rundzellengewebes durch die Blutkörperchen mit wünschenswerther Deutlichkeit zu Tage trat[3]). Wesshalb Marckwald gerade diese Stelle aus unserer ein-

[1]) E. Wieland, Primär multiple Sarcome der Knochen. Inaug.-Dissert., Basel, 1893.

[2]) P. Berger, Sur les endothéliomes des os. Revue de Chir., No. 1, 1900.

[3]) Ueberdies verweisen wir noch auf eine neu angefertigte photographische Reproduction einer solchen Stelle (Tafel V Fig. 9, Fall I aus dem Jahre 1893), welche das beschriebene Verhalten ebenfalls auf das Deutlichste zeigt. Zu beiden Seiten eines längs getroffenen Gefässes sieht man das kleinzellige Tumorgewebe weithin mit Blutkörperchen überschwemmt, welche namentlich auf der einen Seite die Tumorzellen stellenweise fast ganz verdrängen.

gehenden histologischen Beschreibung der Tumoren herausgriff und hieraus auf ein Endotheliom schloss, ist nicht ersichtlich. Abgesehen davon, dass es sich in unserem Falle nur um einen Befund im Centrum der drei oder vier grössten Sarcomknoten, also um eine local beschränkte, vereinzelte Erscheinung (eben in der Weise eines Blutheerdes) handelte, während die übrigen Knoten keine Blutungen aufwiesen, fehlten alle Zeichen einer epithelialen Umbildung oder Anordnung der Tumorzellen, wie im Falle Marckwald, ebenso alle Beziehungen der Tumorzellen zu den Gefässwandungen, was Beides zur Diagnose Endotheliom unbedingt erforderlich wäre. Ueberall vielmehr, auch wo das Gewebe durch die Blutung zu maschenartigen Strängen zusammengedrängt war, „bestanden die Grenzen der Maschen aus regellos auf und neben einander gehäuften Tumorzellen, dazwischen zahlreiche rothe Blutkörperchen“ (Wieland, a. a. O.). Marckwald dagegen spricht in seiner Arbeit und erläutert das Gesagte durch treffliche Abbildungen von Neubildungen, welche ausschliesslich aus Zellhaufen bestehen, die in Form von langen Streifen neben einander liegen und an carcinomatöse Formen erinnern. Ferner verlaufen zwischen diesen Zellhaufen regelmässige Anhäufungen rother Blutkörperchen, die von Tumorzellen begrenzt werden. An einzelnen Stellen sind diese Grenzzellen von cylindrischer Form und gleichen auf's Haar normalen Cylinderepithelien. Beschreibung und Abbildung lassen hier an der Richtigkeit der Diagnose Endotheliom[1]) keinen Zweifel aufkommen.

[1]) Beim Studium der feineren und noch vielfach strittigen histologischen Verhältnisse, welche für die Beurtheilung solcher von den Endo- und Perithelialgebilden der Blutgefässe ausgehenden Geschwulstformen (Endotheliome, Peritheliome) maassgebend sind, wurden wir von Herrn Professor E. Kaufmann, Director des pathol.-anatomischen Instituts in Basel, vielfach unterstützt. Herr Prof. Kaufmann stellte uns behufs Studium und mikrophotographischer Reproduction in liebenswürdigster Weise ein instructives Präparat seiner Privatsammlung zur Verfügung. Dasselbe stammt von einem Walnuss-grossen, operativ entfernten, pulsirenden Tumor der Ulna, welcher angeblich nach Trauma in kürzester Zeit (5 Minuten!) entstanden war und klinisch als Knochen-Aneurysma imponirte. Die centralen Partien der Schnitte zeigten compacte Massen rother Blutkörperchen, zwischen denen ungeordnete Haufen Epithel-artig zusammenklebender, grosser, cubischer Zellen mit basalem Kern und stark lichtbrechenden, Vacuolenartigen Einschlüssen (Fetttröpfchen) lagen. An einzelnen, namentlich den randständigen Stellen des Präparats, waren die Tumorzellen zu Zapfen, Strängen und kugligen Gebilden angeordnet, die an Drüsenschläuche erinnerten und mit der Wandung der zahlreichen Blutgefässe, namentlich der Capillaren, in Beziehung standen. Senkrecht auf der zarten Adventitia eines längsgetroffenen Gefässes mit deutlicher Endothel-Auskleidung stand eine dicht gedrängte

worden. Es bleibt nur übrig, zu betonen, dass wir dieselbe ablehnende Stellung aus denselben Gründen auch gegenüber der von Seiten Marckwald's versuchten Identificirung seines Endothelioms mit dem ersten unserer drei im Jahre 1893 veröffentlichten Fälle von primär multiplen Sarcomen[1]) einnehmen müssen. Es scheint uns um so nothwendiger, unseren Standpunkt in dieser Frage näher zu präcisiren, als nach dem Vorgange Marckwald's auch Sternberg und P. Berger[2]) unsere fragliche Beobachtung aus dem Jahre 1893 als Endotheliom ansprechen.

Die aufbewahrten Präparate des betreffenden Falles, dessen genaue pathologisch-anatomische und histologische Beschreibung im Original nachzulesen ist, wurden von uns, um allen Einwänden zu begegnen, noch einmal vorgenommen und an Hand frisch gefertigter Celloidinschnitte durchforscht, ohne dass sich uns bei dieser Durchsicht neue Gesichtspunkte eröffneten. Die Resultate unserer ersten Untersuchung vom Jahre 1893 wurden in allen Punkten bestätigt. Es handelte sich, wie Eingangs dieser Arbeit kurz recapitulirt, um eine Durchsetzung des grössten Theils des Skelets mit scharf umschriebenen, weichen Einlagerungen, die im Allgemeinen auf das Knochensystem beschränkt, nur an drei Stellen (am Schädel, an einer Rippe und besonders deutlich am 4. Lendenwirbel) auf die umgebenden Weichtheile übergriffen. Histologisch bestanden sämmtliche Tumoren aus einer kleinzelligen Wucherung vom Bindesubstanz-Typus, so zwar, dass die kleinen Rundzellen, umschlossen von einer Maschen bildenden, feinfaserigen, kaum sichtbaren Intercellular-Substanz, bald regellos gehäuft, bald in reihenförmiger und streifiger Anordnung die einzigen Bestandtheile der Geschwülste bildeten, und nur im Centrum vereinzelter grösserer Knoten (z. B. im Rippentumor und im Tumor des 4. Lendenwirbels) ausser den Geschwulstzellen grössere Ansammlungen rother Blutkörperchen zu finden waren. „Die Zahl der letzteren war am grössten in der Umgebung der Gefässe, so dass die Geschwulstzellen an solchen Stellen vollkommen in den Hintergrund traten“ (Wieland, Inaug.-Dissert., Basel, 1893 S. 16). Dieser gelegentliche Befund einer Hämorrhagie im Centrum eines oder des anderen grossen, also wohl älteren Tumorknotens wurde durch eine beigegebene, schematisch gehaltene Abbildung illustrirt, worin die Auseinanderdrängung des lockeren Rundzellengewebes durch die Blutkörperchen mit wünschenswerther Deutlichkeit zu Tage trat[3]). Wesshalb Marckwald gerade diese Stelle aus unserer ein-

[1]) E. Wieland, Primär multiple Sarcome der Knochen. Inaug.-Dissert., Basel, 1893.

[2]) P. Berger, Sur les endothéliomes des os. Revue de Chir., No. 1, 1900.

[3]) Ueberdies verweisen wir noch auf eine neu angefertigte photographische Reproduction einer solchen Stelle (Tafel V Fig. 9, Fall I aus dem Jahre 1893), welche das beschriebene Verhalten ebenfalls auf das Deutlichste zeigt. Zu beiden Seiten eines längs getroffenen Gefässes sieht man das kleinzellige Tumorgewebe weithin mit Blutkörperchen überschwemmt, welche namentlich auf der einen Seite die Tumorzellen stellenweise fast ganz verdrängen.

gehenden histologischen Beschreibung der Tumoren herausgriff und hieraus auf ein Endotheliom schloss, ist nicht ersichtlich. Abgesehen davon, dass es sich in unserem Falle nur um einen Befund im Centrum der drei oder vier grössten Sarcomknoten, also um eine local beschränkte, vereinzelte Erscheinung (eben in der Weise eines Blutheerdes) handelte, während die übrigen Knoten keine Blutungen aufwiesen, fehlten alle Zeichen einer epithelialen Umbildung oder Anordnung der Tumorzellen, wie im Falle Marckwald, ebenso alle Beziehungen der Tumorzellen zu den Gefässwandungen, was Beides zur Diagnose Endotheliom unbedingt erforderlich wäre. Ueberall vielmehr, auch wo das Gewebe durch die Blutung zu maschenartigen Strängen zusammengedrängt war, „bestanden die Grenzen der Maschen aus regellos auf und neben einander gehäuften Tumorzellen, dazwischen zahlreiche rothe Blutkörperchen“ (Wieland, a. a. O.). Marckwald dagegen spricht in seiner Arbeit und erläutert das Gesagte durch treffliche Abbildungen von Neubildungen, welche ausschliesslich aus Zellhaufen bestehen, die in Form von langen Streifen neben einander liegen und an carcinomatöse Formen erinnern. Ferner verlaufen zwischen diesen Zellhaufen regelmässige Anhäufungen rother Blutkörperchen, die von Tumorzellen begrenzt werden. An einzelnen Stellen sind diese Grenzzellen von cylindrischer Form und gleichen auf's Haar normalen Cylinderepithelien. Beschreibung und Abbildung lassen hier an der Richtigkeit der Diagnose Endotheliom[1]) keinen Zweifel aufkommen.

[1]) Beim Studium der feineren und noch vielfach strittigen histologischen Verhältnisse, welche für die Beurtheilung solcher von den Endo- und Perithelialgebilden der Blutgefässe ausgehenden Geschwulstformen (Endotheliome, Peritheliome) maassgebend sind, wurden wir von Herrn Professor E. Kaufmann, Director des pathol.-anatomischen Instituts in Basel, vielfach unterstützt. Herr Prof. Kaufmann stellte uns behufs Studium und mikrophotographischer Reproduction in liebenswürdigster Weise ein instructives Präparat seiner Privatsammlung zur Verfügung. Dasselbe stammt von einem Walnuss-grossen, operativ entfernten, pulsirenden Tumor der Ulna, welcher angeblich nach Trauma in kürzester Zeit (5 Minuten!) entstanden war und klinisch als Knochen-Aneurysma imponirte. Die centralen Partien der Schnitte zeigten compacte Massen rother Blutkörperchen, zwischen denen ungeordnete Haufen Epithel-artig zusammenklebender, grosser, cubischer Zellen mit basalem Kern und stark lichtbrechenden, Vacuolenartigen Einschlüssen (Fetttröpfchen) lagen. An einzelnen, namentlich den randständigen Stellen des Präparats, waren die Tumorzellen zu Zapfen, Strängen und kugligen Gebilden angeordnet, die an Drüsenschläuche erinnerten und mit der Wandung der zahlreichen Blutgefässe, namentlich der Capillaren, in Beziehung standen. Senkrecht auf der zarten Adventitia eines längsgetroffenen Gefässes mit deutlicher Endothel-Auskleidung stand eine dicht gedrängte

Osteomalacie und multipler Tumor-Bildung schwanken konnte. Der Nachweis von Albumose im Urin entschied zu Gunsten der letzteren Diagnose. Im Falle Buchstab-Schaposchnikow, vielleicht auch Naunyn (a. a. O.), wurde die Diagnose intra vitam hauptsächlich auf Grund des Albumosen-Nachweises[1]) im Urin gestellt. — Weniger sicher liess sich eine Knochen-Affection vermuthen im Falle Kudrewetzky, der klinisch unter dem Bilde einer fortschreitenden Paraplegie mit Blasen-Lähmung verlief. —

Wir begnügen uns mit diesen kurzen Bemerkungen über die Symptomatologie der uns speciell interessirenden primär multiplen Sarcome und verweisen bezüglich weiterer Einzelheiten auf die schon mehrmals erwähnte, zusammenfassende Arbeit M. Sternberg's im Nothnagel'schen Handbuche, wo die klinisch symptomatologischen und differential-diagnostischen Beziehungen der multiplen Knochen-Neoplasmen, und zwar sowohl der primären, wie der secundären Geschwülste, in klarer Weise erörtert wurden.

Die Schwierigkeit, in der wechselvollen, zum Theil typischen, zum Theil völlig unbestimmtenSymptomatologie der fraglichen Geschwülste sich zurecht finden, lässt es begreiflich erscheinen, wenn von klinischer Seite in erster Linie der Möglichkeit einer sicheren Diagnose der multiplen Geschwulst-Bildung im Knochenmark Interesse entgegen gebracht wird, während auf die histologische Unterscheidung der Geschwülste weniger Gewicht gelegt wird. Mit dem Bekanntwerden immer weiterer Fälle steigt auch das Bedürfniss nach schärferem Auseinanderhalten der histologischen Befunde.

Der von vielen Autoren zur Bezeichnung einer beliebigen multipel auftretenden Geschwulst-Bildung im Knochensystem gewählte Ausdruck multiple Myelome würde in Zukunft besser bloss für solche Fälle in Anwendung kommen, wo es sich um wirkliches Myelom im ursprünglichen anatomischen Sinne handelt. Hierunter wären einstweilen nach den Angaben von v. Rustizky, Zahn, Klebs, wohl auch

[1]) Siehe S. 134 u. 144: Ueber die diagnostische Bedeutung des Albumosen-Nachweises im Urin bei den verschiedenen multiplen Knochengeschwülsten.

Ellinger, Weber, Ewald, Winkler, Funkenstein, Kalischer, circumscripte lymphatische Einlagerungen im Knochenmarke zu verstehen, welche in ihrer histologischen Zusammensetzung vom Mutterboden nicht abweichen, im feineren Bau und namentlich im Verhalten zu den zahlreichen Gefässen das für diese Geschwulstform als typisch geschilderte Verhalten zeigen, (wandungslose Gefässe (?), deren Begrenzung Tumorzellen bilden!). Im Allgemeinen auf das Knochenmark beschränkt und mit hochgradigen Einschmelzungs-Processen der Knochensubstanz einhergehend, können diese Myelome gelegentlich den umgebenden Knochenmantel durchbrechen (Fall Rustizky, Zahn, Ewald, Funkenstein), doch kommt es kaum je zu Knochen-Neubildung und nie zu ächter Metastasen-Bildung. Es liegt nahe, diese multipel auftretenden, hyperplastischen Heerde des Knochenmarks mit Zahn als eine System-Erkrankung des Markgewebes anzusehen, wie sie in ähnlicher Weise bei den Lymphdrüsen unter der Bezeichnung „pseudo-leukämisches Lymphom" (Billroth'sches malignes Lymphom) bekannt ist. Weitere, namentlich genaue histologische Untersuchungen über dieses seltene ächte Myelom wären sehr erwünscht.

Vom Myelom sind zu trennen die eigentlichen, primär multipel auftretenden, kleinzelligen Sarcome des Knochenmarks meist aus Rundzellen (Buch, Arnold, Kudrewetzky, Sudhoff, Wieland Fall I, III, IV u. V, Spiegelberg, Seegelken, Rosin, Buchstab-Schaposchnikow), gelegentlich auch aus einer Mischung von Rund- und Spindelzellen (Grawitz Fall II, Wieland, Fall II) bestehend. Es sind scharf umschriebene, weiche, zellreiche Neubildungen, die durch ihren heteroplastischen, vom Mutterboden sowohl in Bezug auf die Zellform, als in Bezug auf die Zwischensubstanz verschiedenen Bau, gekennzeichnet sind, und die im Marke nahezu sämmtlicher Knochen ihren Sitz haben können. Zur Charakterisirung ihrer, dem normalen Lymphdrüsen-Gewebe noch am meisten ähnelnden histologischen Structur schlagen wir für sie die Bezeichnung Lymphosarcome vor.

Neben überwiegender Knochen-Resorption finden wir Andeutungen von Knochen-Neubildung, hauptsächlich an den Rippen und in der Umgebung grösserer Sarcomknoten. Sehr ausge-

sprochen, etwa so, wie wir sie von anderen Knochen-Sarcomen, zum Beispiel den schaligen Epiphysen-Sarcomen kennen, ist die Knochen-Neubildung nicht. Befunde mit ausgebreiteter Sklerosirung (Eburneation) einzelner Knochentheile oder gar des ganzen Skelets (wie im Falle Hammer) gehören nicht hierher. — Hinüberwuchern der multiplen Lymphosarcome auf Nachbar-Organe kommt vielfach vor, (sehr exquisit in den Fällen von Arnold, Kudrewetzky, Buchstab-Schaposchnikow, Wieland I und V), gehört aber nicht zur Regel. In anderen Fällen macht die Neubildung an der Knochengrenze Halt, oder greift noch auf das Periost (Fall Grawitz), speciell am Schädeldach auf die dem Knochen dicht anliegende Dura mater über (Wieland Fall III und IV). Eigentliche Metastasen-Bildung in anderen Organen gehört zu den Ausnahmen. Deswegen diesen Geschwülsten den Charakter der Bösartigkeit abzusprechen, erschiene verfrüht. Das Fehlen von Metastasen ist, worauf wir schon in unserer ersten Arbeit hinwiesen, möglicherweise bloss ein scheinbares, durch die Zeitdauer der Affection oder sonstige, uns unbekannte Einflüsse noch nicht gestattetes. Kudrewetzky erwähnt in seinem Falle metastatische Geschwulstknoten in der Leber und in den Meningen. Das Sections-Protocoll unseres Falles III erwähnt Knoten in der linken Lunge und linken Niere. Vermuthlich handelt es sich ebenfalls um Metastasen-Bildungen, obwohl wir den histologischen Beweis nicht erbringen konnten.

Ferner beobachtete Grawitz in seinem Falle in der Milz und in der rechten Niere keilförmige Heerde, über deren Natur sich der Autor nicht näher ausspricht, und die möglicherweise als Metastasen gedeutet werden könnten.

Aufschluss über diese Punkte dürften fernere Untersuchungen liefern.

Einer weiteren, multipel auftretenden Geschwulstform des Knochenmarks von typischem histologischem Bau gehören die Fälle von Alveolär-Sarcomen (Endotheliom, Peritheliom) an, welche Kahler, Marckwald und Spiegelberg (Fall I u. II) beschrieben haben, und auf deren Bedeutung auch Poncet, P. Berger und Thévenot jüngst aufmerksam gemacht haben.

Wir begnügen uns mit dem Hinweis auf das hierüber im Text Gesagte S. 138 (Anmerkung).

Ausser diesen drei Hauptgruppen von primär multipel auftretenden Knochenmark-Geschwülsten, — Myelom, myelogenes Sarcom (Lymphosarcom), Endotheliom, — die sich einstweilen histologisch, aber nicht klinisch auseinander halten lassen, begegnen wir in der Literatur noch einer Reihe von verwandten Beobachtungen, deren Beurtheilung uns zur Zeit noch unsicher scheint.

## Literatur.


1. Arnold, J.: Drei Fälle von primärem Sarcom des Schädels. Dieses Archiv Bd. 57, 1873.
2. Askanazy: Diagnostische Bedeutung der Bence-Jones'schen Albumosurie. Deutsche med. Wochenschr. No. 31, 1899.
3. Baumgarten: Myelogene Pseudo-Leukämie mit Ausgang in allgemeine Osteo-Sclerose. Arbeiten auf dem Gebiete der pathol. Anatomie und Bakteriologie aus dem Patholog.-anatom. Institut zu Tübingen. Bd. II, 1899.
4. Bence-Jones, H.: On a new substance occurring in the urine of a patient with mollities ossium. Philosoph. Transact. of the Royal Soc. of London. 1848.
5. Berger, P.: Revue de chirurgie. No. 1, 1900.
6. Buchstab u. Schaposchnikow: Ueber multiple Myelome des Rumpf-Skelets, verbunden mit typischer Albumosurie als charakteristisches diagnostisches Kennzeichen derselben. Russ. Arch. f. Pathologie Bd. VII, 1899.
7. Ellinger, A.: Ueber das Vorkommen des Bence-Jones'schen Körpers im Harn bei Tumoren des Knochenmarks und seine diagnostische Bedeutung. Dissert. Königsberg 1898.
8. Ewald, K.: Ein chirurgisch interessanter Fall von Myelom. Wiener klin. Wochenschr. 1897. S. 169.
9. Funkenstein, Otto: Ein Fall von multiplem Myelom. Inaug.-Dissert. Strassburg 1900.
10. Grawitz: Maligne Osteomyelitis und sarcomatöse Erkrankungen des Knochensystems als Befunde bei Fällen von perniciöser Anämie. Dies. Arch. Bd. 76, 1879.
11. Hammer: Primäre sarcomatöse Ostitis mit chronischem Rückfallsfieber. Dies. Arch. Bd. 137, 1894.
12. Heidenhain, M.: Ueber Bau und Function der Riesenzellen (Megakaryocyten) im Knochenmark. Sitzungsber. der phys.-medicin. Gesellsch. in Würzburg. 1894.
13. Hildebrand: Ueber das tubuläre Angio-Sarcom oder Endotheliom des Knochens. Deutsche Zeitschr. f. Chirurgie Bd. 31, 1891.
14. Kahler: Zur Symptomatologie des multiplen Myeloms. Wiener med. Presse XXX. 1889.

15. Kalischer: Ein Fall von Ausscheidung des Bence-Jones'schen Eiweisskörpers durch den Urin bei Rippen-Myelomen. Deutsche med. Wochenschr. No. 4, 1901.
16. Klebs, E.: Die allgemeine Pathologie. Zweiter Theil. 1889.
17. Kudrewetzky, B.: Zur Lehre von der durch Wirbelsäulen-Tumoren bedingten Compressions-Erkrankung des Rückenmarks. Zeitschr. f. Heilkunde Bd. XIII. 1892.
18. Kundrat: Ueber Lympho-Sarcomatosis. Wien. klin. Wochenschr. 1893
19. Lannelongue: Gazette des hôpitaux 1892. No. 41 und 42.
20. Litten: Berliner klin. Wochenschr. 1877.
21. Magnus-Levy: Verhandlungen des 18. Congresses für innere Medicin, Wiesbaden. April 1900.
22. Marchand: Fall von seniler Osteomalacie (spec. Mark-Hyperplasie mit Schwund des Knochengewebes). Berliner klinische Wochenschrift No. 29, 1886.
23. Marckwald: Ein Fall von multiplem, intravasculärem Endotheliom in den gesammten Knochen des Skelets (Myelom, Angio-Sarcom). Dies. Arch. Bd. 145, 1895.
24. Nothnagel, H.: Ueber eine eigenthümliche perniciöse Knochen-Erkrankung (Lymphadenia ossium). Festschrift zu Ehren von R. Virchow. Berlin 1891. II. S. 135.
25. Paltauf, R.: Lymphosarcom (Lymphosarcomatose, Pseudo-Leukämie, Myelom, Chlorom). In: Lubarsch und Ostertag: Ergebnisse der allgemeinen Pathologie und der pathol. Anatomie des Menschen und der Thiere. Bd. 3, 1896.
26. Pertik, O.: Myeloma multiplex. Wiener med. Wochenschr. 1890.
27. Poncet: XII. Congrès français de chirurgie. 1898.
28. Ranvier, L.: Note sur un cas de tumeur lymphatique des os. Journal de l'anatomie et physiol. norm. et pathol. IV. 1867.
29. F. v. Recklinghausen: Die fibröse oder deformirende Ostitis, die Osteomalacie und die osteoplastische Carcinose in ihren gegenseitigen Beziehungen. Festschrift der Assistenten, R. Virchow zum 13. October 1891 gewidmet. Berlin 1891.
30. Rosin, H.: Ueber einen eigenartigen Eiweisskörper im Harne und seine diagnostische Bedeutung. Berliner klin. Wochenschr. 1897, S. 1044.
31. Runeberg, J. W.: Ein Fall von medullärer Pseudo-Leukämie. Deutsches Archiv f. klin. Med. Bd. 33, 1883.
32. v. Rustizky: Multiples Myelom. Deutsche Zeitschr. f. Chirurgie III, 1873.
33. Schulz, R.: Klinisch-anatom. Beobachtungen über Desmoid-Carcinom. Arch. f. Heilkunde Bd. 15, 1874.
34. Seegelken: Ueber multiples Myelom und Stoffwechsel-Untersuchungen bei demselben. Deutsches Archiv f. klin. Med. Bd. 58, 1897.
35. Senator: Asthenische Lähmung, Albumosurie und multiple Myelome. Berliner klin. Wochenschr. No. 8, 1899.

36. Spiegelberg, Hugo: Beiträge zur Kenntniss der multipel auftretenden Knochen-Sarcome. Inaug.-Dissert. Frankfurt 1894.
37. Sternberg, Max: Vegetations-Störungen und System-Erkrankungen der Knochen. Spec. Pathol. und Therapie. Herausgegeben von Prof. Dr. Nothnagel. Bd. VII. Theil II. Abtheil. II. Wien 1899.
38. Sudhoff, K.: Ueber das primäre multiple Carcinom des Knochen-Systems. Inaug.-Dissert. Erlangen 1875.
39. Süssmann, Arthur: Ueber einen neuen Fall von multipler Myelombildung, verbunden mit hochgradiger Albumosurie. Inaug.-Dissert. Berlin 1897.
40. Thévenot: Des endothéliomes des os. Revue de chirurgie No. 6, 1900.
41. Virchow, R.: Die krankhaften Geschwülste. Berlin 1865.
42. Waldstein, L.: Ein Fall von progressiver Anämie und darauffolgender Leukocythämie mit Knochenmarks-Erkrankung und einem sogen. Chlorom. Dies. Arch. Bd. 91, 1883.
43. Weber, F. P.: General lymphadenomatosis of bones, one form of „multiple Myeloma". Journ. of Pathol. and Bacteriol. 1898.
44. Wieland, E.: Primär multiple Sarcome der Knochen. Inaug.-Dissert. Basel 1893.
45. Winkler: Das Myelom in anatomischer und klinischer Beziehung. Dieses Archiv Bd. 161, 1900.
46. Zahn, F. W.: Ueber das multiple Myelom, seine Stellung im onkologischen System und seine Beziehung zur Anaemia lymphatica. Beiträge zur Geschwulstlehre. Deutsche Zeitschr. f. Chirurgie, Bd. 22, 1885.
47. Ziegler: Pathologische Anatomie. 1889.
48. Zülzer, G.: Berliner klin. Wochenschr. No. 40, 1900.

# VIII.

# Ueber eine aus Lutein-Gewebe bestehende Neubildung in dem Ovarium eines Kalbes[1]).

Von

Dr. Leo Loeb in Chicago.

(Hierzu Taf. VI u. VII.)

Im Folgenden soll über eine Neubildung in dem Ovarium eines etwa 6 Monate alten Kalbes berichtet werden, welche in verschiedenen Punkten von bisher beschriebenen Fällen abzuweichen scheint. Das 6 Monate alte Kalb, dem dieses Ovarium entstammte, war wegen Actinomycose des Kopfes getödtet worden. Alle anderen Theile erschienen frei von Actinomycose. Die inneren Organe schienen normal zu sein mit Ausnahme dieses einen Ovarium.

Der Uterus war nicht vergrössert, Schwangerschaft lag nicht vor. Während die Maasse des normalen Ovarium eines 3 Monate alten Kalbes 2 : 1 : 1 cm betrugen, war die Grösse dieses Ovariums etwa 9 : 6 : 5 cm. Seine Consistenz war elastisch hart, die Oberfläche eben, ohne bemerkenswerthe Höcker. Stark entwickelte Follikel oder Corpora lutea ragten nicht über die Aussenseite hervor. Die Blutgefässe allein sprangen bedeutend vor; sie waren verdickt und varicös.

Auf dem Durchschnitt sah man das Bindegewebe in der Peripherie stark entwickelt. Auch im Innern traten starke Züge von Bindegewebe hervor. Nahe der Mitte finden wir einen etwa 2 cm grossen Raum von Gewebe erfüllt, das ganz wie Corpus luteum-Gewebe aussah. Von da aus nach der Peripherie hin lagen zerstreut kleinere Strecken gelben Gewebes, das mehr oder weniger dem Corpus luteum-Gewebe ähnlich war, aber nach der Peripherie zu mehr gelatinös wurde. In der äusseren Hälfte, doch von der Oberfläche des Ovarium durch eine starke Bindegewebs-Schicht getrennt, fanden wir runde, Follikel-ähnliche,

[1]) Ich verdanke dieses Ovarium der Güte des Thierarztes Herrn Dr. Jobson. Die betr. mikroskopischen Präparate wurden am 9. April 1900 in der Pathologischen Gesellschaft in Chicago demonstrirt.

von concentrischen Bindegewebslagen umgebene Körper. Einige unter diesen Follikel-ähnlichen Gebilden waren mit flüssigem Blut erfüllt; die Mehrzahl mit einer weich gelatinösen Masse, die ähnlich aussah, wie die vorher erwähnten gelben Massen im Ovarium; doch war in den Follikeln die Substanz weicher. Nicht immer waren deren runden Körper gut abgegrenzt, sie waren zuweilen von gelbem, gelatinösem Gewebe umgeben und daher von ähnlichem Charakter, wie die in der Marksubstanz gelegenen Massen. Diese an Follikel erinnernden Gebilde, auch die Blut-haltigen, waren etwa erbsengross oder etwas grösser und in grösserer Anzahl auf einem Querschnitt zu sehen. Elf Stücke von verschiedenen Theilen des Ovarium wurden ausgeschnitten und mikroskopisch untersucht. Es ergab sich, dass in der Peripherie eine starke Schicht von dichtem Bindegewebe lag mit stark erweiterten Lymphgefässen, deren Wandungen sehr verdickt und sehr reich an Kernen waren. Keimepithel konnte nicht nachgewiesen werden. Falten des Keimepithels, die von der Oberfläche nach innen zogen waren ebenfalls nicht vorhanden, auch im Innern des Ovarium lagen überall verdickte Gefässwandungen und oft erweiterte Lymphspalten. Kleinzellige Infiltration war nur ausnahmsweise, Ansammlung von multinucleären Leukocyten war nirgends zu sehen. An vielen Stellen war das Bindegewebe ausserordentlich reich an spindelförmigen Bindegewebszellen. Nicht selten finden wir ältere Hämorrhagien im Gewebe. An sochen Stellen sind Ansammlungen von mit gelbem und braunem Pigment beladenen Zellen vorhanden. An einer Stelle fand sich im Bindegewebe nahe einem Bluterguss eine Riesenzelle.

Eingesprengt in dieses Bindegewebe finden wir in allen Theilen des Ovarium Corpus luteum-Gewebe. An vielen Stellen liegen grössere oder kleinere Flecken von typischem, wohl entwickeltem Corpus luteum-Gewebe. An anderen Stellen finden wir dasselbe oft auf weite Strecken hin degenerirt. Entweder hat eine hyaline Veränderung Platz gegriffen, wobei der Kern verloren gehen kann und nur dazwischen die Kerne der länglichen Spindelzellen oder Capillaren erhalten bleiben, oder eine myxoide Degeneration ist eingetreten. Die Erscheinungsform dieses Gewebes wechselt sehr, weil an vielen Stellen der Grad

der Degeneration sehr verschieden ist. Dazu kommen oft starke, vacuoläre Veränderungen in diesen Zellen.

Untersucht man nun die an Follikel erinnernden, runden Gebilde mikroskopisch, so sieht man hier cubische oder cylindrische Zellen, die ähnlich wie Luteinzellen um capillare oder um spindelförmige Zellen (die vielleicht nicht immer Capillar-Endothelien sind) aufgebaut sind. Aber weiterhin wuchern diese Zellen und füllen den Raum der runden Körper zuweilen ganz aus; dabei vermehren sich besonders die Kerne sehr stark, so dass man 2 oder 3 Kerne in einer Zelle sehen kann. Der Kern dieser Zellen liegt gewöhnlich excentrisch an der Peripherie des zugehörigen Protoplasma. Er enthält mehrere grössere, unvollständige Chromatinkörner. Das Protoplasma nimmt bei der Färbung mit Hämatoxylin und Eosin eine gesättigte Färbung an. Diese Zellen können Vacuolen enthalten, wie die Luteinzellen, und können in einem Maschenwerk von mit Eosin rothgefärbten Fasern liegen, die an den Durchschnitt eines Honigwaben-Netzes erinnern. Ob eine solche Wabe immer einer ganzen Zelle entspricht, wobei der Kern, von Protoplasma umgeben, in der Mitte liegt und in der Peripherie das Protoplasma geschwunden ist, oder ob diese Waben nicht auch durch Degeneration eines Theiles des Protoplasma einer Zelle entstehen können, war nicht immer mit Sicherheit festzustellen.

In der Peripherie dieser Follikel-artigen Gebilde liegt meist concentrisch geschichtetes Bindegewebe, welches reich an Zellen ist. Von der Peripherie sprossen dann radiär Gefässcapillaren in das Innere. Diesen Gefässcapillaren sitzen die eben beschriebenen Zellen auf. Zuweilen sind die Zellen dicht an den Gefässcapillaren klein und besitzen einen dunklen Kern; eine weitere Schicht nach aussen zeigt dann grössere Zellen mit cylindrischer oder cubischer Form und mit dem oben beschriebenen Bläschen-förmigen Kern. Auch in der Peripherie der runden Körper sind diese Zellen oft ganz klein, haben dort oft einen Chromatin-reichen Kern, liegen dichtgedrängt an einer Seite eines Gefässes, von dem aus sie dann, grösser werdend, meist um eine Capillare angeordnet nach dem Centrum vordringen. Doch zeigen auch diese in der Peripherie liegenden, dicht gedrängt das Gefäss umschliessenden Zellen mit dunklen

Kernen oft noch polygonale Form, doch kann auch diese ganz verloren gehen. Oft sind nun diese runden Gebilde ganz mit diesen Zellmassen ausgefüllt. Oft hat aber schon ein theilweiser Schwund stattgefunden, und dann ist der papillomatöse Charakter dieser Bildung deutlich sichtbar. Die Papillen bestehen aus centralen Capillaren oder spindelförmigen Zellen, um welche die cubischen oder cylindrischen Zellen aufgebaut sind. Oft sieht man in der Peripherie dieses stets einfachen Bindegewebes um Gefässe angeordnet Züge typischer Luteinzellen. In stärkeren Bindegewebs-Strängen, die zuweilen in die runden Körper eindringen, finden wir ebenfalls um Capillaren aufgebaut nicht selten Luteinzellen, und auch im Innern der runden Körper sehen wir zuweilen die typischen, cylindrischen oder cubischen Zellen sich vergrössern, ihr Protoplasma nimmt zuweilen eine faserige Structur an; und diese Zellen unterschieden sich nun kaum noch von Luteinzellen. Vacuolen mögen sichtbar werden. An anderen Stellen finden wir neben typischen Luteinzellen diesen ähnliche Zellen, deren Protoplasma jedoch homogen ist, die aber ebenso, wie die Luteinzellen, sich stark durch Eosin färben. Dicht daneben liegen Zellen, die sonst gerade so aussehen, wie die eben erwähnten, nur ist ihr Kern schon an die Peripherie gerückt, und dann findet ein Uebergang zu den cubischen und cylindrischen Zellen statt. Die letztbeschriebenen Zellen unterscheiden sich nur sehr wenig von den typischen, die runden ersetzen die cubischen oder cylindrischen Zellen. Dicht daneben kann man Uebergänge zu Spindelzellen und zu faserigem, um Gefässe angeordnetem und wie Bindegewebe aussehendem Gewebe finden.

Wie nun schon die mikroskopische Untersuchung erwarten lässt, finden wir diese Follikel-artigen Gebilde nicht immer so scharf abgegrenzt; zuweilen geht ein solcher Follikel in grosse Massen degenerirender Luteinzellen über; oder wir finden weite Gefässräume im Innern der Follikel, um die sich dann wieder die cubischen und cylindrischen Zellen aufbauen. An anderen Stellen sieht man typisches Corpus luteum-Gewebe ganz allmählich in diese Massen von cubischen Zellen übergehen, ohne dass die Formation eines runden Körpers zu Stande kommt. Wir haben hierbei nicht den Eindruck eines scharfen Aneinanderstossens verschiedener Gewebe. Die Luteinzellen werden nach

der Trennungsstelle zu kleiner und ihr Protoplasma homogener, die cylindrischen Zellen auf der anderen Seite sind von ähnlichen, das Wabennetz bildenden Membranen umgeben, wie sie der Zellform der Luteinzellen entsprechen, nur rückt der Kern der cubischen und cylindrischen Zelle etwas nach aussen, und allmählich schwindet das peripherische Protoplasma der Zellen. Weiter nach der Peripherie hin werden die Zellen oft spindelförmig, wobei aber die Zellmembranen, welche cubische Form haben, noch vorhanden sind.

In dem äusseren Theile des Ovarium liegen nun die beschriebenen, wohl ausgebildeten runden Körper in grösserer Anzahl. Durch Degeneration vieler Zellen wird der papillomatöse Aufbau[1]) dieser Gebilde sehr klar. So finden wir neben Follikelartigen Körpern, die mit Zellen ganz erfüllt sind und nur eine geringfügige gelatinöse Degeneration zeigen, — wobei die degenerirenden Zellen oft ein Waben-artiges Netz hinterlassen —, solche, in denen der grösste Theil der Zellen degenerirt ist. Bemerkenswerth ist die Art der Degeneration der cylindrischen und cubischen Zellen. In der Peripherie der einzelnen Zellen bleibt hierbei oft ein durch Eosin roth zu färbendes Gerüst zurück; das Protoplasma im Centrum der Zelle wird aber aufgelöst.

In einer der mikroskopisch untersuchten Cysten war nun der Schwund der Papillen besonders vorgeschritten. Hier hatten wir nur noch wenige papillomatöse Auswüchse, und diese bestanden meist, wenn auch nicht ausschliesslich, aus papillomatösen Vorwucherungen der die Cyste bekleidenden cylindrischen Zellen. Diese cylindrischen Zellen waren ihrer Form und Färbung nach dieselben, wie die oben als Bestandtheile der runden Körper beschriebenen. Der Kern lag auch hier an der Peripherie des Protoplasma, und zwar an dem nach dem Lumen der Cyste gerichteten Ende. Die Färbung des Protoplasma und die Zellform waren gleich, nur war hier die cylindrische Form der Zellen oft, aber nicht immer, stärker ausgeprägt. Diese Zellen waren einschichtig, Epithel-artig angeordnet, gingen weiterhin in Zellen über, die fast wie cubische Epithelzellen aussahen, und flachten

[1]) In diesem Zusammenhang mag darauf hingewiesen werden, dass Nagel die Bildung eines Corpus luteum durch papillomatöse Einwachsungen in die Follikel erklärte.

sich dann zu spindelförmigen Zellen ab; weiterhin hatte in einer Strecke die Cyste gar keine Bekleidung.

Durch Wucherung dieser Epithel-artigen Zellen und auch des umgebenden Bindegewebes waren nun neben der grösseren Cyste kleinere Nebencysten entstanden, welche von denselben Zellen bekleidet wurden. Im Innern der Cysten waren die Reste der degenerirenden, Epithel-artigen Zellen zu sehen, welche das früher beschriebene Netzwerk und die gelatinösen Massen zurückliessen. Es waren Zeichen vorhanden, dass auch hier Papillen zu Grunde gegangen waren; Haufen von rothen Blutkörperchen fanden sich in den Cysten. Da die Papillen Capillaren enthielten, dürfte der Bluterguss in die Cysten durch Zerstörung der Capillaren in den Papillen zu erklären sein. Büschel-förmig wuchsen oft diese Epithel-artigen Zellen in das Innere vor. Weiterhin machten sie diffuse Wucherungen in die Umgebung, und hierbei glichen die neugebildeten Zellmassen sehr den früher beschriebenen Massen von cubischen Zellen. Oft rundete sich das Protoplasma um den Kern ab, so dass man den Eindruck einer Wucherung von grossen, runden Zellen erhalten konnte, doch zeigten auch noch hier oft die zurückbleibenden Membran-Reste den cubischen Charakter der Zellen an. Indem nun im Innern dieser Zellhaufen Zellen zu Grunde gingen, entstanden auch hier secundäre Cysten. In den Nebencysten war oft der Cylinderzellen-Besatz vollkommen. Auch in den früher erwähnten Cysten, die mit papillomatösen Auswüchsen erfüllt waren, fanden wir ganz ähnliche secundäre Cysten-Bildung, wenn auch in kleinerem Maassstabe. Die Zellen, welche diese kleinen, gewöhnlich nicht vollkommen geschlossenen Nebencysten begrenzten, waren ihrem Aussehen nach denen sehr ähnlich, welche die besser ausgebildete, vorher beschriebene Cyste auskleideten. Doch müssen einzelne Punkte hervorgehoben werden, durch welche sich die die grössere Cyste bekleidenden Zellen von einem gewöhnlichen Epithelzellen-Besatz unterscheiden. Das ist die Lage des Kernes in den Zellen und der Umstand, dass doch hie und da Lücken in dem Zellenbesatz vorhanden sind. Trotzdem ist die Aehnlichkeit dieser Zellen mit ächtem Epithel in dieser Hinsicht gross. Die Epithel-artigen Zellen sind in diesen Cysten einschichtig angeordnet. Durch das büschel-

förmige, primäre Verwachsen dieser Zellen kann Mehrschichtigkeit vorgetäuscht werden. Ein Ei war weder in diesen Cysten, noch sonstwo in dem Ovarium zu sehen. Die cubischen und cylindrischen Zellen, die wir in und um die runden Körper fanden, befanden sich hie und da in dem Zustande der indirecten Kerntheilung.

Eines der makroskopisch als Blutcysten erscheinenden Gebilde zeigte bei mikroskopischer Untersuchung keine epitheliale Bekleidung, auch kein typisches Lutein-Gewebe in der Umgebung. In den peripherischen Theilen der Blutmasse hatte eine theilweise Organisation zu Bindegewebe stattgefunden. Auch tiefer im Ovarium finden wir hie und da spindelförmige Bindegewebszellen. In der Peripherie der Cyste liegen gelbe Blutpigment-Schollen.

Es ist nun wohl naheliegend, anzunehmen, dass die Cysten, welche in der Grösse und in dem makroskopischen Befunde den anderen so sehr gleichen, ähnlichen Charakters sind, wie jene. Es ist wahrscheinlich, dass die Zotten durch den Bluterguss zerstört wurden, oder dass die Blutung so früh erfolgte, so dass Zotten nicht zur Ausbildung kamen. Auch um die anderen Cysten finden wir nicht an vielen Stellen Lutein-Gewebe.

Von Interesse dürfte auch die Thatsache sein, dass besonders in der Umgebung der runden Körper, aber auch an anderen Stellen, sowohl Massen von Luteinzellen, wie die cubischen und cylindrischen Zellen, welche die Follikel-artigen Körper ausfüllen und welche in dem starken Wachsthum die Form von grossen Rundzellen annehmen können, in endotheliale Gefässräume eindringen.

An manchen Stellen stossen sie das Endothel in das Lumen der Gefässe vor, an anderen Stellen dringen sie direct durch die Gefäss-Bekleidung in das Innere vor.

Es sollen nun frühere Befunde erwähnt werden, welche Beziehungen zu den hier mitgetheilten Beobachtungen haben: Rokitansky gab zuerst an, ein Carcinom des Corpus luteum gesehen zu haben. Doch da keine mikroskopische Beschreibung vorliegt, so ist dieser Fall nicht gut verwendbar. Sodann wurden von einer Reihe von Autoren, (Slavjansky, Nagel, Bukins, E. Fraenkel, L. Fränkel, Orthmann) Corpus luteum-Cysten beschrieben, theils mit, theils ohne Epithel, theils mit Blut,

theils mit einer hellen Flüssigkeit gefüllt. Diese Cysten waren grösser, als die hier vorliegenden, und solitär. E. Fraenkel führt im Gegensatz zu den anderen Autoren diese Cysten auf Wucherung des Follikel-Epithels zurück, nicht bloss auf eine passive Dehnung durch Blut oder Transsudat. Kürzlich haben Schaller und Pfoerringer auch multiple kleinere Cysten in einem Ovarium beschrieben, das eine starke Wucherung von Luteinzellen zeigte. Sie beobachteten besonders die Lagerung der Luteinzellen längs der Lymphgefässe. Aber die von ihnen beschriebenen Cysten waren Epithel-los; sie beoachteten auch nicht das Eindringen der Zellen in Gefässräume, auch waren in ihrem Fall keine Nebencysten gebildet. In einem Fall von M. Voigt hatte eine Wucherung von Luteinzellen ähnlichen Zellen mit centraler Degeneration des Tumors stattgefunden. Diese Zellen lagen um Capillaren. Der Tumor wird deswegen als ein Peritheliom bezeichnet und an seine Entstehung aus Corpus luteum-Gewebe gedacht. Bemerkenswerth sind ferner die Beobachtungen von Kworostansky, welcher in der Wand epidermoidaler Cysten Luteinzellen fand.

Nachdem so die mikroskopischen Befunde in der Hauptsache beschrieben sind, sollen einzelne Punkte noch besonders besprochen worden.

1. Die Neubildung besteht zum grossen Theile aus typischem Corpus luteum-Gewebe. Dieses Gewebe war in grossem Umfange gebildet worden, obwohl keine Schwangerschaft vorlag. Vermuthlich war überhaupt kein Follikel geplatzt, wenn wir die starke peripherische Bindegewebs-Bildung, sowie das jugendliche Alter des Thieres in Betracht ziehen. Also die Bildung von Lutein-Gewebe in grossem Umfange ist nicht an eine vorhergehende Schwangerschaft gebunden.

2. Das die cubischen und cylindrischen Zellen, welche die letzbeschriebenen, wohl ausgebildeten Cysten auskleiden, mit den in den runden Körpern und mehr im Ovarium liegenden erstbeschriebenen Zellen identisch sind, ist sehr wahrscheinlich. Die runden Körper sind ja auch Cysten, die nur mehr oder weniger von diesen Zellen ausgefüllt sind. Ferner finden sich auch da, wo die Ausfüllung der runden Körper durch Zellen nicht vollkommen ist, in den runden, Follikel-artigen Körpern durch

die auf Capillaren sitzenden cubischen und cylindrischen Zellen gebildete, kleine Cysten, die den grösseren, erbsengrossen sehr gleichen. Es finden sich ferner runde Körper, die den Cysten-Charakter besser erkennen lassen, indem sie nicht vollkommen mit papillären Auswüchsen ausgefüllt sind. Es ist sicher, dass dieselbe Zellart in der Peripherie der runden Körper ebenfalls vorhanden ist, und zwar in der Form von Massen kleiner Zellen, die um Gefässe angeordnet sind, und dass sie an anderen Stellen mehr oder weniger Spindelform annehmen und sich so zuweilen an um Gefässe liegende Bindegewebszellen anschliessen. Alle diese Zellen, sowohl diejenigen, welche die Cysten auskleiden, als auch die, welche ein festes Gewebe bilden, zeigen Mitosen.

3. Ausser diesen Zell-Wucherungen finden wir nun noch bedeutende Wucherungen von typischem Lutein-Gewebe, theilweise in der Form von isolirten Heerden von Lutein-Gewebe im Bindegewebe, theils als im Bindegewebe liegende Zellmassen, deren eine Hälfte aus Lutein-Gewebe, deren andere Hälfte aus cylindrischen und cubischen Zellen besteht; ferner finden wir die Luteinzellen in Beziehung zu den runden Körpern. Es giebt nun zwei Möglichkeiten, diese Geschwulst-Bildung zu deuten: 1. In diesem Ovarium liegt ein Mischtumor vor, in dem Epithelartige Cysten bekleidende Zellen und gleichzeitig mit diesen von ihnen verschiedene Zellen, nehmlich Luteinzellen, wuchern. 2. Der Tumor ist ein einheitlicher. Die Lutein- und die cylindrischen Zellen sind eine und dieselbe Zellart in verschiedenen Wucherungs-Zuständen. Die runden Körper mit ihren um Capillaren angeordneten Zellen sind ebenfalls dem Corpus luteum verwandte Gebilde. Es scheint nun eine Reihe von Thatsachen es mindestens wahrscheinlich zu machen, dass die letztere Erklärungsweise die richtige ist. Beide Zellarten zeigen dieselben Beziehungen zu Capillaren. In den runden Körpern können Lutein-artige Zellen abwechseln mit cylindrischen Zellen. Beide Zellarten haben einen ähnlichen Membran-artigen Rahmen. Beide bilden Zellhaufen, welche aneinander grenzen, und hierbei besteht eine mittlere Zone, in der die Zellen in Gestalt und in ihrem Verhalten zu Farbstoffen eine Mittelstellung zwischen den Luteinzellen und den cubischen und cylindrischen Zellen einnehmen. Auch in der Peripherie der runden Körper finden wir Zellen,

die eine Zwischenstellung zwischen beiderlei Zellen in Bezug auf Structur des Protoplasma, äussere Form und Lage der Kerne einnehmen. In Zellen, die Luteinzellen ähnlich sind, finden wir den Kern nach einer Seite liegend. Insbesondere zeigt sich, dass, wo in der Peripherie der Körper Luteinzellen in directen Contact mit den die Follikel ausfüllenden cubischen und cylindrischen Zellen liegen, in einzelnen Zellen nicht selten das Protoplasma in der Mitte wohl erhalten und homogen, das peripherische Protoplasma der Zelle aber vacuolär oder sogar geschwunden ist. Der Kern liegt zuweilen auch hier excentrisch an einer Seite des erhaltenen homogenen Protoplasma. Zwischen diesen Zellen und den ganz vacuolisirten Luteinzellen trifft man in der Peripherie der runden Körper solche mit mehr oder weniger erhaltenem Protoplasma, während nach der Mitte der Follikel zu das centrale Protoplasma der Zellen homogen und wohl erhalten ist, wobei der Kern excentrisch liegt, sich häufig theilt und nur das Wabennetz als Andeutung des peripherischen Protoplasma sichtbar bleibt. Ferner konnten wir beobachten, dass von den um ein Gefäss gelegenen Zellen diejenigen, welche auf der nach dem Centrum des runden Körpers zu gelegenen Seite liegen, sich zu cubischen und cylindrischen Zellen entwickeln, die auf der andern Seite gelegenen hingegen zu Luteinzellen. Auch die Luteinzellen sind gewissen Epithelzellen sehr ähnlich. Es ist wahrscheinlich, dass die Tumorzellen im ruhenden Zustande den Charakter von Luteinzellen haben; in starker Wucherung begriffen, stellen sie den Typus der cubischen und cylindrischen Zelle mit excentrisch gelegenen Kernen dar. Hierbei können auch protoplasmatische Zellmassen mit mehreren Kernen gebildet werden.

4. Wenn es nun wahrscheinlich ist, dass hier eine einheitliche Neubildung vorliegt und dass ausser Bindegewebe und Gefässen nur noch eine Zellart in Wucherung begriffen ist, so liegt die Frage vor, was für eine Zellart dies ist. Es sind dies Zellen, die in ihrem Aussehen Luteinzellen theilweise vollständig gleichen oder Luteinzellen mehr oder weniger ähnlich sind. Die Beobachtungen mehren sich, die für einen bindegewebigen Ursprung der Luteinzellen sprechen (Kölliker, Clark, Döring, Bühler). In der hier beschriebenen Neubildung fanden wir die wuchernden Zellen mitunter als Massen ganz kleiner Zellen

mit dunkel gefärbtem Kern um Gefässe gelagert, oder wir sahen, dass sie sich als spindelförmige Zellen dem um Gefässe gelegenen Bindegewebe anlegten, oder wir fanden sie auch als Zellen, die ihrer Form nach eine Mittelstellung zwischen Bindegewebszellen und Luteinzellen einzunehmen schienen, direct den Gefäss-Endothelien anliegend. Es könnte sich allerdings auch vielleicht um eine Infiltration von Bindegewebe durch die Tumorzellen handeln; dann wäre die Beziehung der neugebildeten Zellen zu den Gefässen eine secundäre. Doch weist die Anordnung der Zellen um Gefässe als Massen ganz kleiner Zellen auf eine enge Beziehung der Zellen zu den Gefässen hin. So würden auch diese Beobachtungen zu Gunsten der bindegewebigen Abstammung der Luteinzellen sprechen. Es ist aber unsicher, ob nur die Zellen der Theca interna oder auch andere Zellen des Ovarium sich so verändern können. Beim Kaninchen z. B. sieht man oft eine sehr starke Ausbildung von interstitiellen Zellen, welche in zusammenhänger Schicht Mark und Rinde erfüllen, ohne dass Zeichen untergegangener Follikel dazwischen vorhanden sind. Hierbei sind diese Zellen in der Rinde den Luteinzellen sehr ähnlich und umgeben Follikel in allen Stadien der Entwicklung. Doch entstammen vielleicht auch diese Zellen nach Rabl der Theca interna. Auch kann nicht sicher entschieden werden, ob die in dem hier beschriebenen Falle vorliegenden runden Körper Ei-Follikeln entsprechen oder nicht; wäre ersteres der Fall, so würden die die Follikel ausfüllenden Zellen wohl der Theca interna entstammen. Aber das Thier, dessen Ovarium hier beschrieben wurde, war erst 6 Monate alt, der Tumor war sehr gross, und so liegt die Möglichkeit vor, dass eine Entwicklungs-Störung des Ovarium aus einer unbekannten Ursache zu Grunde lag und vollkommene Ei-Follikel niemals entwickelt wurden. Es mag auch in Erwägung gezogen werden, ob nicht auch in manchen Epithel-bekleideten Corpus luteum-Cysten die Zellbekleidung durch Luteinzellen oder ihnen ähnliche interstitielle Zellen des Ovarialstroma gebildet werden mag. Nach Foulis sollen die Zellen des Graaf'schen Follikels umgewandelte Stromazellen sein. Erst weitere Beobachtungen können hierüber entscheiden; hier war die Beschreibung des Befundes das Wesentliche.

## Literatur.


1. Bühler: Entwicklungs-Stadien menschlicher Corpora lutea. Verhandl. der anatom. Gesellschaft in Padua, 1900.
2. Clark: Ursprung, Wachsthum und Ende des Corpus luteum nach Beobachtung am Ovarium des Schweines und Menschen. Arch. f. Anatomie u. Physiol. Anatom. Abth. 1898.
3. Döring: Beitrag zur Streitfrage über die Bildung des Corpus luteum. Anatom. Anzeiger, Bd. 16, 1899.
4. Förster: Zur Pathologie des Eierstockes. New Yorker Med. Monatsschrift. Juni 1898.
5. E. Fraenkel: Ueber Corpus luteum-Cysten. Archiv für Gynäcol. Bd. 48 u. 59.
6. Gebhard: Patholog. Anatomie der weibl. Sexualorgane. Leipzig 1899.
7. Heitzmann: Beiträge zur Patholog. Anatomie der Gebärmutter und des Eierstockes. Wiener med. Wochenschrift 1895, No. 36.
8. Harz: Beiträge zur Histologie des Ovarium der Säugethiere, Archiv für mikrosk. Anatomie, Bd. 39.
9. His: Beobachtung über den Bau des Säugethier-Eierstockes. Archiv für mikrosk. Anatomie, Bd. 1, 1895.
10. Jones, Mary, A. Dixon: An hitherto undescribed disease of the ovary. New Yorker Medical Journal. 28. Sept. 1880.
11. Jones M. A. D. Buffalo Medical and Surg. Journal 1892.
12. Kölliker: Erinnerungen a. meinem Leben. S. 298—309. Leipzig 1899.
13. Kworostansky: Zur Aetiologie der epithelialen Eierstocksgeschwülste. Archiv für Gynaek., Bd. 57,
14. Alex. Maximow: Die histolog. Vorgänge bei der Heilung von Eierstocks-Verletzungen u. die Regenerations-Fähigkeit des Eierstock-Gewebes. Dieses Archiv, Bd. 160, Heft 1.
15. Nagel: Beitrag zur Anatomie gesunder und kranker Ovarien. Archiv für Gynäkol., Bd. 31.
16. Orthmann in Martin's Handbuch der Krankheiten der weibl. Adnexorgane. Leipzig 1899.
17. Derselbe: Zur Pathologie des Corpus luteum. Verhandlungen der deutschen Gesellschaft f. Gynäkol., 1897, I.
18. Pfannenstiel: Die Erkrankungen des Eierstockes in Veit's Handbuch der Gynäkol. Wiesbaden 1899.
19. Rabl: Beitrag zur Histologie des Eierstockes. Anatomische Hefte. Bd. 11.
20. Schaller u. Pförringer: Zur Kenntniss der vom Corpus luteum ausgehenden Neubildungen. Beiträge zur Geburtshülfe und Gynäcol., Bd. 2.
21. Schottländer: Beitrag zur Kenntniss der Follikel-Atresie nebst einigen Bemerkungen über die unveränderten Follikel des Eierstockes d. Säugethiere. Arch. f. mikrosk. Anatomie. Bd. 31.

22. Derselbe: Ueber die Graaf'schen Follikel und Entstehung bei Menschen u. Säugethieren. Archiv f. mikroskopische Anatomie, Bd. 41.
23. Slavjansky: Zur normalen und patholog. Histologie der Graafschen Bläschen. Dieses Archiv, Bd. 51.
24. Sobotta: Ueber die Bildung des Corpus luteum b. Kaninchen. Anat. Hefte. 1897. Heft 3.
25. M. Voigt: Fall v. Kaiserschnitt nach Porro in der Schwangerschaft wegen malignen Ovarial-Tumors nebst Beitrag zur Pathologie d. Corpus luteum. Archiv f. Gynäcol., Bd. 49, 1895.
26. Wendeler in Martin's Handbuch d. Krankheiten d. weibl. Adnexorgane. Leipzig 1899.

## Erklärung der Abbildungen auf Tafel VI u. VII.

Fig. 1. Ein Follikel-artiger Körper, in dem schon einzelne Papillen geschwunden sind. a) in einem Gefäss liegende Tumorzellen.

Fig. 2. Ein Stück eines Follikel-artigen Körpers in stärkerer Vergrösserung. a) cylindrische Zellen um ein Endothel-Rohr gelagert. Der Kern liegt an der äussersten Peripherie der Zellen. b) cubische Tumorzelle mit 2 Kernen. c) spindelförmige Tumorzelle. d) bei der Degeneration zurückbleibende Membran.

Fig. 3. Theil eines Follikel-artigen Körpers. Um das Endothel-Rohr liegen neben cylindrischen Zellen, wie sie Fig. 2a zeigt und wie sie hier bei c angeordnet sind, (b) Protoplasma-Masse mit mehreren Kernen, aus einer Tumorzelle entstanden.

Fig. 4. Aus der Peripherie eines Follikel-artigen Körpers. a) vacuolisirte Luteinzellen. b) Zellen, die sowohl Luteinzellen, als auch cubischen Tumorzellen ähnlich sind.

Fig. 5. Eine Stelle, wo Luteinzellen (nach a zu gelegen), cubische und cylindrische Zellen (nach c zu gelegen) zusammenstossen, bei b kleinere Zellen, die zum Theil mehr den Charakter der Luteinzellen, zum Theil mehr den Charakter der im Centrum der Follikel-artigen Gebilde gefundenen cubischen Zellen zeigen. Das typische Lutein-Gewebe, in der Richtung nach a gelegen, ist in dem Bilde nicht wiedergegeben.

Fig. 6. Aus der Peripherie eines Follikel-artigen Körpers, a u. 1a Gefässe. d) spindelförmige Bindegewebszellen. b) spindelförmige Tumorzellen (mit z. Th. excentrisch gelegenem Kern). In der Richtung nach c liegt das Centrum des Follikel-artigen Körpers; die Zellen werden allmählich cubisch und cylindrisch. Einzelne direct an das Gefäss a angrenzende Zellen sind den Zellen b ähnlich.

Fig. 7. Cysten (a) und Nebencysten (b) mit Epithel-artigen Zellen (c) ausgekleidet, die denselben Charakter haben, wie die Zellen a u. b in Fig. 2.

# IX.

# Ein Beitrag zur Beurtheilung der Malaria-Recidive und ihrer Behandlung.

Von

Dr. Max Glogner, Berlin.

(Hierzu Taf. VIII: 5 Curven).

In Ländern, wo die Malaria endemisch auftritt, gehören Recidive zu den bekannten und nicht selten vorkommenden Erscheinungen. Bereits in den Werken des Hippokrates und seiner Schüler werden die 5, 6, 7 und 9tägigen Fieber erwähnt; auch andere ältere medicinische Schriftsteller, wie Galen, machen Mittheilungen über Fieber, welche in längeren Zwischenräumen zurückkehren. Ebenso stellt Rosieri, ein berühmter Arzt aus dem 18. Jahrhundert, das Vorkommen der in langen Intervallen wiederkehrenden Fieber als etwas Sicheres hin. Es gab eine Zeit in der zweiten Hälfte des vorigen Jahrhunderts, wo man das Vorkommen dieser Fieber mit langen Intervallen bezweifelte. Laveran sagt noch in seinem Werke „Traité des fièvres palustres", dass der Nachweis der quintanen und sextanen Fiebertypen oder der Fieber mit noch längeren Intervallen nicht unwiderleglich nachgewiesen sei.

Erst die neuere Zeit bringt die Anschauung der älteren Aerzte wieder zu ihrem vollen Recht. Golgi machte im Jahre 1890 einige Mittheilungen über Fieber-Recidive, welche nach 8—10 Tagen auftraten.

In den Tropen sind die Malaria-Recidive als eine häufig auftretende Erscheinung längst bekannt, und dies dürfte wohl auch der Grund sein, weshalb gerade die Tropen-Malaria hartnäckiger und gefürchteter ist, als die Malaria anderer Länder

Nach der Entdeckung des Malaria-Parasiten und seiner Entwicklung im menschlichen Körper sind von mehreren Forschern Vermuthungen über das Zustandekommen dieser Rückfälle ausgesprochen worden. Es bestehen im Allgemeinen drei ver-

schiedene Ansichten. Die erste stammt von Golgi und Canalis aus den 90er Jahren, die wegen des häufigen Vorkommens der Sphären und Halbmonde bei recidivirenden Malaria-Erkrankungen annahmen, dass diese Körper im Blute des Menschen einen zweiten Cyclus durchmachen und darnach wieder in die endoglobulären Parasiten, die Ursache der neuen Recidive, sich zurückentwickeln.

Die zweite Ansicht rührt von Ziemann und R. Koch her; sie schuldigen die von den letzten Fieberanfällen herrührenden und nicht getödteten endoglobulären Keime als Ursache der Recidive an. — Vor einigen Jahren fand Fr. Plehn bei Färbung des Blutes Malaria-Kranker mit Hämatoxylin in den rothen Blutkörperchen blau gefärbte Gebilde, welche er für die Ursache der Recidive hielt. Wir werden später sehen, welche von diesen Ansichten die meiste Wahrscheinlichkeit für sich hat.

Wenn man in der Literatur Nachforschungen über den klinischen Verlauf der Recidive anstellt, findet man recht wenig angegeben und eigentlich nur erwähnt, dass die fieberlosen Intervalle von einigen Tagen bis 4—5 Monate dauern können; diese spärlichen Angaben sind wohl hauptsächlich dadurch zu erklären, dass die Wochen und Monate langen Zwischenräume, in denen sich die Patienten mehr oder weniger wohl befinden, eine durchlaufende sorgfältige Beobachtung des Gesammtverlaufes in den meisten Fällen unmöglich machen. Manche Patienten, bei denen die Fieber nicht weichen wollen, verlassen den Platz, wie dies besonders in tropischen Gegenden der Fall ist, wo viele Fieberkranke in die Gebirge ziehen; andere fragen einen zweiten Arzt um Rath, in der Meinung, dass sie von dem ersten nicht geheilt werden können, und so kommt es, dass nicht nur über das Vorkommen und den klinischen Verlauf, sondern auch über die Behandlung der Malaria-Recidive widersprechende Anschauungen bestehen.

An einem für diese Fragen geeigneten Material, nehmlich den Kindern des protestantischen Waisenhauses in Samarang, welche Jahre lang in Malaria-Localitäten lebten, stets unter ärztlicher Controle waren, und mir bereits bei der Frage über die Immunität gegen Malaria werthvolles Material lieferten, konnte ich einzelne klinische Erscheinungen feststellen, auf welche in

der Literatur noch nicht genügend hingewiesen ist. Wie ich bereits in der früheren Arbeit über „Immunität gegen Malaria“ bemerkte, sind die Bewohner des protestantischen Waisenhauses zu Samarang seit vielen Jahren in der allerheftigsten Weise von Malaria heimgesucht. Ich hatte festgestellt, dass in den Jahren 1896 81,6 pCt., 1897 75,3 pCt., 1898 99,2 pCt. und 1899 92,4 pCt. Kinder an Malaria erkrankten, dass im Jahre 1899 von 118 Kindern bei 59 die Milz deutlich vergrössert gefunden wurde, dass dieselbe bei 25 als harter Tumor fühlbar war, dass von 125 Kindern 44 eine sichere Anämie zeigten, wohl genügende Erscheinungen, um die Kinder des protestantischen Waisenhauses als geeignetes Material zu bezeichnen.

Aus den fieberreichen Jahren 1898—1900 stammen nun die Beobachtungen, welche heute Gegenstand einer näheren Besprechung sein sollen. Ausserdem erhielt ich durch die Freundlichkeit von Herrn Dr. de Vogel eine kleine Reihe von Beobachtungen über die fiebernden Geisteskranken der Irrenheilanstalt in Samarang aus dem Jahre 1899. Bei beiden Gruppen von Kranken trat eine auffallende Erscheinung in einem gewissen Procentsatz zu Tage, welcher zu gross war, um auf Zufälligkeiten zurückgeführt werden zu können, das war die Regelmässigkeit in der Wiederkehr der Recidive. Es wurden nicht nur Fälle beobachtet, bei denen die Recidive nach 13—14 Tagen, sondern nach viel längerer Zeit, selbst nach zweimonatlichen regelmässigen Intervallen, zurückkehrten. Unter 91 Fieber-Recidivisten der Waisenkinder wurden 18 mal, unter 19 fiebernden Geisteskranken 5 mal derartige regelmässige Rückfälle beobachtet. Ich will im Folgenden diese Beobachtungen etwas genauer mittheilen.

1. 12jähriges Mädchen, Hämoglobin 75 pCt., Milz leicht vergrössert, bekommt am 16. und 17. December 1899 gegen Mittag Fieberanfälle, bleibt fieberfrei bis 15. Januar, Abends Fieberanfall, fieberfrei bis 14. Februar, Abends Fieberanfall. Die Differenz zwischen dem Anfang des Erstlingsfiebers und dem ersten Recidiv und zwischen dem ersten und zweiten Recidiv betrug demnach 30 Tage. (Taf. VIII Curve I.)

2. 8jähriger Knabe, Milztumor, Hämoglobin 70 pCt., am 4., 5. und 6. Febr. gegen Mittag intermittirende Fieberanfälle, fieberfrei bis 21. Febr., an diesem und am folgenden Tage gegen Mittag Fieber; fieberfrei bis 10. März,

an diesem Tage ein Anfall. Die Differenz betrug demnach 2mal hinter einander 17 Tage.

3. Geisteskranker bekommt am 19. Juli Fieber, fieberfrei bis 16. Aug., an diesem und dem folgenden Tage Fieberanfälle, fieberfrei bis 14. September, Milz leicht vergrössert, die Differenz betrug 28 und 29 Tage,

4. Geisteskranker, am 13. Mai Fieberanfall, fieberfrei bis 13. Juni, Fieberanfall, bleibt fieberfrei bis 13. Juli; die Recidive traten demnach in Zwischenräumen von 31 und 30 Tagen auf.

5. 11jähriges Mädchen, Milz vergrössert, bekam am 12. Januar 1899 Fieber, welches 3 Tage intermittirend auftrat, die Intermissionen fielen in die Abendzeit, fieberfrei bis 7. Februar, am 7., 8., 9. März Fieberanfälle, fieberfrei bis 5. März. Die Differenz betrug 26 Tage.

6. Geisteskranker, hatte vom 19.—27. März tägliche Fieberanfälle, fieberfrei bis 16. April, an diesem und dem folgenden Tage Fieberanfälle, fieberfrei bis 14. Mai, am 14. und 16. Mai zwei Anfälle. Die Differenz betrug 28 Tage.

So regelmässig, wie in den mitgetheilten Fällen, ist die Wiederkehr der Recidive nicht immer zu beobachten, es finden sich da wohl Unterschiede von mehreren Tagen. Aehnliche geringe Differenzen sehen wir aber auch bei den zwei- und dreitägigen Fiebern, bei denen das Fieber nicht selten einige Stunden früher oder später eintritt.

7. 14jähriges Mädchen, harter Milztumor, Hämoglobin 80 pCt., bekommt am 5. und 6. Januar Fieberanfälle, fieberfrei bis 5. Februar, an diesem Tage ein Anfall, fieberfrei bis zum 11. März; die Differenz war 31 und 34 Tage.

8. 13jähriger Knabe, Hämoglobin 82 pCt., am 14. November Anfall, das erste Recidiv am 28. November, das nächstfolgende am 12. December, dann folgten am 29. December und am 14. Januar eintägige Fieber. Die Differenz betrug 14—14—17—16 Tage.

9. 15jähriges Mädchen, Hämoglobin 78 pCt., leicht vergrösserte Milz, am 15. November ein Fieberanfall, höchste Temperatur 39,9° C., fieberfrei bis zum 30. November, Mittags Fieberanfall, fieberfrei bis 17. December, wo ein leichter Fieberanfall eintrat. Fieberfrei bis 31. December, an diesem und dem folgenden Tage Fieberanfälle. Die Differenz betrug 15—17—14 Tage.

10. 10jähriger Knabe, Hämoglobin 63 pCt., hat im vorigen Jahre wiederholt an Malaria gelitten, leichte Milz-Vergrösserung. am 5. September Fieberanfall, fieberfrei bis 20., in den Morgenstunden leichtes Fieber, fieberfrei bis zum 6. October. Die Differenz betrug 15 und 17 Tage.

11. 12jähriger Knabe, Hämoglobin 93 pCt., ist wenig krank gewesen, am Morgen des 9. Decembers Fieber, fieberfrei bis 24. Januar, am 24. und 25. Januar Fieberanfälle, höchste Temperatur 39,7° und 39,8° C., fieberfrei bis 7. Januar, höchste Temperatur 39,6° C., am 23. Januar neuer Anfall, vom 23. bis 26. anhaltendes Fieber, fieberfrei bis 9. Februar, höchste Temperatur 40,4° C., am 11. und 12. zwei weitere Anfälle. Die Differenz betrug demnach 15—14—16—17 Tage. (S. Taf. VIII Curve II.)

12. 12jähriges Mädchen, Hämoglobin 78 pCt., leicht vergrösserte Milz,

am 15. December Fieberanfall, ebenso am 17., fieberfrei bis 28. December am 29. und 30. zwei weitere Anfälle, fieberfrei bis 12. Januar, am 12. und 13. Anfälle, dann am 29. Fieber, ferner am 14. und 15. Februar. Die Differenz betrug demnach 13—15—17—16 Tage.

13. 14jähriger Knabe, Hämoglobin 90 pCt., am 8. Februar Fieber, höchste Temperatur 40,2° C., am 9. und 10. zwei weitere Anfälle, fieberfrei bis 7. März, weiter fieberfrei bis 26. März, am 26., 27., 28. März intermittirende Fieberanfälle, fieberfrei bis 23. April, weiter fieberfrei bis 20. Mai Die Differenz betrug 27—19—28—27 Tage.

14. 15jähriger Knabe erkrankte am 13. Februar mit Fieber, höchste Temperatur 39,3° C., fieberfrei bis 7. März, höchste Temperatur 38,7° C., fieberfrei bis 1. April, höchste Temperatur 40,1° C., fieberfrei bis 29. April, höchste Temperatur 39,3° C., fieberfrei bis 22. Mai. Die Differenz war 22—25—28—23 Tage.

15. 9jähriger Knabe hatte 1897 wiederholt an Malaria gelitten, am 21. März Fieberanfall, höchste Temperatur 39,9° C., am 22. ein weiterer Anfall, fieberfrei bis 21. Mai, der nächste Fieberanfall am 15. Juli, höchste Temperatur 38,7° C., fieberfrei bis 10. September. Die Differenz betrug 61—57—57 Tage. (Taf. VIII Curve III.)

Es gehört nicht zu den Seltenheiten, dass ein Recidiv mit niedrigen Temperaturen verläuft und von kurzer Dauer ist, während das vorhergehende und nachfolgende viel heftiger auftreten, wie dies z. B. bei No. 14 zu erkennen ist.

Ich hebe diese Erscheinung besonders hervor, da uns dieselbe zur Erklärung einzelner Malaria-Recidive mit unregelmässigen Intervallen als Stütze dient. Es ist leicht verständlich, dass Recidive mit niedrigen Temperaturen übersehen werden können, und dass sich dann der Gesammtverlauf einer derartig recidivirenden Malaria scheinbar unregelmässig gestaltet, wie dies in den folgenden Fällen ersichtlich ist.

16. Der 12jährige Knabe H. bekam am 19. März Fieber, welches bis zum 22. intermittirend auftrat, Milz vergrössert, fieberfrei bis 16. April, an diesem und dem folgenden Tage zwei Anfälle, fieberfrei bis 14. Mai, am 14. und 15. Mai zwei Anfälle, fieberfrei bis 9. Juli. Die Differenz zwischen den einzelnen Fiebern betrug demnach 28—28—56 Tage. (Taf. VIII Curve IV.)

Die Zeit zwischen dem letzten und dem vorletzten Fieber betrug demnach das Doppelte des Intervalles der ersten Fieber, und es ist in diesen, wie in den folgenden Fällen die Annahme wohl gerechtfertigt, dass in dem längeren Zwischenraum leichte Fieber-Erscheinungen auftraten, die aber von dem Patienten und seiner Umgebung unbeachtet blieben.

Dieselbe Erscheinung wurde in den folgenden Fällen beobachtet:

17. 14jähriger Knabe hatte in früheren Jahren viel an Malaria gelitten, bekam am 21. Januar einen leichten Fieberanfall, blieb dann fieberfrei bis 6. Februar, höchste Temperatur dieses Anfalles 38,8° C., fieberfrei bis

7. März, höchste Temperatur 39,7° C.. Die Differenz zwischen den beobachteten Anfällen betrug demnach 16 und 29 Tage.

18. 19jähriger Knabe, Hämoglobin 80 pCt., Milz leicht vergrössert, am 30. December Fieberanfall, ebenso am 31., fieberfrei bis 8. März, wo ein Anfall mit der höchsten Temperatur von 39,6° C. eintrat, fieberfrei bis 3. April, dann am 18. April neuer Anfall, ferner am 30. April, 15. u. 16. Mai. Die Unterschiede waren 26 - 14—12—15 Tage.

19. 11jähriges Mädchen, Hämoglobin 80 pCt., Milz vergrössert, am 18. Januar Fieber, höchste Temperatur 38,4° C., fieberfrei bis 11. Februar, am 10., 11. und 12. Fieber, dann fieberfrei bis 23. Februar, dann am 19. März und 12. April leichte Fieberanfälle. Die Länge der fieberlosen Zwischenzeiten betrug demnach 23—13—24—24 Tage.

20. 9jähriger Knabe bekam am 8. Februar Fieber, dasselbe wiederholte sich am 10., fieberfrei bis 10. März, dann trat am 11. Mai Fieber ein, welches sich am 13. Mai wiederholte, höchste Temperatur 39,5° C. und 38,5° C., fieberfrei bis 9. Juni, höchste Temperatur 37,8° C., fieberfrei bis 12. Juli. Die Länge der Intervalle betrug demnach 30—62—29—33 Tage. (Taf. VIII Curve V.)

21. 11jähriger Knabe mit leicht vergrösserter Milz bekam am 27. Dec. Fieber, höchste Temperatur 40,2° C., am 29. neuer Anfall, höchste Temperatur 38,7° C., fieberfrei bis 14. Januar, dann am 23. und 25. neue Anfälle, am 12. Februar ein neuer Fieberanfall, fieberfrei bis 22. Februar. Die Dauer der fieberlosen Intervalle betrug demnach 18—9—20—10 Tage.

Von No. 1, 11, 15, 17 und 20 habe ich Curven angefertigt, welche eine bessere Uebersicht über den Verlauf der Recidive gestatten. Die Gipfel zeigen die höchste Temperatur der Fieberanfälle an.

Ausser diesen Malaria-Recidiven mit regelmässigem Typus kamen im Waisenhause zu Samarang 72 Kranke in Behandlung, bei denen Recidive in unregelmässigen Zeitabschnitten wiederkehrten. Ich will über den zeitlichen Verlauf dieser an 72 Kranken beobachteten 250 Recidive nur kurz bemerken, dass

| | | | | | | |
|---|---|---|---|---|---|---|
| 16 | in | 1—10 | Tagen | aufs | Neue | auftraten |
| 73 | „ | 11—20 | „ | „ | „ | „ |
| 45 | „ | 21—30 | „ | „ | „ | „ |
| 31 | „ | 31—40 | „ | „ | „ | „ |
| 22 | „ | 41—50 | „ | „ | „ | „ |
| 11 | „ | 51—60 | „ | „ | „ | „ |
| Summa 198 | | | | | | |

Die übrigen 52 Recidive fanden erst nach länger als 2 Monaten statt. Der grösste Theil derselben stellte sich

demnach zwischen 11 und 30 Tagen ein. Die Temperatur bewegte sich im Allgemeinen in nicht zu hohen Werthen; unter 804 Temperaturmessungen wurden 617mal Temperaturen unter 39,5° C. gefunden. Bei 16 Malaria-Kranken mit regelmässigem Typus wurden Blut-Untersuchungen gemacht; bei 7 wurden die grossen, pigmentreichen Tertian-Parasiten gefunden, während bei 9 die kleinen Ringelformen nachgewiesen wurden. Bei 10 Kranken wurde in den fieberfreien Zeiten das Blut untersucht, mit Ausnahme eines einzigen, bei dem Sichelformen gefunden wurden, mit negativem Resultate. Dass wir es auch bei den nicht auf Plasmodien untersuchten Fällen doch mit Malaria zu thun haben, dafür spricht der intermittirende Verlauf der Fieberanfälle, der Eintritt der Recidive, die Milz-Vergrösserung, der günstige Einfluss des Chinin auf die Fieberanfälle selbst, sowie die Erfahrung, dass seit Jahren im Waisenhaus zu Samarang unter den oben erwähnten Erscheinungen die Malaria auftrat. Wie erklären wir nun bei dem heutigen Stand unserer Kenntnisse über die Malaria-Plasmodien die Recidive? Wie ich oben bemerkte, vertreten Koch, Ziemann und Andere die Anschauung, dass einzelne wenige, durch die Chinin-Behandlung nicht getödtete Keime des asexualen Cyclus sich weiter entwickeln und nach einer bestimmten Zeit sich derartig vermehren, dass sie neue Fieberanfälle auslösen können. Es ist zweifellos, dass diese Erklärung für eine gewisse Anzahl Recidive nicht von der Hand zu weisen ist, wir werden dieselbe aber schwerlich zur Erklärung derjenigen recidivirenden Malaria-Erkrankungen heranziehen können, welche in regelmässigen Zwischenräumen zurückkehren. Es hat doch etwas sehr Unwahrscheinliches, dass bei einem Patienten nach jedem Fieber jedesmal gerade so viel Keime zurückbleiben dass die einzelnen Recidive immer nach 26 oder 30 Tagen eintreten. Wenn die asexual sich entwickelnden Formen wirklich die Ursache der Recidive wären, so müsste es möglich sein, dieselben in den fieberlosen Zeiten oder kurz vor dem neuen Recidiv nachzuweisen, auch dies ist mir niemals gelungen; so wurde unter Anderen bei einem Waisenknaben, welcher am 7. Februar das letzte Fieber gehabt hatte, am 1. März das Blut untersucht, am 2. März bekam Patient Fieber, höchste Temperatur 40,4° C. Weder bei diesem, noch bei anderen Patienten,

welche in den fieberlosen Zeiten untersucht wurden, konnte ich endoglobuläre Formen finden. Wenn es daher unwahrscheinlich ist, dass die in regelmässigen Intervallen wiederkehrenden Fieber durch die endoglobulären Plasmodien hervorgerufen werden, dann werden wir von selbst auf die Parasiten hingeführt, deren Entwicklung in den letzten Jahren wiederholt Gegenstand von Untersuchungen gewesen ist, und von denen Golgi und Canalis behaupteten, dass sie die Ursache der Recidive seien, nehmlich den Sphären und den Halbmonden. Man hat dieselben wiederholt in den fieberlosen Intervallen gefunden, bei der Vogel-Malaria hat man die Copulation der Makrogameten und Mikrogametocyten im Blut beobachtet, und es wäre nicht unmöglich, dass in manchen Fällen die sexuale Entwicklung im menschlichen Körper selbst stattfände. Jedenfalls würden wir dann einer Erklärung der Regelmässigkeit der Rückkehr einzelner Fieber näher gekommen sein, welche auf einen gesetzmässsigen Entwicklungsgang des Erregers des neuen Recidivs hinweist. Man darf wohl annehmen, dass in demselben Individuum der Erreger der Recidive im Allgemeinen immer denselben Zeitabschnitt zu seiner Entwicklung nöthig haben wird. Es ist vielleicht nicht zufällig, dass unter 250 Recidiven, welche von mir beobachtet wurden, ungefähr die Hälfte nach 11—30 Tagen zurückkamen, und von diesen 118 Recidiven wieder 73 nach 11—20 Tagen auftraten, also nach einer Zeit, nach der im Mosquitoleib die Entwicklung in die Sporozoiten stattgefunden hat. Nun könnte man wohl einwenden, dass die fieberlose Zeit von einem und mehreren Monaten bei einem grösseren Theil der Recidive wohl etwas zu lang sei für die Annahme, dass die sexuale Entwicklung der Sphären und Halbmonde ein neues Recidiv zur Folge haben könne. Dagegen wäre zu bemerken, dass die Copulation der Makrogameten im grossen Circulations-Gebiet des menschlichen Körpers mit grösseren Schwierigkeiten verbunden ist, als im räumlich viel kleineren des Mosquitos, und dass auch gewisse individuelle Unterschiede in den Circulations-Verhältnissen bestehen, welche auf diese Copulation einen hemmenden oder befördernden Einfluss haben und uns die verschieden langen fieberlosen Intervalle der recidivirenden Malaria-Erkrankungen bei den verschiedenen Kranken erklären können.

Es versteht sich von selbst, dass auch bei demselben Patienten die fieberlosen Intervalle auch einmal verschieden lang ausfallen können, je nachdem die Befruchtung des Makrogameten durch den Mikrogametocyten früher oder später stattgefunden hat.

Ich will nicht unerwähnt lassen, dass bei Patienten, welche in einer Malaria-Gegend wohnen, durch eine neue Infection ein regelmässiger Typus sich in einen unregelmässigen verwandeln kann.

Ich habe ferner bereits bemerkt, dass bei einer geringen Höhe des Fiebers, sowie bei einer kurzen Dauer desselben, ein Recidiv übersehen werden kann und die Zwischenzeiten scheinbar länger und unregelmässiger werden können. An alle diese verschiedene Möglichkeiten des Zustandekommens der fieberlosen Intervalle wird man denken müssen, um die Schwierigkeiten einer Erklärung dieser vielen Unregelmässigkeiten im Auftreten der Recidive verstehen zu lernen.

Eine sichere Entscheidung wird natürlich erst dann fallen, wenn man den genauen Entwicklungsgang des Erregers der Recidive in den fieberlosen Zeiten festgestellt hat.

Dieselben Schwierigkeiten, welche für eine genügende Beobachtung der klinischen Erscheinungen aus dem protahirten Verlauf der Malaria-Recidive erwachsen, gelten auch für die Beurtheilung eines Heilmittels gegen die Recidive. Der Kranke wird sich bei langen fieberlosen Intervallen beim nächsten Recidiv einer weiteren Behandlung entziehen.

Man findet deshalb auch in der Literatur wenige genaue Angaben über die weitere Beobachtung, welche den Leser überzeugen, dass eine wirkliche Heilung stattgefunden hat. Meist ist am Ende der Krankengeschichte bemerkt: bleibt fieberfrei; eine genaue Angabe der weiteren Beobachtung habe ich niemals gefunden, manche Beobachter fertigen den Leser mit der Behauptung ab, dass Chinin, in der und der Dosis und nach der und der Zeit angewandt, ein neues Recidiv verhütet hätte. Als ich vor 17 Jahren nach Niederländisch-Indien kam, gab man nach Ablauf eines jeden Fiebercyclus noch einige Tage Chinin, einige Aerzte verabreichten, wie ich aus persönlicher Erfahrung weiss, schon damals in den fieberlosen Intervallen Chinin. Diese letzte Behandlung der fieberlosen Intervalle ist in der letzten

Zeit durch verschiedene Autoren empfohlen, jedoch bestehen auch hier widersprechende Ansichten. Fr. Plehn berichtet in seiner letzten Arbeit, dass er mit 5tägigen Dosen Chinin von 0,5 gr gute Resultate in der Malaria-Prophylaxe, wozu er auch die Verhütung der Recidive rechnet, erhalten habe. R. Koch hat mit der Behandlung der Malaria-Recidive mittelst Chinindosen von 0,5 gr alle 3 Tage gänzlich abweichende Resultate erhalten. Er theilt auf S. 113 seiner Reiseberichte darüber mit, dass sämmtliche Patienten, denen er jeden 3. Tag 0,5 gr Chinin gab, Recidive bekamen. Ein Kranker nahm nach demselben Autor täglich 0,5 gr Chinin und bekam trotzdem sein Recidiv. Koch gab deshalb zur Verhütung der Recidive alle 5 Tage 1 gr Chinin, aber auch diese Dose erwies sich als unzureichend, da seine letzte Vorschrift lautet: dem Kranken alle 7 Tage 2 Tage hinter einander 1 gr Chinin zu verabreichen. Leider hat auch Koch nicht durch genauere Angaben der Beobachtungszeit eine wirkliche Heilung mit Sicherheit festgestellt. Ich bedaure dies um so mehr, als ich mit grösseren Dosen Chinin zu entgegengesetzten Resultaten gekommen bin.

Zur Begründung dieser gegentheiligen Ansicht theile ich die folgenden Beobachtungen mit.

Im Waisenhause in Samarang wurden 39 Kinder in den fieberlosen Intervallen mit 0,5—0,8 gr Chinin jeden 5. Tag behandelt, die Patienten standen im Alter von 8—13 Jahren und waren viel schwächer und kleiner, als gleichaltrige europäische Kinder; die jüngeren wogen 20—25, die älteren 26—32 kgr, so dass die Dosis grösser war, als diejenige, welche Koch in den fieberlosen Intervallen gab und der Dosis von 1,5 gr für einen Erwachsenen entsprach. Das Chinin wurde als muriaticum in flüssiger Form verabreicht. Ich habe das Bemerkenswertheste in den folgenden Tabellen zusammengestellt.

Die Resultate, welche mit dieser 5tägigen Behandlung mit Chinin erhalten wurden, waren demnach die folgenden: unter 27 Patienten, welche nur 1 Monat Chinin nahmen, blieb bei 9 das Fieber weg, und zwar länger als 6 Monate, so dass man sie als geheilt betrachten darf. Von den anderen 18 war bei 13 die Zeit, nach der unter Chinin-Behandlung ein neues Recidiv eintrat, kürzer oder eben so lang, als das vorletzte fieberlose

## Tabelle I.

Patienten, welche einen Monat lang in 5tägigen Zwischenräumen mit Chinin behandelt wurden.

| Nummer | Dauer des vorletzten fieberlosen Intervalles ohne Chinin-Behandl. | Dauer des letzten fieberlosen Intervalles m. Chinin-Behandlung |
|---|---|---|
| 1 | 114 Tage | 201 Tage |
| 2 | 142 „ | 94 „ |
| 3 | 90 „ | 45 „ |
| 4 | 31 „ | 30 „ |
| 5 | 31 „ | kein Fieber mehr |
| 6 | 90 „ | 61 Tage |
| 7 | 135 „ | 75 „ |
| 8 | 75 „ | kein Fieber mehr |
| 9 | 150 „ | 44 Tage |
| 10 | 5 Monate | 7 Monate |
| 11 | 5 „ | kein Fieber mehr |
| 12 | 53 Tage | 57 Tage |
| 13 | 5 Monate | 6 Monate |
| 14 | 3 „ | 6 „ |
| 15 | 2½ „ | kein Fieber mehr |
| 16 | 4 „ | 1 Monat |
| 17 | 3 Wochen | kein Fieber mehr |
| 18 | 1½ Monate | „ „ „ |
| 19 | 1 „ | 2 Monate |
| 20 | 5 „ | 40 Tage |
| 21 | 1 „ | kein Fieber mehr |
| 22 | 2½ „ | „ „ „ |
| 23 | 2 „ | „ „ „ |
| 24 | 31 Tage | 37 Tage |
| 25 | 22 „ | 51 „ |
| 26 | 50 „ | 43 „ |
| 27 | 15 „ | 9 „ |

## Tabelle II.

Patienten, welche 2 Monate mit Chinin in 5tägigen Zwischenräumen behandelt wurden.

| Nummer | Dauer des fieberlosen Intervalles ohne Chinin-Behandlung | Dauer des 1. fieberlos. Intervalles unter Chinin-Behandlung | Dauer des 2. fieberlos. Intervalles unter Chinin-Behandlung |
|---|---|---|---|
| 1 | 33 Tage | 45 Tage | 15 Tage |
| 2 | 27 „ | 33 „ | kein Fieber mehr |
| 3 | 103 „ | 15 „ | 29 Tage |
| 4 | 4 Monate | 51 „ | 20 „ |
| 5 | 3¾ „ | 21 „ | 15 „ |
| 6 | 4 „ | 1 Monat | 4 Monate |
| 7 | 3 „ | 21 Tage | 38 Tage |
| 8 | 2½ „ | 1½ Monat | 5 Monate |
| 9 | 2 „ | ½ „ | 42 Tage |
| 10 | 2 „ | 3 Wochen | kein Fieber mehr |
| 11 | 4 „ | 39 Tage | 10 Tage |
| 12 | 5 „ | 1½ Monat | 13 „ |

Intervall ohne Chinin-Behandlung. Von den 12 Patienten, welche nach dem trotz Chinin-Behandlung eintretenden Recidiv mit Chinin weiter behandelt wurden, kehrte das Fieber bei 10 zurück, und zwar war die Zeit des letzten fieberlosen Intervalles kürzer, als die des vorletzten. Dass also unter Behandlung mit Chinin Malaria-Recidive heilen können, wie dies unter 39 Fällen 11 mal vorkam, soll nicht geleugnet werden, das ist aber nicht die Regel, sondern die Ausnahme. In der Regel ist das Chinin ein unzuverlässiges, wenn nicht schädliches Mittel, da bei der grösseren Anzahl der Patienten die fieberlose Zeit ohne Chinin-Behandlung länger ist, als mit derselben. Ich möchte im Folgenden noch einen Fall mittheilen, welcher diese Wirkungslosigkeit des Chinins illustrirt.

Am 29. Juni wurde der javanische Gefangene R. in das Krankenhaus aufgenommen, denselben Nachmittag Fieberanfall, höchste Temperatur 40,3° C., am 1. Juli neuer Anfall 40,8° C., von jetzt ab täglich Anfälle bis 4. Juli. Vom 29. Juni bis 4. Juli tägliche Dosen von 1 gr Chinin mur., darauf alle 5 Tage 1 gr Chinin bis zum 31. Juli, an diesem Tage bekommt er, während er am Morgen 1 gr Chinin genommen hat, am Nachmittag Fieber, höchste Temperatur 39,5° C., bis zum 5. August tägliche Anfälle. Vom 31. Juli bis 10. August nimmt Patient täglich 1 gr Chinin und bleibt fieberfrei bis 31. August, vom 31. August bis 2. September tägliche Anfälle, vom 31. August bis 8. September täglich 1,2 gr Chinin, trotzdem am 9. September neues Recidiv, welches 3 Tage anhält. Vom 9. September bis 25. September täglich 1 gr Chinin, trotzdem am 25. September ein neues Recidiv. Vom 25. September bis 2. October tägliche Fieberanfälle und 1,2 gr Chinin, fieberfrei bis 7. October, vom 7. bis 12. October tägliche Fieberanfälle; bis zum 14. October wurde kein Chinin gegeben, da das Fieber nicht wich, bekam Patient vom 14. October an täglich 1 gr Chinin, und zwar bis zum 29. October, am 3. November neues Recidiv, welches in der gewöhnlichen Weise behandelt wurde. Vom 3. bis 26. November war er fieberfrei, am 26., 27., und 28. November 3 Anfälle, dann fieberfrei bis 31. December, am 1., 2., und 3. Januar tägliche Anfälle, vom 7. Januar an alle Tage 1 gr Methylenblau, trotzdem am 28. Januar ein neues Recidiv, von jetzt ab keine Behandlung der fieberlosen Zeit. Patient bekam noch einige Recidive und wurde später geheilt entlassen. In diesem wie dem folgenden Falle wurde das Chinin in Lösung verabreicht. Der 2. Fall betraf ebenfalls einen Gefangenen, der am 25. October mit Fieber aufgenommen wurde, vom 25.—29. October interm. Fieber, vom 25. October bis 6. November täglich 1 gr Chinin und hierauf alle 5 Tage 1 gr Chinin. Er blieb fieberfrei bis 5. Januar, von jetzt ab alle 2 Tage 1 gr Methylenblau, trotzdem am 2. Januar neues Recidiv. Bei beiden Fällen wurden

im Blut Parasiten gefunden. Ebenso, wie in diesen Fällen, blieb auch in den folgenden die Behandlung mit Methylenblau ohne Erfolg.

1. 9jähriger Knabe, Ende November und Anfang Januar mehrtägige Fieber, Milz leicht vergrössert. Patient bekam am 5. Januar alle 2 Tage 0,3 Methylenblau, am 1. Februar kehrte das Fieber zurück.

2. 12jähriges Mädchen, Mitte und Ende December Fieberanfälle, vom 30. December an alle 5 Tage 0,5 gr Methylenblau, am 4. Februar neues Recidiv.

3. 8jähriger Knabe, Mitte October und Ende December Fieberanfälle, vom 1. bis 28. Januar alle 5 Tage 0,3 Methylenblau, am 28. Januar neues Recidiv.

4. 9jähriger Knabe, grosse, harte Milz von früheren Anfällen, Mitte October und Anfang Januar mehrtägiges intermittir. Fieber, vom 9. Januar alle 3 Tage 0,4 Methylenblau, am 5. Februar neues Recidiv.

Die Absicht, die Recidive durch Behandlung mit Methylenblau in den fieberlosen Intervallen zu verhüten, blieb also ebenso erfolglos, als mit dem Chinin.

Damit soll diesen beiden Mittel der gute Ruf, welchen sie bei der Behandlung der Fieberanfälle selbst besitzen, in keiner Weise geschmälert werden. Grade dieser Unterschied zwischen ihrer sicheren Heilwirkung gegenüber dem Malaria-Fieber und dem Fehlen ihrer Wirkung, wenn es sich darum handelt, Recidive zu verhüten, ist recht unverständlich, wenn man der Anschauung folgt, nach welcher die Recidive aus zurückgebliebenen Keimen der endoglobulären Formen entstehen sollen. Es wäre nicht recht erklärlich, dass ein Mittel, welches erfahrungsgemäss die das Malaria-Fieber hervorrufenden und öfters in grosser Häufigkeit vorhandenen Parasiten in wenigen Tagen zum Schwinden bringt, wenn es in derselben Dosis nach Ablauf des Fiebers mehrere Tage und alle 5 Tage 1—2 Monate weiter genommen wird, nicht im Stande sein sollte, diese wenigen Keime zu vernichten. Nun ist es eine bekannte Erfahrung, welche von vielen Autoren angegeben wird, dass das Chinin auf die Formen des 2 Cyclus, die Sphären und Halbmonde, keinen schädigenden Einfluss hat; und so werden wir auch durch diese therapeutischen Beobachtungen zu der Anschauung hin geführt, dass eine Anzahl von Recidiven durch die Parasiten des 2 Cyclus entstehen können.

Bekanntlich werden jetzt 2 Wege befolgt, die Malaria zu bekämpfen; der erste besteht darin, den Menschen gegen den

Stich des Mosquito zu beschützen, der zweite, die Malaria im Menschen selbst zu vernichten, um dadurch einer weiteren Verbreitung vorzubeugen; nach dem eben Mitgetheiltem versteht es sich von selbst, dass ich den zweiten Weg, den R. Koch vorschlägt, so lange für aussichtslos halte, bis wir wirkungsvollere Mittel besitzen als das Chinin und Methylenblau. Wenn ich nun noch die allgemein anerkannte Thatsache in Erinnerung bringe, dass in den fieberlosen Zeiten die Untersuchung des Blutes auf Plasmodien negativ ausfällt, die Recidive selbst sich nicht selten durch kurze Dauer und geringe Fieber-Erscheinungen auszeichnen, dann glaube ich nicht, dass ein Tropenarzt mit langjähriger klinischer Erfahrung folgenden Satz von R. Koch unterschreiben wird: Wir haben somit in der Malaria eine Krankheit vor uns, bei welcher wir die Parasiten mit voller Sicherheit in den verstecktesten Fällen nachweisen und, wie jeder Arzt, der viel mit Malaria zu thun gehabt hat, weiss, auch mit Sicherheit durch Chinin beseitigen können. Koch führt ein Beispiel an, aus welchem hervorgehen soll, dass es ihm gelungen sei, die Malaria in ihrem epidemischen Auftreten in Staphansort wirksam zu bekämpfen. Die Commission stellte ihre Untersuchungen in Neu-Guinea von Januar bis Juni an, in den ersten Monaten wurden 21 pCt. der Untersuchten Malariakrank gefunden, in den darauf folgenden Monaten März, April und Mai nahmen die Erkrankungen erheblich ab.

Es ist eine bekannte Erfahrung der Tropenärzte, dass in Gegenden, wo eine ausgesprochene trockene Zeit und Regenzeit herrscht, die Malaria in der Regenzeit ab und in der trockenen Zeit zunimmt, ebenso tritt in der Uebergangszeit von der trockenen zur Regenzeit diese Krankheit stärker auf, als in der Zeit des Ueberganges von der Regenzeit zur trockenen Zeit. Koch behauptet allerdings, dass in dieser letzten Zeit die Malaria eine Zunahme erfährt, so dass die Abnahme derselben in Stephansort in den Monaten März, April und Mai eben nur durch die Behandlung mit Chinin hervorgerufen sein konnte. Ich will im Folgenden mittheilen, wie die Verhältnisse in Niederländisch-Indien liegen. In den Jahren 1897, 1898 und 1899 wurden im städtischen Krankenhause in Samarang, einer Malaria-reichen Stadt, folgende Malariafälle aufgenommen:

Januar 65, Februar 80, März 65, April 47, Mai 40, Juni 103, Juli 101, August 146, September 102, October 60, November 65, December 63.

Die durchschnittliche monatliche Regenmenge in den Jahren 1897 und 1898 betrug:

Januar 362, Februar 353, März 232, April 211, Mai 128, Juni 81, Juli 88, August 53, September 88, October 138, Novomber 181, December 285 mm.

Im Jahre 1898 wurden in einer Malaria-reichen, an Samarang grenzenden Provinz, folgende Malariafälle behandelt:

Januar 2175, Februar 1941, März 2215, April 2727, Mai 3802, Juni 5542, Juli 8592, August 3916, September 2892, October 2312, November 2200, December 2406.

In einem anderen, Malaria-armen Bergdistrict Java's waren die Ziffern der behandelten Fieberfälle:

Januar —, Februar —, März 3, April 10, Mai 12, Juni 26, Juli 27, August 42, September 40, October 44, November 31, December 0.

Aus diesen Zusammenstellungen geht demnach hervor, dass die Malaria im malaischen Archipel südlich vom Aequator in der Regenzeit abnimmt, in dem Uebergang zur trockenen Zeit am schwächsten und in der trockenen Zeit am heftigsten auftritt.

Für die Tropen bedeutet die Regenzeit dasselbe, was der Winter für Europa ist, nur nicht in dieser Deutlichkeit, wie im letzten Falle. Die starken Regengüsse der Tropen spülen einen grossen Theil der Mosquito-Larven aus den stehenden Gewässern heraus und verhindern ihre Entwicklung. Es wäre der stärkste Stoss, den die Mosquito-Lehre von dem Zustandekommen des Malaria-Fiebers beim Menschen erhalten würde, wenn, wie Koch angiebt, die Malaria in den Tropen von der nassen zur trocknen Zeit am stärksten auftreten würde.

Nun befindet sich Neu-Guinea mit der Astrolabe-Bai unter denselben meteorologischen Verhältnissen, wie die Nordküste Java's. Stephansort besitzt dieselbe geographische Lage, dieselbe Regenzeit, Temperatur und geologische Beschaffenheit. Man wird demnach auch im Auftreten der Malaria überein-

stimmende Verhältnisse erwarten dürfen. Auch hier dürfte eine Abnahme der Malaria in den Monaten Januar bis Juni und besonders in den Monaten März, April und Mai zu erwarten sein. Es ist zu bedauern, dass die Commission für Malaria-Forschung diesen bekannten Einfluss der Witterungs-Verhältnisse auf die Malaria nicht mehr gewürdigt hat; es wäre ein leichtes gewesen, von dem Arzt der Neu-Guineau-Compagnie genauere Mittheilungen des Gesundheitszustandes der Kulis aus früheren Jahren sowie Regen-Beobachtungen zu erhalten, um dem Leser eine genügende Einsicht und Beurtheilung dieses günstigen Gesundheitszustandes der Bewohner von Stephansort in den Monaten März, April und Mai zu ermöglichen. Die Form, in welcher diese günstigen Resultate mit Chinin-Behandlung mitgetheilt sind, wird den Tropenartzt nicht befriedigen, welcher Gelegenheit gehabt hat, diese Abnahme der Malaria in der Regenzeit und dem Uebergange zur trockenen Zeit häufiger zu beobachten.

Wenn wir nun auch kein Mittel besitzen, die recidivirende Malaria im Körper zu vernichten, so dürfte die Bekämpfung derselben wesentlich unterstützt werden, wenn wir den gesunden Mosquito gegen den kranken Menschen dadurch schützen, dass wir den letzteren in Mosqito-sicheren Krankenhäusern verpflegen und auf diese Weise den Mosqitos die Gelegenheit nehmen, sich zu inficiren. Ebenso, wie man in Italien Häuser baut, in welche die inficirten Mosquitos nicht eindringen können, ebenso sollte man in Malaria-Districten in der ausgiebigsten Weise Mosquito-sichere Krankenhäuser bauen, um jeden Kranken bei Ausbruch der Krankheit sofort isoliren zu können. Von unserem gegenwärtigen Standpunkt ist in Mosquitogegenden der Malaria-Kranke, wenn auch indirect, als ansteckend zu betrachten und zu behandeln.

Eine schnelle Isolirung der Malaria-Kranken dürfte besonders dort von Erfolg gokrönt sein, wo viele Menschen, wie in Kasernen und Gefängnissen, zusammen wohnen. Aus eigener Erfahrung weiss ich, dass in verschiedenen Colonialarmeen eine ganze Anzahl Fieberkranke zuerst in der Kaserne selbst, wo sie Tage lang zwischen Gesunden liegen, behandelt werden, später, wenn das Fieber nicht weichen will, schickt man sie nach dem Krankenhaus. Die in der betreffenden Kaserne sich aufhaltenden Mosquitos

haben inzwischen Gelegenheit gehabt, sich zu inficiren und andere gesunde Soldaten zu stechen.

Es ist bekannt, dass ein Mensch Monate und Jahre lang an Malaria leiden kann, so dass er schliesslich in einen Zustand verfällt, den man mit Malaria-Kachexie bezeichnet hat und bei dem tiefgreifende Störungen einzelner Organe entstehen. Besonders sind es die Milz, Leber, die blutbereitenden Organe und das Nervensystem, welche erkranken. Man trifft diese Patienten in allen Malaria-Gegenden in geringerer oder grösserer Häufigkeit an, und es ist wohl nur ein Zufall, wenn Koch sie nicht in Neu-Guinea fand. Pocken, Cholera, sowie andere Infections-Krankheiten können diese widerstandslosen Individuen in grösserer Zahl dahinraffen, so dass sie dann zeitweise in geringerer Zahl oder gar nicht angetroffen werden.

Dass die Malaria-Kachexie in den Malaienländern nicht selten vorkommt, will ich mit einigen Zahlen beweisen, die den Berichten des Chefs des militärärztlichen Wesens in Niederländisch-Indien entnommen sind. Darnach erkrankten in der Armee:

| | | | | | | |
|---|---|---|---|---|---|---|
| Im Jahre | 1883 | 570 | Europäer | und | 368 | Eingeborene |
| „ | 1884 | 576 | „ | „ | 288 | „ |
| „ | 1885 | 893 | „ | „ | 368 | „ |

Die durchschnittliche Stärke betrug bei beiden Theilen der Armee 14 000—15 000 Mann.

Ich möchte ferner aus meiner Erfahrung einige beobachtete Fälle mittheilen:

1. Der abgemagerte Kranke S. wurde um 26. Februar in das Krankenhaus aufgenommen, er gab an, seit 2 Jahren an einer Geschwulst des Unterleibes zu leiden, welche besonders seit einem Jahre, seitdem er 2 Monate hinter einander Fieber gehabt hätte, zugenommen habe. Seine Beschwerden bestanden in Kurzathmigkeit, geringem Appetit, Gefühl von Vollsein in der Magengegend und aufgehobenem Geschlechtstrieb. Patient sah blass und abgemagert aus, die Milz reichte nach rechts bis zu Linea alba, ihr freier Rand war mit Einkerbungen versehen, welche man mit grosser Deutlichkeit durch die Bauchdecken hindurch fühlen konnte, im 4. Intercostalraum relative Leberdämpfung, der untere Leberrand war 10 cm vom Rippenrand zu fühlen. Die Dämpfung des linken Leberlappens ging in die Milzdämpfung über, sichtbare Schleimhäute blass, Conjunctiva icterisch, im Urin Eiweiss und hyaline Cylinder, Herz nicht vergrössert, Hömoglobin 40 pCt., rothe Blutkörperchen 2 640 000, weisse 64000 im cmm.

2. Der Eingeborene P. wurde am 25. Februar in das Krankenhaus

aufgenommen, er hatte seit einem Jahre in unregelmässigen Zwischenräumen Fieber und klagte über Kurzathmigkeit und Vollsein nach jeder Mahlzeit, Schmerzen fühlt er nicht. Patient steht im besten Mannesalter, ist kräftig gebaut, abgemagert, zeigt blasse Schleimhäute, das Abdomen ist stark hervorgewölbt, die Milz ist stark vergrössert, sie reicht nach unten bis zur Nabelhöhe und ist von harter Consistenz, Stuhlgang ist etwas vermehrt, 4—5 mal täglich, jedoch ohne Schleim und Blut. In den ersten Tagen war die Temperatur etwas erhöht zwischen 38,1° und 38,6° C., dann war dieselbe normal, worauf wieder kurze Zeit leichte abendliche Temperatur-Steigerungen folgten. Hämoglobin 25 pCt., Anzahl der weissen Blutkörperchen im cmm 2000, im Urin Eiweiss und einzelne Nieren-Epithelien, Herzdämpfung normal. Nachdem Patient 2 Monate mit Eisenpräparaten und kräftiger Diät behandelt worden war, hatte sich der Hämoglobin-Gehalt auf 40 pCt. gehoben, weisse Blutkörperchen 4000, rothe Blutkörperchen 3 040 000, Eiweiss und Nieren-Epithelien noch vorhanden.

3. Die javanische Frau S. hatte seit 2 Jahren von Zeit zu Zeit Fieber, Milz reicht nach rechts bis zum Nabel, nach unten bis ins grosse Becken, in der Mamillarlinie besteht im 4. Intercostalraum relative Leberdämpfung, der untere Leberrand liegt 5 cm vom unteren Rippenrand, Stuhlgang alle 3—4 Tage, Hämoglobin 42 pCt., rothe Blutkörperchen 3 480 000 im qmm, Abends leichte Temperatur-Erhöhungen zwischen 37,8° und 38,3° C. Nach einem Monat wurde sie auf ihren Wunsch entlassen.

Bei den letzten beiden Patienten wurde das Blut mit negativem Resultat auf Plasmodien untersucht, eine Erfahrung, welche bei chronischen Malaria-Erkrankungen häufiger gemacht wird. Ich habe oben bemerkt, dass bei recidivirenden Malaria-Erkrankungen die Temperaturen im Allgemeinen keine bedeutende Höhe erreichen, und wir sahen auch an den niedrigen Temperaturen unserer Malaria-Kachectiker, dass sich dieselben nur etwas über das Normale erheben. Trotzdem können sich bei diesen niedrigen Temperaturen die allergefährlichsten Zustände entwickeln. Das Fieber ist, ebenso wie bei anderen fieberhaften Erkrankungen, der Ausdruck nur einer der vielen Schädigungen, welche die Parasiten im Körper hervorrufen, ja es scheint selbst, dass die Temperatur-Erhöhungen bei Malaria einmal fehlen oder gegenüber anderen Symptomen in den Hintergrund treten können. Ich denke dabei besonders an die Mittheilungen von Fr. Plehn, welcher in seiner Arbeit „Weiteres über Malaria“ einzelne Fälle publicirt, bei denen im Blut Parasiten gefunden wurden und sich keine Temperatur-Erhöhungen zeigten, während sich eine deutliche Anämie entwickelt hatte.

Die Malaria-Kachexien sind aber auch deshalb interessant, weil sie beweisen, dass von einem immunisirendem Einfluss der einzelnen Anfälle nicht die Rede ist, und zwar auch dann nicht, wenn, wie in unseren 3 Fällen, eine zweckmässige Behandlung mit Chinin vorher nicht stattgefunden hat. Ich habe diesen Punkt bereits früher besprochen und mit einer Anzahl von Beobachtungen zu beweisen gesucht; das betraf Patienten, welche mit Chinin behandelt waren. R. Koch macht mir in einer seiner letzten Mittheilungen den Vorwurf, dass ich 2 Dinge mit einander verglichen hätte, welche nicht mit einander verglichen werden können, indem ich die Kinder des Waisenhauses, welche mit Chinin behandelt wurden, mit den Eingeborenen von Neu-Guinea zusammenstellte, welche nicht mit Chinin behandelt seien, da in dem einen Falle die Immunität sich ungestört, in dem andern nicht entwickeln konnte. Dieser Einwand wäre nur dann berechtigt, wenn wir in dem Chinin ein Heilmittel besässen, welches schnell und sicher die Malaria-Recidive zum Schwinden brächte; dies ist keineswegs der Fall. Trotz der Behandlung mit Chinin kommen die Fieberanfälle zurück, so dass der Kranke immer aufs Neue in die Lage kommt, sich mit immunisirenden Stoffen zu versehen, und man müsste doch dann wenigstens bei den Fällen, welche eine grössere Anzahl von Anfällen durchgemacht haben, diesen immunisirenden Einfluss erkennen. Das ist aber durchaus nicht der Fall, wie ich an der folgenden Tabelle noch einmal zum Ueberfluss darthun will:

| Nummer | Wie viel Fieber-anfälle? | Nach welcher Zeit neues Fieber? |
|---|---|---|
| 1 | 11 | 7 Monate |
| 2 | 14 | 12 „ |
| 3 | 13 | 10 „ |
| 4 | 8 | 10 „ |
| 5 | 11 | 11 „ |
| 6 | 3 | 10 „ |
| 7 | 8 | 6 „ |
| 8 | 10 | 24 „ |
| 9 | 13 | 9 „ |
| 10 | 13 | 6 „ |
| 11 | 7 | 8 „ |
| 12 | 6 | 9 „ |

| Nummer | Wie viel Fieber-anfälle? | Nach welcher Zeit neues Fieber? |
|---|---|---|
| 13 | 5 | 8 Monate |
| 14 | 7 | 10½ „ |
| 15 | 8 | 9 „ |
| 16 | 9 | 11 „ |
| 17 | 11 | 6½ „ |
| 18 | 12 | 7 „ |
| 19 | 8 | 7 „ |
| 20 | 11 | 7 „ |
| 21 | 10 | 10½ „ |
| 22 | 8 | 10 „ |
| 23 | 8 | 10½ „ |
| 24 | 13 | 12 „ |
| 25 | 11 | 10½ „ |
| 26 | 12 | 12 „ |
| 27 | 14 | 7 „ |
| 28 | 11 | 7 „ |
| 29 | 12 | 8 „ |
| 30 | 3 | 10 „ |
| 31 | 2 | 12 „ |
| 32 | 5 | 18 „ |
| 33 | 1 | 12 „ |
| 34 | 2 | 10 „ |
| 35 | 1 | 12 „ |
| 36 | 1 | 16 „ |
| 38 | 1 | 24 „ |
| 38 | 1 | 24 „ |
| 39 | 3 | 10 „ |
| 40 | 1 | 11 „ |
| 41 | 2 | 25¼ „ |
| 42 | 2 | 21½ „ |
| 43 | 1 | 13½ „ |
| 44 | 2 | 22 „ |
| 45 | 2 | 14 „ |
| 46 | 2 | 13 „ |
| 47 | 4 | 20 „ |
| 48 | 4 | 19 „ |
| 49 | 1 | 11½ „ |
| 55 | 3 | 11 „ |
| 51 | 3 | 12½ „ |
| 52 | 5 | 10 „ |
| 53 | 4 | 17 „ |
| 54 | 1 | 12 „ |
| 55 | 2 | 8 „ |

Ein immunisirender Einfluss der einzelnen Fieberanfälle auf den weiteren Verlauf ist in dieser Tabelle nicht zu erkennen, am allerwenigsten bei den Kranken, welche viele Anfälle durchzumachen hatten. Ebensowenig stimme ich mit Koch überein,

wenn er sagt: Wenn bei diesen Kindern der erste Anfall von Malaria, wie Glogner behauptet, eine grössere Empfänglichkeit schaffte, dann müssten sie, da sie ja sämmtlich mit Malaria inficirt sind, immer kränker werden und schliesslich alle zu Grunde gehen. Ich hatte in der früheren Arbeit über Immunität bemerkt, dass im Waisenhaus in Samarang in den letzten fieberreichen Jahren der Procentsatz der Recidive zugenommen hätte, dass in der niederländisch-indischen Armee die Sterblichkeit unter den malaischen Soldaten, welche in der Lage waren häufiger an Malaria zu erkranken, eine grössere sei, als unter den in gleichen Verhältnissen lebenden europäischen Soldaten. Aus diesen Erscheinungen, sowie aus einer langjährigen persönlichen Erfahrung in Malaria-Gegenden hatte ich die unter den Tropenärzten herrschende Ansicht zu stützen gesucht, dass eine Malaria-Erkrankung den Patienten für eine neue Erkrankung empfänglicher mache. Nun dürfte der Verlauf einer Malaria bei Patienten, welche nicht mit Chinin behandelt werden, nicht nur von diesem ungünstigen Einfluss jeder einzelnen Erkrankung, sondern noch von anderen Factoren abhängen, nehmlich dem verschiedenen Grade der angeborenen Immunität, von der ich ebenfalls früher einige Beispiele gab, und der verschieden starken Virulenz der Plasmodien selbst. Ein Mensch mit einer starken angeborenen Immunität wird bei geringer Virulenz der Plasmodien entweder überhaupt keine Malaria bekommen oder dieselbe leichter überstehen, als ein anderer mit geringer Immunität bei grösserer Giftigkeit der Plasmodien.

Es ist übrigens wenig einladend, auf diese Verhältnisse einzugehen, da unser Verständniss von dem Wesen der Heilungsvorgänge noch so wenig geklärt ist.

Dass unter den Kindern in Stephansort wirklich ein grosser Theil gestorben ist, dafür spricht die erschreckende Sterbeziffer der Chinesen. Wie viel grösser wird diese Ziffer unter den Kindern gewesen sein, die nicht mit Chinin behandelt wurden, und die nach Koch viel empfänglicher für Malaria sind, als Erwachsene!

# X.

## Rachitis foetalis, Phocomelie und Chondrodystrophia.

Von

Rud. Virchow.

Die in diesem Hefte (S. 1 u. ff.) abgedruckte Abhandlung des Herrn B. Collmann nöthigt mich zu einigen, zum Theil persönlichen, zum Theil allgemeinen, im Ganzen abwehrenden Bemerkungen. Ich weiss es wohl, dass ein Redacteur ein geduldiger, entgegenkommender oder auch nachsichtiger Beurtheiler seiner Mitarbeiter sein soll, und ich bilde mir ein, von diesen Eigenschaften in den 50 Jahren meiner Thätigkeit als Redacteur einige ausgebildet zu haben, indess hat doch Alles seine Grenze. Ueber Rachitis im Ganzen und über Rachitis congenita habe ich so oft gesprochen und geschrieben, dass ich die Meinung hatte, es müsste wenigstens meine Ansicht darüber jedermann, der sich mit diesen Dingen beschäftigt, bekannt geworden sein. Aber ich sehe immer von Neuem, dass dies nur ausnahmsweise der Fall ist und dass selbst von denen, die meine erste und grundlegende Abhandlung über Rachitis (dieses Archiv, 1853, Bd. V) citiren, nicht wenige in leicht erkennbarer Weise Zeugniss davon ablegen, dass sie das Citat nur abgeschrieben, aber die Abhandlung selbst nicht gelesen haben. Dieses Verfahren erschien mir jedoch insofern entschuldbar, als der betreffende Band meines Archivs zu einer Zeit erschienen ist, wo diese Zeitschrift noch neu und wenig verbreitet war, und als selbst von den Fach-Bibliotheken noch jetzt, wie mir bekannt ist, manche nicht im Besitz des Originals sind. Manche von den jüngeren Collegen, welche am Schlusse ihrer Arbeit ein bald sehr langes, bald kürzeres Literatur-Verzeichniss geben, begnügen sich damit, nur das zu wiederholen, was ein früherer Schriftsteller zusammengestellt hat, oder das zu excerpiren, was in die vorliegende Liste, oft genug auch nur auf Grund älterer Citate, Aufnahme gefunden hat. Als ich selbst jünger war, gaben wir uns ernstliche Mühe, die Literatur nicht blos originaliter anzusehen, sondern auch durch eigene Nachforschung uns eine systematisch zusammenhängende Reihe von früheren Autoren zusammenzusuchen, aus denen wir die oft so lückenhafte Geschichte der Lehrmeinungen aufbauen konnten. Seitdem in zahllosen Arbeiten der Universitäts- und Krankenhaus-Institute ein immer grösseres frisches Material beigebracht wird, habe ich darauf gerechnet, dass die Instituts-Vorstände darauf halten würden, ihre Zöglinge ernsthafter in die bewährte Methode der forschenden Pathologen einzuführen. Ich bin darin nicht eben sehr glücklich gewesen, und ich benutze daher diese

Gelegenheit, um nicht bloss unsere deutschen Fachmänner, sondern auch die fremden, besonders die amerikanischen, italienischen, russischen u. s. f. auf diese Mangelhaftigkeit aufmerksam zu machen.

Was die Rachitis congenita anbetrifft, so habe ich schon in meiner ersten Rachitis-Abhandlung (Archiv V S. 490) eine, auch mikroskopisch nicht unwichtige Beobachtung über einen alten Fall der Würzburger Sammlung mitgetheilt. Später bin ich wiederholt auf dieses Kapitel zurückzukommen, namentlich seitdem die Frage des Cretinismus sich in die Forschungsreihe eindrängte. Es mag genügen, in dieser Beziehung meine kleine Mittheilung über „fötale Rachitis, Cretinismus und Zwergwuchs" (dieses Archiv, 1883, Bd. XCIV, S. 183) in Erinnerung zu bringen; darin sind sowohl das Knorpel-Wachsthum, als auch die gleichzeitige Sklerose der Knochen berührt. Unter meinen anderen dahin gehörigen Mittheilungen will ich nur den gerade für die neueren Discussionen wichtigen Vortrag über „die Phokomelie und das Bärenweib", den ich in der Berliner Anthropologischen Gesellschaft (Zeitschrift für Ethnologie, 1898, Bd. XXX, S. 55) gehalten habe, erwähnen, hauptsächlich deshalb, weil er scheinbar auch den Fachmännern ganz unbekannt geblieben ist. Ich habe damals den von Isidore Geoffroy Saint Hilaire 1836 eingeführten Namen der Phokomelen, allerdings in einem etwas erweiterten Sinne, wieder aufgenommen und eine Reihe von Beispielen im Detail erwähnt, welche diese merkwürdige Missbildung klarstellen konnten. Die Abhandlung des Herrn Eduard Kaufmann (1862) lag schon vor, aber ich musste gegen die allgemeine Einführung der Bezeichnung Chondrodystrophia foetalis einwenden, dass der Autor nicht erkannt habe, „dass diese Dystrophie in einer grösseren Zahl von Fällen unmerklich zu einer ausgemachten Missbildung hinüberführt, als deren prägnanteste Erscheinung eben die Phokomelie zu betrachten ist".

Handelte es sich aber um eine Dystrophie, also um eine Ernährungsstörung, so wäre es unmöglich gewesen, so einen plastischen (Bildungs-) Process zu bezeichnen. Die Dystrophie setzt einen schon vorhandenen Theil voraus, der in seinen Ernährungsvorgängen eine Abweichung erleidet. Eine solche Bezeichnung hätte viel besser auf die Rachitis angewandt werden können, zumal wenn man die althergebrachte Vorstellung festhielt, dass eine Veränderung (Erweichung) in einem schon gebildeten Theil ausgedrückt werden sollte. Statt dessen muss man, zumal im Hinblick auf die lange Reihe der phokomelischen Formen, daran festhalten, dass hier eine tiefgreifende Abweichung in der Bildung der Theile zu erkennen ist, die nicht bloss die Knorpel, sondern auch die Knochen und selbst die Weichtheile mit betrifft. Darin liegt die Erklärung, dass die Rachitis congenita Schritt für Schritt zu der Phokomelie hinüberführt, also in das Gebiet der Teratologie und nicht bloss in das Gebiet der gewöhnlichen Pathologie gehört. Wenn Herr Collmann (S. 2) mit grösster Zuversicht erklärt, dass „die Fragen über die sog. fötale

Rachitis durch neuere Arbeiten geklärt worden seien", und dass es ein Verdienst sei, einen das anatomische Wesen des Leidens bezeichnenden Namen (Chondrodystrophia) eingeführt zu haben, so scheint mir dieses Urtheil auf einer mangelhaften Kenntniss des Leidens und der darauf bezüglichen Arbeiten zu beruhen. In diesem Namen ist eine einzige Localaffection ungebührlich in den Vordergrund gerückt und selbst das mechanische Wesen derselben zu einseitig auf eine Ernährungsstörung zurückgeführt. Die Behauptung, dass es „wohl keinem Zweifel unterliege, dass ein Theil dieser Fälle syphilitischer Natur war", ist mindestens höchst gewagt; wäre dieser Satz richtig, so würde zweifellos ein grosser Theil der Fälle von congenitaler Syphilis, namentlich von syphilitischen Knochen-Affectionen, unter den Symptomen der Chondrodystrophia verlaufen. Ob „der schlechte, alte Name der sog. fötalen Rachitis endgültig abgethan ist", müssen wir abwarten; es verlohnt sich nicht der Mühe, im Voraus darüber zu discutiren. Nachdem ich schon 1853 den Unterschied der wirklichen Rachitis von der sog. fötalen nachgewiesen habe, hätte man längst aufhören können, diesen Namen zu gebrauchen; ich möchte jedoch hervorheben, dass auch so der alte Name noch immer die vorhandene Abweichung in einer für jeden Arzt verständlichen Weise bezeichnet, also wohl geduldet werden könnte.

Die ärztliche Sprache ist ja leider oft recht nachlässig, zumal seitdem die aus dem Griechischen und Lateinischen hergenommenen technischen Bezeichnungen in einer wahrhaft barbarischen Weise in deutsche Worte hinübergenommen werden. Der heutige Patholog verwandelt ohne Gewissensbisse den Foetus in einen „Föt" und bildet davon den Pluralis „Föten", obwohl das Wort Foetus eine derartige Declination nicht besitzt. Der Name der Rachitis, der längst aufgehört hat, eine Beziehung zu der ῥάχις zu haben, ist schadlos stehengeblieben, weil er wenigstens das Verdienst hatte, sprachlich correct gebildet zu sein. Vielleicht wird er die Chondrodystrophia noch überdauern.

*Fig. 1.*

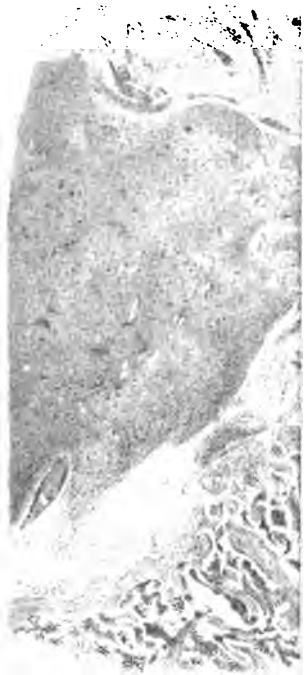



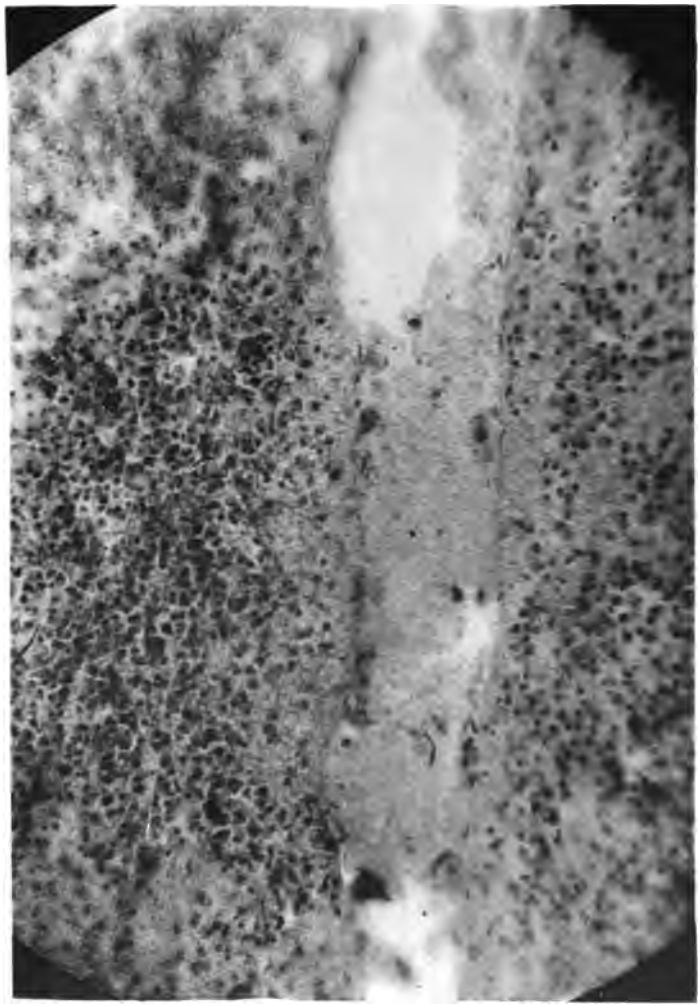

V.

Fig. 9. Vergr. 375 : 1.

Fall I (aus dem Jahre 1893). Schnitt aus einem hämorrhagischen Tumor-Centrum. Vergl. Text S. 136, speciell die Anmerkung.[1])

*Virchow*

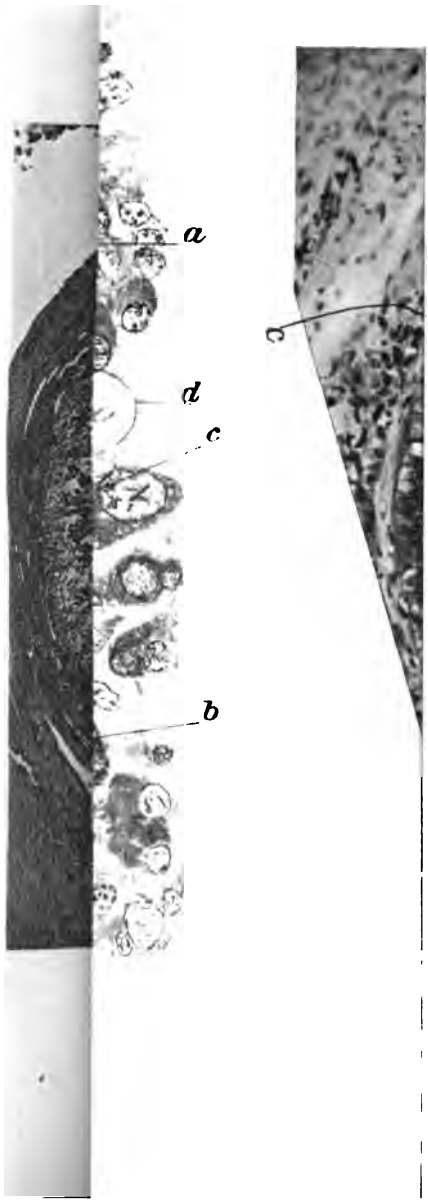


b
a
a
b
b
b

*Tafel VIII.*

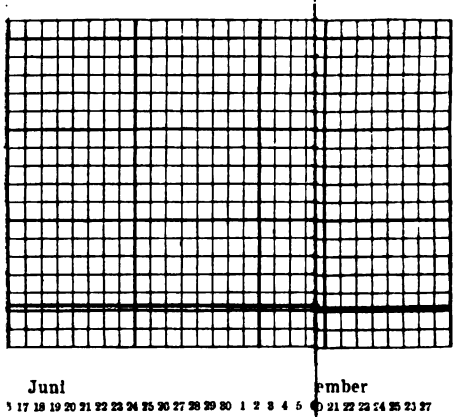

Juni

17 18 19 20 21 22 23 24 25 26 27 28 29 30 1 2 3 4 5 6 7 8 9 10 11 12 13 14 15 16 17 18 19 20 21 22 23 24 25 26 27

Curve III.

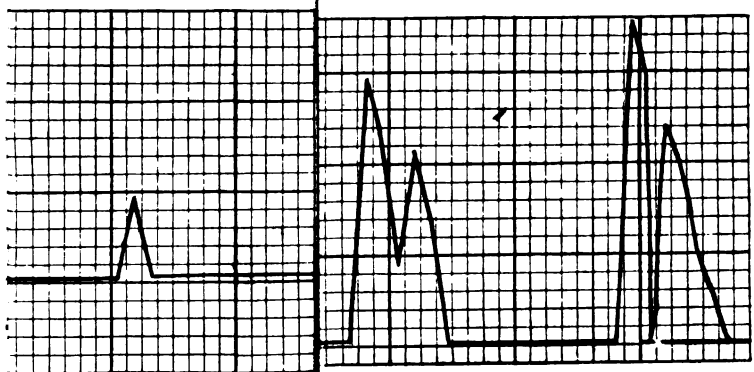

Juni

1 2 3 4 5 6 7 8 9 10 11 12 13 14 15 16 17 18 19 20 21 22 23 24 25 26 27 28 29 30 31 1 2 3 4 5 6 7 8 9 10 11 12

Februar

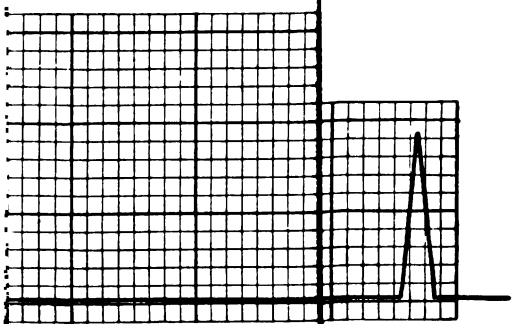

Juli

19 20 21 22 23 24 25 26 27 28 29 30 1 2 3 4 5 6 7 8 9 10 11 12 13 14 15 16

Februar

# Archiv

für

# pathologische Anatomie und Physiologie

und für

# klinische Medicin.

Bd. 166. (Sechzehnte Folge Bd. VI.) Hft. 2.


## IX.

## Ueber die Entstehung der Blutplättchen.


(Aus dem städtischen Krankenhause Moabit. Abtheilung des Herrn Prof. Goldscheider.)

Von

Dr. Hans Hirschfeld.


(Hierzu Taf. IX.)

Ueber die Entstehung der Blutplättchen sind ausserordentlich zahlreiche Arbeiten erschienen, — der beste Beweis dafür, dass auf diesem Gebiete noch manches unklar ist und der erneuten Untersuchung bedarf. Ich beabsichtige aber, auf den Inhalt der Mehrzahl derselben hier nicht einzugehen, zumal da andere Autoren, insbesondere zuletzt noch Schwalbe in seiner unlängst erschienenen Monographie: „Untersuchungen über die Blut-Gerinnung", Braunschweig 1900, die historische Seite der Frage genügend gewürdigt haben. Nur mit denjenigen Untersuchern muss ich mich ausführlich befassen, welche bezüglich der Histogenese der Blutplättchen zu demselben Resultat gekommen sind, wie ich, dass dieselben nehmlich von den rothen Blutkörperchen abstammen. Denn über die feineren Vorgänge bei der Bildung der Plättchen aus den Erythrocyten herrschen unter den Vertretern der eben genannten Anschauung ausserordentlich differente Vorstellungen.

Der erste, welcher die Entstehung der Blutplättchen aus den rothen Blutkörperchen beschrieb, war Klebs[1]). Er glaubte nachgewiesen zu haben, dass durch das Eintreten von Leberzellen in die Blutbahn die Bildung von Blutplättchen angeregt wird. Die letzteren treten in Form von Globulin-Tropfen aus den Erythrocyten heraus.

Welti[2]) will durch Verbrennungen, bezw. Verbrühungen bei Thieren eine Vermehrung der Plättchen erzeugt haben; er sah, wie letztere sich von rothen Blutzellen allmählich abschnürten. Die Plättchen färbten sich stark mit Eosin.

C. S. Engel[3]) hat die Entstehung der Plättchen am embryonalen Mäuseblut studirt. Er war der erste, welcher sich der Ehrlich'schen Methoden zum Studium dieser Frage bediente. In mit Triacid gefärbten Deckglas-Trockenpräparaten sieht man nach seiner Beschreibung häufig aus kugelrunden, braunroth gefärbten Blutkörperchen eine Menge violett gefärbter Plättchen herauskommen, so dass das an einer Seite geplatzte rothe Blutkörperchen mit den aus dem Defect hervorkommenden Blutplättchen den Eindruck einer geplatzten Granate macht. Engel vermuthet, dass die Plättchen Reste degenerirter Kernsubstanz sind, deren sich die Zelle in der geschilderten Weise entledigt.

Aehnliche Bilder hat dann Bremer[4]) beschrieben. Nach ihm kommt aber aus einem Erythrocyten immer nur ein Plättchen heraus; die grossen Haufen, welche man öfter sieht und die Engel beschreibt, seien Producte der Klebrigkeit der Plättchen. Bremer will auch öfter im Inneren einzelner rother Blutzellen ein bis zwei noch nicht ausgetretene Plättchen gesehen haben.

Nach Wlassow[5]) sind die Blutplättchen ein Product der Desorganisation der rothen Blutkörperchen, wobei sich im Inneren der letzteren farblose Körperchen abscheiden, die Blutplättchen sehr ähnlich sehen und in das Plasma übertreten. Er will diesen Vorgang unter dem Mikroskop an frischen Blutstropfen mehrfach beobachtet haben.

[1]) Klebs, Ziegler's Beiträge Bd. III, 1888.
[2]) Welti, Ziegler's Beiträge Bd. IV, 1889.
[3]) C. S. Engel, Arch. f. mikrosk. Anat. Bd. 42, 1893.
[4]) Bremer, Centralblatt f. d. medicin. Wissenschaft 1894.
[5]) Wlassow, Ziegler's Beiträge 1894.

Er beschreibt auch Hämoglobin-haltige Plättchen. Er sieht die Plättchen nicht als präformirte Form-Bestandtheile des Blutes an, sondern glaubt auf Grund seiner Versuche, dass dieselben nur entstehen, wenn das Blut mit nicht eingefetteten Gegenständen in Berührung kommt. Fängt man Blut in einer Mischung von Vaselin und Paraffinum liquidum auf, so sieht man keine Blutplättchen. Andererseits kann man das Auftreten zahlreicher Plättchen beobachten, wenn man zum Blut einen Tropfen einer 5fach verdünnten concentrirten Sublimatlösung zusetzt.

Sehr eingehend und unter Benutzung zahlreicher Methoden hat Arnold[1]) sich mit der Entstehung der Blutplättchen beschäftigt. Er bezeichnet dieselben als Abschnürungs-, Ausscheidungs- und Zerfalls-Producte entwickelter rother Blutkörperchen; nicht alle Erythrocyten aber seien zu einer Bildung von Plättchen befähigt. Mischt man einen Tropfen Blut mit dem zehnfachen Volumen einer 10procentigen Jodkali-Lösung, so treten nach einiger Zeit an den rothen Elementen Abschnürungs-Vorgänge auf, die auch wiederholt an einer und derselben Stelle stattfinden können. Aehnliche Bilder sah er, wenn er Blut aus der Ader in ½—1 procentiger Osmiumsäure auffing, die sich absetzenden Blutelemente in allmählich steigendem Alkohol härtete, in Celloidin einbettete, schnitt und nach verschiedenen Methoden färbte. Auch an gewöhnlichen Trockenpräparaten, die mit Gentianaviolett-Anilinöl oder Methylenblau-Eosin gefärbt waren, sah er dieselben Vorgänge. Ebenso bei Beobachtung eines frischen Blutstropfens in Hollundermark-Plättchen. Diese sich abschnürenden Gebilde stimmen in ihren optischen, morphologischen und tinctoriellen Eigenschaften völlig mit den Blutplättchen überein.

Determann[2]) fing Blut in sterilen Röhrchen auf, die zugeschmolzen und verschieden lange Zeit aufbewahrt wurden; ferner unterband er Thieren die Carotis und nähte abgebundene Nabelschnurstücke unter die Rückenhaut von Kaninchen. Bei allen diesen Methoden sah er allmählich an den rothen Blutkörperchen

[1]) Arnold, Dieses Archiv Bd. 145 und Centralbl. f. allgem. Pathologie 1897, No. 8/9.

[2]) Determann, Deutsches Archiv f. klin. Medicin, Bd. 61, 1898.

die von Arnold beschriebenen Abschnürungen auftreten, die auch nach seiner Meinung zur Bildung von Blutplättchen führen. In der Zahl der Plättchen einer Blutart sieht er den Ausdruck des Widerstands-Coefficienten der Erythrocyten; wo viel Blutplättchen vorhanden sind, gehen wahrscheinlich Erythrocyten in Massen zu Grunde.

Franz Müller[1]) studirte die Plättchenbildung insbesondere an künstlich erzeugten Blut-Extravasaten in der vorderen Augenkammer des Kaninchens. Er schildert analog den Angaben Arnold's, wie sich hier von den Erythrocyten Hämoglobin-haltige und Hämoglobin-lose Gebilde abschnüren, die er für Blutplättchen hält. Extravasculär erzeugte er auch durch Zusatz von Magensaft zum Blut ein massenhaftes Entstehen von Blutplättchen aus Erythocyten.

Dann hat Maximow[2]) die Bildung der Blutplättchen an Deckglas-Trockenpräparaten studirt, die mit Methylenblau-Eosin gefärbt wurden. Die durch Erhitzung fixirten Deckgläschen kommen zuerst in eine 2—3procentige wässerige Eosin-Lösung auf 15—30 Minuten und dann, nach Abspülung mit Wasser, auf 5—10 Secunden in Löffler'sche Methylenblau-Lösung. An solchen Präparaten sieht man im Centrum vieler rother Blutkörperchen ein kleines deutlich blau gefärbtes, oft mit einem kleinen, glänzenden Punkt ausgestattetes Körperchen; die Umrisse desselben sind undeutlich und verschwommen. In anderen Erythrocyten ist der blaue Innenkörper schärfer begrenzt und hat dann eine ausserordentliche Aehnlichkeit mit einem frei liegenden Blutplättchen. In anderen Zellen ist der Innenkörper weiter nach aussen gerückt, wölbt in manchen die äusserste Schicht des rothen Blutkörperchens vor, um in noch anderen aus dem letzteren auszuschlüpfen und damit zum freien Blutplättchen zu werden.

Nach Maximow kommen also in einzelnen rothen Blutzellen sog. Innenkörper vor, die als Vorstufen der Blutplättchen zu betrachten sind.

[1]) Müller, Ziegler's Beiträge, Bd. 23.
[2]) Maximow, Arch. f. Anat. u. Phys., 1899.

Endlich hat sich neuerdings auch Schmauch[1]) mit der Entstehung und Herkunft der Blutplättchen beschäftigt, ohne positive neue Thatsachen zu bringen. Er will unter Blutplättchen ganz bestimmt geformte Gebilde verstanden wissen, die nur der Grösse nach differiren. Insbesondere wendet er sich gegen Arnold's Anschauungen und bestreitet die von diesem behauptete Identität protoplasmatischer Abschnürungs- und Ausscheidungs-Producte der rothen Blutzellen mit Blutplättchen.

Die Ansichten Schwalbe's über die Entstehung der Blutplättchen, welche in der ausführlichen Monographie dieses Autors: „Untersuchungen zur Blutgerinnung", Braunschweig 1900, niedergelegt sind, entsprechen in allen Punkten den Lehren Arnold's.

Ich glaube, dass aus dieser kurzen historischen Uebersicht zur Evidenz hervorgeht, dass die Frage nach der Entstehung der Blutplättchen noch keineswegs als entschieden und erledigt betrachtet werden darf, sondern dass noch zahlreiche, zum Theil grundlegende und wichtige Einzelheiten der Aufklärung und somit der erneuten Untersuchung und Bearbeitung bedürfen.

Meine eigenen Forschungen auf diesem Gebiete wurden angeregt durch zufällige Beobachtungen, die ich gelegentlich der zahlreichen klinischen Blut-Untersuchungen machte, die ich im Laufe der letzten 3½ Jahre im Krankenhaus Moabit ausführte. Alle meine Resultate erzielte ich zunächst bei dem Studium solcher pathologischen Blutarten, in welchen die Zahl der Blutplättchen eine vermehrte war.

Da klinische Blut-Untersuchungen fast nur mit Hülfe der Ehrlich'schen Methoden angestellt werden, so waren es auch zunächst Deckglas-Trockenpräparate, an welchen ich die Histogenese der Plättchen studirte.

Ich halte auch diese Methode, natürlich unter Controle der anderen, insbesondere der frischen Untersuchung, für die geeignetste, über die Vorgänge bei der Entstehung und Ausbildung der Blutplättchen Auskunft zu erhalten. Fixirt wurden alle meine Präparate bei einer Temperatur von 110° 5 Minuten bis ½ Stunde. Gefärbt wurde erst mit folgender Lösung eine halbe Minute lang: Eosin 0,5 gr, Alkohol 60 pCt. 100 ccm; dann nach

[1]) Schmauch, Dieses Archiv, Bd. 156.

Abspülen in Wasser 10 Minuten lang in folgender Mischung: Methylenblau B pat. 1,0 gr, Aq. dest. 150,0 gr. Man kann aber auch im Wesentlichen mit demselben Effect andere der bekannten Eosin-Methylenblau-Färbungen anwenden. Ein Uebelstand dieser Präparate, der sich leider nicht beseitigen lässt, ist ihr schnelles Abblassen, so dass man manchmal schon nach wenigen Wochen viele Einzelheiten nicht mehr erkennen kann. Haltbarere und fast ebenso schöne Bilder liefert die Färbung in Delafield-schem Hämatoxylin 1—6 Stunden lang und Nachfärbung mit Eosin. Man muss, um so deutliche Bilder zu erhalten, wie sie die beigefügten Abbildungen (Taf. IX) zeigen, mit dem Kernfarbstoff überfärben. Das ist der einzige Kunstgriff, den man bei den geschilderten Methoden beachten muss. Triacidfärbung ist nicht geeignet zur Darstellung der im Folgenden zu beschreibenden Bilder.

Die Blutplättchen in den Methylenblau- und Hämatoxylin-Präparaten werden alle ohne Ausnahme blau, aber weit schwächer blau, als die Leukocyten-Kerne; man vergleiche die auf der Tafel gezeichneten Blutplättchen mit dem Leukocytenkern Fig. 8. Hämoglobin-haltige Plättchen, die sich also in den oben genannten Mischungen roth färben müssten, habe ich niemals gesehen, auch nicht im frischen Präparat, und ich glaube, dass man alle Hämoglobin-haltigen, Plättchen-ähnlichen Gebilde nicht für wahre Blutplättchen halten darf. Ich komme weiter unten auf diese wichtige Angelegenheit wieder zu sprechen, da namhafte Forscher, wie Hayem und Arnold nebst seinen Schülern, die Existenz Hämoglobin-haltiger Plättchen annehmen. Die Form der Plättchen in unseren Präparaten ist meist eine elliptische oder ovale, selten eine runde. Ihre Dimensionen schwanken nur in geringen Grenzen. Sie zeigen eine meist homogene, bisweilen auch ganz leicht körnige Structur. Weitere Einzelheiten sind bei den angewandten Methoden nicht sichtbar.

Die Plättchen liegen entweder einzeln, oder zu mehreren zusammen, und zwar entweder in Kettenform, oder in ganzen Haufen. Ihre Beziehungen zu den rothen Blutkörperchen sind ganz unverkennbar und drängen sich mit einer solchen Deutlichkeit auf, dass an einem genetischen Zusammenhang beider Elemente nach meinem Dafürhalten gar nicht zu zweifeln ist.

Ein genaueres Studium zahlreicher Präparate hat Folgendes ergeben:

In jedem Blut findet man einzelne rothe Blutkörperchen, die offenbar die Ursprungsstätte von Blutplättchen sind. Die Zahl dieser Zellen ist eine sehr wechselnde und um so grösser, je zahlreicher die Plättchen sind, immer aber nur sehr gering, im Höchstfall 3 Zellen in einem Gesichtsfeld bei Immersion.

Im Centrum dieser Zellen, inmitten der Delle, befindet sich nun ein fast in jeder Beziehung einem ächten Blutplättchen gleichendes Gebilde, ein elliptisches, ovales oder rundes, schwach blau gefärbtes Scheibchen, dessen Contour oft nicht ganz scharf erscheint, da es im Innern der Zelle liegt (Taf. IX Fig. 1).

Ziemlich oft sind diese Gebilde grösser, als die Blutplättchen, mehrfach sieht man auch, dass in einem rothen Blutkörperchen zwei, drei oder gar vier dieser Scheibchen liegen (Taf. IX Fig. 6). Während nun in einigen Erythrocyten diese blau tingirten Gebilde, wie oben erwähnt, keine scharfen Contouren zeigen und gewissermaassen nur als basophiles Centrum der rothen Blutkörperchen imponiren, sieht man dann andere Zellen letzterer Art, in welchen sie sich weiter differenzirt haben und vom Hämoglobin-haltigen Theil der Zelle durch einen hellen, farblosen Hof, den am meisten peripherschen Abschnitt der Zelle, deutlich und scharf getrennt erscheinen (Taf. IX Fig. 2).

Diese Gebilde möchte ich vorschlagen, mit dem Namen „intraglobuläre“ Blutplättchen zu belegen, denn es lässt sich nachweisen, dass dieselben allmählich aus den rothen Blutkörperchen austreten und zu gewöhnlichen „extraglobulären“ Plättchen werden. Diejenigen Erythrocyten, in denen sie vorkommen, kann man wohl „Blutplättchen-haltige Zellen“ nennen. Mit diesen Zellen nicht zu verwechseln sind Elemente, wie sie Fig. 7 darstellt, Erythrocyten, in deren Centrum ein rundes, aber im Gegensatz zu den eben beschriebenen Gebilden roth gefärbtes, aber Hämoglobin-haltiges Körperchen liegt. Solche Zellen findet man in jedem Deckglas-Trockenpräparat. Es handelt sich dabei offenbar um Kunstproducte, da man in frischen Präparaten dem entsprechende Bilder nicht sieht. Wie dieselben zu Stande kommen, vermag ich nicht anzugeben.

Es giebt auch, wie ich bereits erwähnte, Erythrocyten, welche mehr als ein Plättchen enthalten; ich habe solche mit

2, 3 und sogar auch mit 4 Plättchen gesehen. Oft lassen sich dieselben schwer isolirt erkennen, und bisweilen sieht man Bilder, welche an Theilungsvorgänge stark erinnern, so dass ich glaube, dass mitunter aus einem intraglobulären Plättchen mehrere werden können. (Vgl. die Grösse des Plättchens in Fig. 1 und 2 mit der in Fig. 6).

Während in einzelnen Erythrocyten die intraglobulären Plättchen noch im Centrum der Delle liegen, sieht man sie in anderen in verschiedenem Grade der Peripherie genähert, schliesslich sogar derselben direct anliegend. In anderen Zellen wird der Rand des rothen Blutkörperchens buckelförmig vorgewölbt, in wieder anderen zeigt er einen Riss oder eine Spalte, und das Plättchen tritt aus oder ist schon ausgetreten. Bisweilen liegt noch ein Theil des Plättchens im Innern des rothen Blutkörperchens, ein anderer Theil befindet sich schon ausserhalb desselben, mit dem anderen durch eine durch den Spalt hindurchgehende dünne Substanzbrücke noch verbunden. In wieder anderen sieht man ein Plättchen dicht vor einem Erythrocyten liegen, der ganz normal aussieht und nur an einer Stelle einen Riss zeigt (Taf. IX Fig. 2, 3, 4).

Auch den Austritt mehrerer Plättchen kann man verfolgen. Man trifft Zellen an, die noch ein oder zwei Plättchen enthalten, während ein oder zwei andere bereits ausgetreten sind (Taf. IX Fig. 5).

Auch die einer platzenden Granate ähnlichen Bilder von Engel sieht man oft (Taf. IX Fig. 9). Sowohl an diesen Zellen, wie an denen, wo manchmal Ketten bis zu 6 Plättchen austreten, drängt sich die Frage auf, wie denn so viel Plättchen in der Zelle Platz gehabt haben. Es giebt hier nur einen Ausweg, nehmlich die Annahme, dass es sich hier gar nicht um Plättchen handelt, die in einer einzigen Zelle lagen, sondern dass zufällig mit dem Blutstrom vorüberfliessende Plättchen in Folge ihrer Klebrigkeit haften geblieben sind und Ketten, bezw. Haufen gebildet haben.

Das Ergebniss meiner Untersuchungen wäre also, dass die Blutplättchen in Form von intraglobulären Plättchen in einzelnen rothen Blutkörperchen vorhanden sind und dass sie durch Austritt aus denselben frei werden. Diese an Deckglas-Trocken-

präparaten gewonnene Anschauung lässt sich nun auch durch die Untersuchung frischen Blutes ohne jeden Zusatz erhärten. Im normalen Blute ist wegen der schnell eintretenden Geldrollen-Bildung diese Untersuchung ausserordentlich schwierig. Leichter, wenn auch mühevoller, als an gefärbten Präparaten, ist sie bei anämischem Blut, das viel Blutplättchen enthält.

Wlassow hat, wie oben erwähnt, im frischen Blut solche Bilder gesehen, und auch Schwalbe giebt an, dass es vorkommt, dass aus einem rothen Blutkörperchen ein kleines Kügelchen ausgestossen wird, das durchaus einem Blutplättchen gleicht.

Ich muss hier nun einfügen, dass auch nach meinen Erfahrungen die Blutplättchen, bezw. von ihnen nur schwer oder gar nicht zu unterscheidende Gebilde aus Leukocyten entstehen können. Jedoch ist dieser Process entschieden seltener und nicht der gewöhnliche. Man sieht nehmlich mitunter, wie sich von Leukocyten, multinucleären wie uninucleären, häufiger aber von letzteren, und hier insbesondere von den grösseren Formen, basophile, in ihrem äusseren Aussehen den Blutplättchen fast gleichende Gebilde abschnüren, nachdem sie vorher als Pseudopodien-ähnliche Auswüchse an der Peripherie der Leukocyten erschienen sind. Wir haben es hier entschieden mit Producten der von mehreren Autoren beschriebenen Leukocytolyse zu thun, und insbesondere finde ich in der Arbeit von Gumprecht[1]) Bilder, die ganz den meinen entsprechen. Am schönsten kann man diese Verhältnisse in Blutarten studiren, in welchen der Process der Leukocytolyse ein lebhafter ist, also namentlich bei Leukämie (Taf. IX Fig. 10a u. b).

Jedenfalls ist diese Art der Bildung Blutplättchen-ähnlicher Elemente nicht die gewöhnliche, und weiteren Untersuchungen muss es überlassen bleiben, dieselben von den wahren Blut plättchen eventuell mit Hülfe der Farben-Analyse zu unterscheiden. Diese Gebilde haben zwar nie den in den Blutplättchen beschriebenen hellen Punkt, aber das ist kein exactes Unterscheidungs-Merkmal, da dieser Punkt auch keineswegs in allen Blutplättchen nachgewiesen werden kann.

[1]) Gumprecht, Deutsches Archiv f. klin. Medicin, Bd. 57, Heft 5 u. 6.

Ich möchte nun die Ergebnisse meiner Untersuchungen mit denen der oben genannten Autoren vergleichen, um die uns gemeinsamen und die uns trennenden Ansichten hervorzuheben und einer Kritik zu unterziehen, da ich einen grossen Theil der Experimente jener Forscher nachgeprüft habe.

Welti studirte die Blutplättchen-Bildung nach Verbrennungen.

Ich habe, um an Blutplättchen reiches Blut zu erhalten, seine Versuche nachgeprüft und das Ohr eines festgebundenen Kaninchens für 10—20 Minuten in Wasser von 65° C. getaucht. In dem nach einer Viertelstunde nach Beendigung des Versuches frisch untersuchten Blut constatirte ich zunächst eine ganz colossale Vermehrung der Blutplättchen und konnte auch mehrfach ihre Abschnürung von den Erythrocyten in einem frischen Blutstropfen unter dem Mikroskop beobachten. Auffällig war mir nur, dass dieselben fast alle Hämoglobin-haltig waren, und dass ihre Form und Grösse ausserordentlich wechselte, so dass einige Granula- und Bakterien-ähnlich erschienen. Die Färbung von Deckglas-Trockenpräparaten mit Methylenblau oder Hämatoxylin-Eosin ergab dann, dass sich alle diese Elemente intensiv roth, genau im Farbenton der rothen Blutkörperchen färbten, und dass sie zum Theil Dellen hatten (Taf. IX Fig. 10). Damit war aber erwiesen, dass es sich hier nicht um Blutplättchen handelte, denn dann hätten sich die fraglichen Gebilde blau färben müssen, sondern um Abschnürungs- und Zerfalls-Producte der Erythrocyten.

Welti hat also offenbar überhaupt gar keine Blutplättchen vor sich gehabt, wodurch auch seine Angabe erklärt wird, dass sich die von ihm als Plättchen bezeichneten Gebilde mit Eosin intensiv roth gefärbt hätten. Aechte Blutplättchen färben sich aber, wenn man nur mit Eosin färbt, schwach rosa.

Welti's Beiträge zur Frage der Blutplättchen-Bildung müssen somit als nicht beweiskräftig für die Entstehung dieser Elemente aus rothen Blutkörperchen angesehen werden.

Die Existenz der von Engel mit platzenden Granaten verglichenen Bilder kann ich bestätigen. Auf Druck der Deckgläser sind dieselben nicht zurückzuführen. Dagegen spricht vor Allem, dass man sie auch an frischen Präparaten sieht. Wie diese Bildungen zu erklären sind, habe ich oben auseinandergesetzt.

Engel hält die Blutplättchen für zu Grunde gegangene Kernreste; auf diesen Gegenstand wird weiter unten eingegangen werden.

Dass die Blutplättchen, wie Engel will, nur aus sogenannten Blutkugeln, also Dellen-losen Erythrocyten, hervorgehen, muss ich auf Grund meiner Beobachtungen bestreiten. Im Gegentheil, fast stets haben die Plättchen-haltigen Erythrocyten eine deutliche, wohl ausgeprägte Delle.

Mit Bremer's Darstellung stimmen meine Ansichten, so viel sich aus dessen kurzer Mittheilung über diesen Gegenstand ersehen lässt, im Wesentlichen überein. Nur erklärt Bremer das Aneinanderhaften mehrerer Plättchen als einen zufälligen Befund und führt denselben auf die Klebrigkeit derselben zurück, während ich zeigen konnte, dass dieses Aneinanderhaften häufig damit zusammenhängt, dass aus einer rothen Zelle mehrere Plättchen austreten können.

Zweifel darüber, ob Bremer wirklich dieselben Gebilde, wie ich, als Blutplättchen bezeichnete, erweckt mir aber seine Angabe, dass sich die Blutplättchen bald amphophil, bald neutrophil verhalten, d. h. bei Methylenblau-Eosin-Färbung bald blau, bald roth, bald violett erscheinen, in einfacher Methylenblau-Lösung aber untingirt bleiben. Nach meinen Erfahrungen werden die Plättchen bei Methylenblau-Eosin-Tinction stets blau und färben sich in reiner Methylenblau-Lösung sehr gut.

Ich glaube, dass die Beschreibung, welche Wlassow von der Entstehung der Blutplättchen giebt, in vielen Punkten mit meinen Anschauungen übereinstimmt. Nur leugne ich die Existenz Hämoglobin-haltiger Plättchen und möchte nicht die durch Zusatz gewisser Flüssigkeiten zum Blut aus einzelnen Erythrocyten austretenden, farblosen Klümpchen mit Blutplättchen identificiren, wenn sie auch höchstwahrscheinlich, wie ich später ausführen werde, in genetischer Beziehung zu denselben stehen mögen. Mit den interessanten Versuchen Wlassow's, welche die Präexistenz der Plättchen im Blute widerlegen sollen, habe ich mich bisher zu wenig beschäftigt, um ein abschliessendes Urtheil fällen zu können.

Ich muss auch auf Grund meiner Nachprüfungen behaupten, dass ein grosser Theil dessen, was Arnold und seine Schüler

in ihren Arbeiten als Blutplättchen beschreiben und abbilden, etwas Anderes ist.

Auch ich habe bei Vermischung von Blut der verschiedensten Herkunft mit 10procentiger Jodkali-Lösung dieselben Bilder erhalten, wie Arnold; die dabei auftretenden Abschnürungs-Producte kann ich aber unmöglich für Blutplättchen erklären. Ebenso habe ich auch in derselben Weise, wie Determann, Blut in Capillarröhrchen aufgefangen und dieselben Stunden bis Tage lang zugeschmolzen aufbewahrt. Auch hier constatirte ich das Auftreten von Abschnürungen an den Erythrocyten, sah aber keine ächten Blutplättchen. Die Untersuchung des Blutes in Hollundermark-Plättchen und die Uebertragung desselben in die vordere Augenkammer von Kaninchen habe ich nicht ausgeführt, muss aber nach den Abbildungen, welche Arnold und F. Müller geben, sagen, dass ich die bei diesen Versuchsbedingungen auftretenden Gebilde ebenso wenig für Blutplättchen halten kann. Andererseits muss ich anerkennen, dass ein Theil der Abbildungen, welche Arnold von der Entstehung der Plättchen giebt, z. B. Taf. II Fig. 11b und Fig. 12h, k und l seiner Arbeit in diesem Archiv, Bd. 145. durchaus meinen Anschauungen entspricht. Von dem Ausspruche Arnold's, die Plättchen seien Abschnürungs-, Zerfalls- oder Ausscheidungs-Producte rother Blutkörperchen, kann ich also nur die letztere Ansicht, dass sie Ausscheidungs-Producte sind, anerkennen.

Bestreiten muss ich, dass es Hämoglobin-haltige Blutplättchen giebt.

Da ich die Mehrzahl der von Arnold als Plättchen bezeichneten Gebilde nicht für solche halten kann, muss ich auch ihre Rolle bei der extravasculären Gerinnung bestreiten, indem ich die ihnen zugeschriebene Bedeutung auf Zerfalls-Producte der rothen Blutkörperchen übertrage, welche identisch sind mit dem, was Arnold als Blutplättchen bezeichnet. In dieser Beziehung stimme ich völlig mit Schmauch's oben citirten Anschauungen überein und kann mich auch durch Schwalbe's Ausführungen über diesen Punkt von der Identität der Blutplättchen und der Abschnürungs-Producte der Erythrocyten nicht überzeugen lassen.

Maximow ist derjenige Autor, mit dem ich fast in allen Punkten übereinstimme. Nur entsteht nach ihm aus einem

Erythrocyten immer nur ein Plättchen, während ich auch öfter mehrere aus einem austreten sah. Ich bin bezüglich der Deutung der intraglobulären Plättchen nicht ganz derselben Ansicht, wie Maximow.

Letzterer Autor sieht in denselben Kernreste; auch Engel ist geneigt, wie oben erwähnt, die Blutplättchen als degenerirte Kernsubstanz aufzufassen.

In der That drängt sich auch jedem Beobachter, der einen Erythrocyten mit dem central gelegenen intraglobulären Plättchen sieht, die Vermuthung auf, es mit einem Kernrest zu thun zu haben, und auch ich dachte anfänglich daran. Ist diese Ansicht aber richtig, so müsste man doch an denjenigen Stellen des Organismus, an welchen die Kerne der Normoblasten degeneriren, also im Knochenmark, ferner auch im embryonalen Blut und in den embryonalen Blutbildungs-Organen Erythrocythen mit intraglobulären Plättchen besonders häufig treffen. Das ist aber nach meinen zahlreichen Untersuchungen in dieser Richtung, die ich an Menschen und Thieren angestellt habe, keineswegs der Fall. Die Abbildungen, welche diejenigen Autoren, welche sich mit dem Kernzerfall in den Normoblasten beschäftigen, von diesem Vorgang geben, z. B. die von Israel und Pappenheim, stimmen auch in keiner Weise mit meinen Bildern überein. Insbesondere habe ich es mir angelegen sein lassen, das Knochenmark solcher frisch getödteter Meerschweinchen und Kaninchen zu untersuchen, deren Blut gerade sehr Plättchen-reich war. Ich habe in diesen Fällen fast nie im Knochenmark Plättchen-haltige Erythrocyten bemerkt. Deshalb glaube ich, dass vor der Hand kein Beweis dafür zu erbringen ist, dass die Blutplättchen directe Abkömmlinge der Kerne von Erythrocyten sind.

Dagegen glaube ich, dass die intraglobulären Plättchen in Beziehung stehen zu demjenigen morphologischen Bestandtheil der rothen Blutkörperchen, welcher von einer Reihe von Autoren mit dem Namen „Innenkörper oder Nucleoid“ bezeichnet worden und wohl identisch ist mit den sog. Kernen der für gewöhnlich als kernlos geltenden rothen Blutkörperchen des Menschen, welche einige Autoren mit Hülfe besonderer Methoden in diesen Zellen nachgewiesen haben wollen (Pappenheim: Biol. Abh. d. ärztl. Vereins zu Hamburg, 26. März 1901).

Ich will auf die Methoden, welche zum Nachweise der Innenkörper angegeben worden sind, hier nicht näher eingehen, zumal da ich mich mit dem Studium dieser Gebilde nicht näher befasst habe.

Da die intraglobulären Plättchen an derselben Stelle des rothen Blutkörperchens liegen, an welcher sich der Innenkörper nachweisen lässt, und da sie sich bei Anwendung der zum Nachweise der Innenkörper angegebenen Methoden ebenfalls mitfärben, so erscheint mir die Vermuthung, dass sie genetische Beziehungen zu den Innenkörpern haben, ziemlich gerechtfertigt.

Ich möchte die Hypothese aufstellen, dass der Innenkörper unter gewissen Umständen einer Art von Degeneration anheimfällt, deren Product die intraglobulären Bluttplättchen sind. Die rothen Blutkörperchen, an welchen sich Innenkörper nicht nachweisen lassen, sind dann wahrscheinlich diejenigen, aus welchen bereits Plättchen ausgetreten sind. Die Richtigkeit dieser Annahme vorausgesetzt, wären die plättchenhaltigen Erythrocyten jedenfalls ältere Formen, womit auch übereinstimmt, dass man sie im Knochenmark, der Bildungsstätte junger Erythrocyten, nicht antrifft.

Für meine Hypothese sprechen auch die interessanten Versuche Wlassow's, die ich nachgeprüft und bestätigt gefunden habe. Ich glaube, dass die Blutplättchen-ähnlichen Gebilde, welche aus den Erythrocyten nach Zusatz von fünffach verdünnter Sublimatlösung austreten, zwar nicht identisch mit den Blutplättchen sind, höchstwahrscheinlich aber mit den Innenkörpern, und dass sie somit wohl auch zu den Blutplättchen in entfernter genetischer Beziehung stehen.

Von Scherer[1]) ist behauptet worden, dass das bei Zusatz fünffach verdünnter Sublimatlösung aus den Erythrocyten hervortretende Beulchen identisch mit dem Brücke'schen Zooid sei. Ich möchte diese Frage dahingestellt sein lassen, muss aber bestätigen, dass sich diese Gebilde durch ihr Verhalten gegen Farben und chemische Reagentien scharf von den Blutplättchen unterscheiden. Setzt man, wie es Sacerdotti[2]) gethan hat, zu einem nach Wlassow's oben beschriebener Methode her-

[1]) Scherer, Zeitschr. f. Heilkunde, 1896.

[2]) Sacerdotti, Anat. Anz., Bd. 17.

gestellten Blutpräparat 5procentige Essigsäure, so verschwinden alsbald die rothen Blutkörperchen sowohl, als die aus ihnen herausgetretenen Beulchen, während die ächten Blutplättchen zurück bleiben. Darum aber, wie Sacerdotti es thut, die Abstammung der Blutplättchen aus den rothen Blutzellen in der von Bremer, Maximow und mir geschilderten Weise überhaupt zu bestreiten, ist meiner Ansicht nach auf Grund dieser Versuche nicht angängig.

Uebrigens ist der Zusatz von verdünnter Essigsäure auch geeignet, den Beweis zu erbringen, dass die von Arnold und seiner Schule beschriebenen Abschnürungen der Erythrocyten keine wahren Blutplättchen sind; denn letztere bleiben unter diesen Bedingungen sichtbar, während alle Abschnürungs-Producte verschwinden.

Eine andere Frage, welche der Erörterung bedarf, ist die, was aus denjenigen rothen Blutzellen wird, aus welchen Plättchen hervorgegangen sind. Viele Autoren bezeichnen die Plättchen ohne Weiteres als Zerfalls-Producte der Erythrocyten. In geringem Umfange mag das richtig sein. Man sieht vielfach in Blutplättchenhaufen zweifellose Fragmente von Erythrocyten liegen (Taf. VIII Fig. 9). Aber die Mehrzahl letzterer, aus welchen Plättchen hervortreten, machen einen ganz normalen und lebensfähigen Eindruck. Es ist allerdings mit den uns zur Zeit zu Gebote stehenden Mitteln noch nicht möglich, solche Erythrocyten im lebenden Zustande längere Zeit zu beobachten, nur so könnte man mit Sicherheit sagen, was aus ihnen wird. Aus Trockenpräparaten und aus fixirten feuchten gewinnt man jedenfalls den Eindruck, dass die Oeffnung, aus welcher die Plättchen entschlüpfen, sich wieder schliessen kann und dass die betreffenden rothen Blutzellen weiter zu leben im Stande sind.

Ich halte demnach die Ansicht von Determann, dass die Zahl der Blutplättchen bezeichnend ist für den Grad, in welchem die Grundkrankheit einen Zerfall von rothen Blutkörperchen veranlasst, nicht für bewiesen.

Die Resultate meiner Untersuchungen sind, in einige Schlusssätze zusammengefasst, folgende:

1. Die Blutplättchen entstehen zweifellos aus den rothen Blutkörperchen.

2. Immer nur eine beschränkte Anzahl letzterer liefert das Material zur Plättchen-Bildung.

3. Diese Plättchen entstehen im Innern einzelner Erythrocyten, wo sie als endoglobuläre Plättchen, eventuell in mehrfacher Zahl, in der Mitte der Zelle liegen und das Centrum der Delle einnehmen.

4. Diese endoglobulären Plättchen verlassen an einer, seltener an zwei oder mehreren Stellen das Blutkörperchen durch ein in dessen peripherischer Umhüllung entstehendes Loch und werden so zu freien Blutplättchen.

5. Die Entstehung von Blutplättchen-ähnlichen Gebilden aus Leukocyten steht sicher fest, kommt aber im normalen Blute selten vor, häufiger im leukämischen. —

Die vorstehende Arbeit wurde mit Hülfe eines mir im Sommersemester 1900 von dem Curatorium der Gräfin Bose-Stiftung zugewiesenen Stipendiums angefertigt. —

Nachtrag: Inzwischen ist eine interessante Arbeit von Deetjen erschienen (Dies. Arch Bd. 164, Heft 2), in welcher dieser Autor behauptet, die Blutplättchen seien vollwerthige, aus Kern und Protoplasma bestehende Zellen, welche amoeboider Bewegung fähig seien. Er untersucht das Blut auf einer dünnen, auf einem Objectträger ausgebreiteten Agarschicht; dem Agar sind bestimmte Gewichtsmengen von Chlornatrium, Dikaliumphosphat und Natrium-Metaphosphat zugesetzt; insbesondere das letztere soll die Eigenschaft haben, die Lebens- und Bewegungsfähigkeit der Blutplättchen zu erhalten.

Da ich erst vor wenigen Wochen in den Besitz von Natrium-Metaphosphat kam, so konnte ich meine Nachuntersuchungen noch zu keinem Abschlusse führen.

Was ich bis jetzt mit Hülfe der Deetjen'schen Methode feststellen konnte, ist Folgendes: Dieselbe ist ein vorzügliches Mittel, um die Blutplättchen zu erhalten. Man sieht bei ihrer Anwendung weit mehr Plättchen, als in Präparaten, die nach der gewöhnlichen Methode zur Untersuchung frischen Blutes angefertigt sind. Das Vorhandensein amoeboider Bewegungen der Blutplättchen kann ich bestätigen, doch fand ich dieselben stets sehr träge, im Gegensatz zu Deetjen, der sie als lebhaft be-

schreibt. Von der Existenz eines Kernes und eines Protoplasma konnte ich mich aber bisher bei den Plättchen noch nicht überzeugen.

Inzwischen hat auch Kopsch (Anatom. Anz. 1901, No. 21) die Angaben Deetjen's bestätigt. Dekhuyzen ist mit Hülfe einer anderen Methode zu demselben Resultat gelangt, und Argutinsky will ebenfalls mit Hülfe der Romanowsky'schen Färbung in Blutplättchen Kern und Protoplasma dargestellt haben.

## Erklärung der Abbildungen auf Tafel IX.

(Sämmtliche Bilder stammen von Präparaten, die mit Methylenblau-Eosin gefärbt worden sind.)

Fig. 1. Rothes Blutkörperchen mit einem intraglobulären Plättchen im Centrum der Delle.

Fig. 2. Plättchen, der Peripherie genähert.

Fig. 3. Plättchen im Begriff, das rothe Blutkörperchen zu verlassen.

Fig. 4. Blutplättchen, bereits ausgetreten; man sieht im Blutkörperchen noch den Spalt, aus welchem der Austritt erfolgte.

Fig. 5. Ein Blutplättchen noch im Innern der Erythrocyten, ein zweites bereits ausgetreten; beide noch durch einen Faden verbunden.

Fig. 6. Rothes Blutkörperchen mit 4 intraglobulären Blutplättchen.

Fig. 7. Rothes Blutkörperchen mit Hämoglobin-haltigem Centrum.

Fig. 8. Multinucleärer Leukocyt.

Fig. 9. Zwei geplatzte Blutkörperchen mit Blutplättchen-Haufen und abgesprengten Fragmenten rother Blutzellen.

Fig. 10. Abschnürungs-Producte rother Blutzellen aus dem Blute eines Kaninchens, dem ein Ohr verbrüht worden war.

Fig. 11. Abschnürungs-Producte von Leukocyten aus dem Blute eines Falles von myelogener Leukämie.

# XII.

# Ueber die Staphylokokken-Pyämie.

(Experimentelle Untersuchungen aus dem Institut für Pathologie und chirurgische Klinik in Neapel. Prof. D'Antona.)
Von
Dr. G. Muscatello und Dr. J. Ottaviano.

## I. Mittheilung.

## Ueber die Pathogenese der Pyämie.

Die localen Eiterheerde, die wir bei Kaninchen experimentell durch Injection einer mittel-virulenten Staphylokokken-Cultur in einen peripherischen Theil des Körpers hervorrufen, pflegen — die Fälle ausgenommen, in denen sie ganz klein sind — von fast immer wahrnehmbaren allgemeinen anatomischen oder functionellen Veränderungen begleitet zu sein.

Diese allgemeinen Veränderungen scheinen oft die Oberhand zu gewinnen, übertreffen dann bei weitem die Bedeutung der localen primären Affection, beherrschen das klinische Krankheitsbild und rufen den Tod des Thieres hervor. Diese durch den Staphylokokkus bedingte allgemeine Affection, wie überhaupt alle pyogenen allgemeinen Affectionen, können entweder als einfache Intoxication (Toxämie) auftreten, oder unter der Form von multiplen Eiterheerden, die sich metastatisch in verschiedenen entfernten Organen gebildet haben (Pyämie), oder als Intoxication mit Anwesenheit, Entwicklung und Verbleiben von Bakterien im circulirenden Blute, ohne makroskopisch wahrnehmbare Localisationen (Toxikämie und Bakteriämie), oder endlich als combinirte Formen (Pyämie mit Bakteriämie).

Diese verschiedenartigen Manifestationen der experimentellen allgemeinen Affection sind abhängig: 1. von der Menge und Virulenz des eingeführten Materials, 2. von dem Wege, auf welchem dieses eingeführt worden ist, 3. von der Thierspecies als solcher, 4. von den besonderen localen und allgemeinen individuellen Verhältnissen.

Die gleichen Formen können auch beim Menschen bei spontanen Infectionen durch den Staphylokokkus auftreten.

Die häufigste Form ist die in Folge von localen Eiterheerden auftretende Toxämie; dieselbe kann sich entweder durch leichte, rein functionelle Symptome (Kopfschmerz, Fieber, Anorexie u. s. w.), oder durch schwere, klinisch wahrnehmbare Alterationen der Organe (Albuminurie, Hämaturie, Diarrhoe, Icterus u. s. w.) manifestiren, und, wenn sie einen chronischen Verlauf annimmt, durch Marasmus.

Die Bakteriämie hingegen, die bei experimentell inficirten Thieren so häufig von Toxämie begleitet ist, tritt beim Menschen verhältnissmässig selten auf. Auch wenn beim Menschen die Mikroorganismen in das circulirende Blut eindringen und in demselben verweilen, vermehren sie sich darin doch nicht so leicht, wie sie es bei den Versuchsthieren thun. Selbst bei der Streptokokken-Infection, bei welcher häufiger, als bei den anderen pyogenen Infectionen, eine Bakteriämie sich entwickelt, ist die Zahl der im Blute circulirenden Streptokokken stets, wenigstens während des Lebens, eine verhältnissmässig spärliche; so dass man, um mit Sicherheit die bakteriologische Diagnose stellen zu können, eine verhältnissmässig grosse Menge Blut zur Untersuchung aus den Venen extrahiren muss. Wenn sich bei der Staphylokokken-Infection beim Menschen zur Toxikämie die Bakteriämie hinzugesellt, pflegen auch in entfernten Organen Heerd-artige Localisationen in grösserer oder geringerer Anzahl aufzutreten, und es entsteht so eine complicirtere Form, nehmlich Toxi-Pyämie mit Staphylokokkämie. Eine reine Form von mit Staphylokokkämie verbundener Toxikämie ohne Heerd-artige Localisationen ist beim Menschen nur in einigen ganz seltenen Fällen beobachtet worden; ja von einigen wurde sie überhaupt in Zweifel gezogen. Viel weniger selten bei der Staphylokokken-Infection, (wenn auch nicht so häufig, wie bei der Streptokokken-Infection), ist hingegen die andere, durch Auftreten von metastatischen Heerden charakterisirte Form von allgemeiner Affection, nehmlich die Pyämie.

Wir wollen hier nicht auf die Frage näher eingehen, ob dem Begriff „Pyämie“ mehr eine klinische Bedeutung zu geben sei, wie sie durch jene für charakteristisch gehaltenen Symptome

(Schüttelfrost, intermittirendes Fieber, mit den verschiedenen Localisationen in Beziehung stehende functionelle Veränderungen) bestimmt wird, oder eine, ausschliesslich durch das Bestehen von metastatischen Eiterheerden bestimmte, anatomische Bedeutung; diese Frage ist an eine andere gebunden, die schon vor längerer Zeit aufgestellt wurde, ob nehmlich als Pyämie-Formen auch jene pyogenen Affectionen zu betrachten seien, die durch das Auftreten eines einzigen secundären Eiterheerdes charakterisirt sind, d. h. eines Eiterheerdes, der durch vom Blute verschleppte Bakterien hervorgerufen worden ist, mag ein primärer Eiterheerd nachweisbar sein oder nicht. (So möchten z. B. Jordan und Andere auch die acute Osteomyelitis als in das Gebiet der Pyämie gehörig aufgefasst wissen.) Vor wenigen Jahren, als man von den Infections-Krankheiten bequeme schematische Begriffe hatte, hätte diese Frage absurd erscheinen können; jetzt verdient sie erörtert zu werden; denn mag nur ein secundärer Heerd oder mögen mehrere solche bestehen, — der pathogenetische Process ist wesentlich der gleiche, d. h. er besteht in dem Eintritt der Bakterien in den Blutkreislauf und in deren Localisation an einer entfernten Stelle, wenn auch die klinischen Manifestationen verschieden sind.

Doch wie gesagt, wir wollen hier auf diese Frage nicht näher eingehen und bemerken schon jetzt, — zum besseren Verständniss des weiter unten Gesagten, — dass für uns der Begriff der „Pyämie“ hauptsächlich ein anatomischer ist und bestimmt wird durch das Bestehen von multiplen metastatischen Eiterheerden. Diesen Begriff wollen wir feststellen, unbekümmert um andere Fragen, welche aufgeworfen wurden, und welche die Speculation bis ins Unendliche vervielfältigen könnte, wie z. B. jene, ob zwei oder drei oder so und so viele Heerde vorhanden sein müssen, damit die Form als Pyämie angesehen werden könne. Dies sind müssige Fragen, mit denen wir uns nicht befassen wollen; denn nicht aus der mathematischen Zahl der einzelnen Localisationen, sondern aus der allgemeinen Physiognomie des ganzen Krankheitsbildes erlangt man den Begriff der Affections-Form.

Wir wiederholen, dass wir dem Begriff „Pyämie“ eine hauptsächlich anatomische Bedeutung beilegen, da die anato-

tomischen Läsionen die einzigen wirklich charakteristischen Merkmale derselben sind.

Schon seit geraumer Zeit sind nach dem verschiedenen Entstehungs-Mechanismus der Metastasen zwei Pyämie-Formen unterschieden worden [1]). Die eine ist die thrombo-embolische Form, charakterisirt durch die Verschleppung von Bruchstücken eines zerfallenen Thrombus in den Blutkreislauf und durch die embolische Fixation derselben in kleinen Arterien. Die andere ist eine Form, bei welcher Thrombose, eiteriger Zerfall des Thrombus und Arterien-Embolien anatomisch nicht nachweisbar sind; diese Form, die von Virchow als „durch Capillar-Embolie hervorgerufene Pyämie" bezeichnet und von Klebs besonders hervorgehoben und "Endothel-Mykose" genannt wurde, ist anatomisch durch die Anwesenheit von im Centrum kleiner Eiterheerde gelegenen Kokkenhaufen in den Capillaren verschiedener Organe charakterisirt. Neuerdings hat sie Rosenbach als „durch Reincultur hervorgerufene Pyämie" bezeichnet.

Mit der immer mehr in Gebrauch gekommenen antiseptischen Behandlung und den in derselben gemachten Fortschritten wurde die thrombo-embolische Pyämie, die classische Pyämie-Form, immer seltener. Die älteren Autoren hatten ausdrücklich angegeben, dass die eitrige Infection am häufigsten nach den mit Zerreissungen, Contusionen und Extravasaten combinirten Läsionen entstand. In solchen ausgedehnten, mit primärer oder secundärer Gewebs-Nekrose complicirten Continuitäts-Trennungen entwickelten sich nicht einfache Eiterungs-Processe, sondern wegen Misch-Infection war die Eiterung von fauligem Zerfall der Gewebe begleitet, mit nachfolgenden eitrig-gangränösen Processen von invadirendem Charakter, die zu ausgedehnten Venen-Thrombosen, eiterigem Zerfall der Thromben und zur thrombo-embolischen Pyämie-Form führten. Die Localisationen fanden alsdann vorzugsweise in der Lunge statt (Billroth 90 pCt., Sédillet 99 pCt.); und die klinische Form, die gewöhnlich in Tod ausging, war durch wiederholte Schüttelfröste und durch mehr oder weniger typisches, intermittirendes Fieber charakterisirt. Diese classische

[1]) Virchow, Gussenbauer, v. Recklinghausen, Klebs, Rosenbach.

Form ist jetzt so selten geworden, dass nicht wenige moderne Chirurgen noch keine Gelegenheit hatten, sie zu beobachten.

Die andere Form, die nach Rosenbach durch Reincultur hervorgerufene Pyämie, die wir besser als reine bakterielle Pyämie-Form bezeichnen, hat in unserer Zeit nicht das gleiche Schicksal gehabt, wie die thrombo-embolische Form. Während sie in vor-antiseptischer Zeit im Vergleich zu der thrombo-embolischen Form, die damals die Oberhand hatte, relativ selten war, ist sie heut zu Tage, wenn auch absolut genommen selten, doch häufiger, als jene. Sie tritt am häufigsten nach kleinen, peripherisch gelegenen, zumeist geschlossenen Eiterheerden (Furunkeln, Osteomyelitiden, Phlegmonen u. s. w.) auf, und die Metastasen werden am häufigsten in den Nieren, im Herzen, in den Muskeln und Gelenken angetroffen, seltener in der Milz, Leber, Lunge, Retina. Sie verläuft ziemlich häufig ohne Schüttelfrost oder mit seltenen und nicht sehr heftigen Schüttelfrösten, sowie mit Fieber, das zwar eine gewisse Intermittenz bewahrt, aber einen meistens unregelmässigen Typus hat. Die Prognose ist hier eine verhältnissmässig weniger ungünstige als bei der thrombo-embolischen Form [1]).

Ueber diese reine bakterielle Pyämie-Form werden immer neue Beobachtungen veröffentlicht (Kocher und Tavel, Jordan, Brunner, Canon, Chudovszky u. A.).

---

Diese Einleitung hat nicht den Zweck, schon Bekanntes zu lehren, sondern den, die von uns ausgeführten Experimente zu rechtfertigen.

Der Entstehungs-Mechanismus der thrombo-embolischen Form lässt sich leicht begreifen und ist seit Virchow schon genügend erläutert worden, so dass wir uns nicht weiter damit zu befassen hätten. Nicht so ist es mit dem Mechanismus der reinen bakteriellen Pyämie-Form. Durch die zur Deutung dieser Form ausgeführten Untersuchungen suchte man einige Aufgaben zu lösen, die sich von vornherein darboten, und die bisher keine endgültige Lösung fanden; es sind dies folgende: 1. da hier, um

[1]) Schon Hüter hatte beobachtet, dass in den Fällen von Pyämie, die mit vorzugsweise an peripherischen Theilen (Muskeln, Gelenken) gelegenen Abscessen und in solchen, die ohne Schüttelfrost verliefen, die Prognose eine günstige war.

die Localisation der Mikroorganismen zu bestimmen, das mechanische Moment (Embolie und deren Folgen) fehlt, muss erforscht werden, welche anderen Momente die Localisation und Colonisirung der Bakterien bestimmen; 2. da die Mikroorganismen, wenn sie einmal in den Blutkreislauf eingedrungen sind, sich durch die Capillaren aller Organe verbreiten, muss erforscht werden, aus welchen Gründen gewisse Organe häufig, fast constant, zum Sitze von metastatischen Heerden werden, während andere dies nie oder fast nie werden; 3. endlich ist zu erforschen, warum eine und dieselbe, durch die gleiche Bakterien-Art hervorgerufene locale Läsion das eine Mal ihren Entwicklungs-Cyclus an der betreffenden Stelle vollzieht und in Heilung ausgeht, ein anderes Mal durch Intoxication, ohne oder mit Bakteriämie, den Tod des Patienten hervorruft, ein drittes Mal zum Auftreten von metastatischen Heerden Anlass giebt.

Durch die in den letzten Jahren ausgeführten experimentellen und klinischen Untersuchungen haben wir viele neue Kenntnisse zur Lösung dieser Fragen erworben; doch bleibt noch Manches zu thun übrig, da deren endgültige Lösung auf grosse Schwierigkeiten stösst. Einerseits lässt sich von den klinischen Fällen nicht verlangen, dass sie unsere Kenntnisse in erheblichem Maasse bereichern: in denjenigen, die in Heilung ausgehen, lässt sich oft nichts Genaues über die anatomischen Läsionen erfahren, und in den anderen, tödtlich verlaufenden, lässt die Krankheit, die ihren Cyclus schon vollendet hat, selten Merkmale erkennen, die zum Verständniss des Entstehungs-Mechanismus derselben von Nutzen sein könnten. Andererseits lassen sich die Resultate der an Thieren ausgeführten Experimente, (und was die pyogenen allgemeinen Affectionen anbetrifft, eignet sich zu dem Experimente am Besten das Kaninchen), in vieler Hinsicht nicht direct auf die pyogene Infectionen beim Menschen anwenden, da beim Kaninchen die an einer peripherischen Stelle des Körpers (Subcutangewebe, Muskeln) injicirten Staphylokokken-Culturen, je nach ihrer Menge und Virulenz, entweder nur einen localen Eiterheerd hervorrufen oder das Thier durch einfache oder durch mit Bakteriämie verbundene Toxikämie tödten, nie oder fast nie eine der menschlichen ähnliche Pyämie-Form hervorrufen.

Da sich durch einfache Hervorrufung eines localen Heerdes keine experimentelle Pyämie erzielen liess, suchte man sie durch dierecte Einführung der Mikroorganismen in das Blut zu erhalten. So lange man die Virulenz der Staphylokokken nicht zu steigern vermocht hatte, gab die Einführung derselben in den Blutkreislauf, selbst in grossen Mengen, kein Resultat, weshalb man zu besonderen Auskunftsmitteln greifen muste: zur gleichzeitigen oder fast gleichzeitigen Einführung von Kartoffelstückchen (Ribbert), von Hollundermark (Bonome), von Korkpulver (Tricomi), um ischämische, nekrotische Infarcte zu erhalten, in denen sich die Mikroorganismen localisirten. Später, als es gelang virulentere Culturen zu erhalten, liessen sich, jedoch nur durch Injection grosser Culturmengen, multiple Abscesse in den inneren Organen erzielen. Ein eingehendes systematisches Studium der auf diese Weise erhaltenen anatomischen Läsionen wurde von Ribbert unternommen, der auf Grund seiner Resultate eine Erklärung der Pathogenese der metastatischen Pyämie-Heerde gab.

Es braucht nicht hervorgehoben werden, dass die mittelst Einführung von corpusculären, fremdartigen Substanzen ausgeführten Experimente zu grobe künstliche Verhältnisse schaffen, um mit dem, was bei der menschlichen Pathologie stattfindet, verglichen werden zu können. Aber auch durch Einführung grosser Culturmengen, (Ribbert injicirte einen oder mehrere ccm einer mehr oder weniger trüben, wässerigen Aufschwemmung von Agar-Culturschabseln in die Venen) lassen sich nicht die Verhältnisse schaffen, wie sie beim Menschen vorliegen, bei welchem sich während des Lebens nie so grosse Mengen Mikroorganismen im Blute finden, wie bei diesen Experimenten[1]). In den oben erwähnten Ribbert'schen Aufschwemmung fanden sich, ausser enormen Kokkenhaufen, Agar-Partikelchen, und die einen wie die anderen konnten, indem sie als Emboli functionirten, wohl eine der thrombo-embolischen ähnliche, aber keine der reinen baktereriellen ähnliche Pyämie-Form hervorrufen.

Nachdem es gelungen war, hochvirulente Staphylokokken-Culturen zu erhalten, sah man, dass sich nach endovenöser

[1]) Canon, Brunner u. A.

Injection, auch in Fällen von ziemlich raschem Krankheitsverlaufe, Eiterheerde bilden können, deren Zahl vom Virulenzgrade des Kokkus und von der Dauer der Krankheit abhängt.

Bei Experimenten mit hochvirulenten Staphylokokken nähert man sich, da geringe Culturdosen genügen, um metastatische Heerde hervorzurufen, so weit als möglich den beim Menschen bestehenden Verhältnissen. Ein systematisches Studium der auf diese Weise hervorgerufenen Läsionen ist jedoch noch nicht unternommen worden. Da wir nun einen virulenten Staphylokokkus besassen, der bei kleinen Dosen Pyämie hervorrief, unternahmen wir es, die zur Hervorrufung der Pyämie erforderlichen Bedingungen und die Pathogenese der metastatischen Localisationen zu studiren.

Zum Studium der experimentellen Pyämie wählten wir den Staphylokokkus und nicht den Streptokokkus, obgleich dieser letztere am häufigsten Erreger der Pyämie beim Menschen ist. Der Streptokokkus eignet sich wenig zu diesen experimentellen Untersuchungen, da er Kaninchen rasch durch mit Bakteriämie verbundene Toxikämie zu tödten pflegt und da sich seine Virulenz schon nach wenigen Hindurchschickungen durch den Thierkörper bedeutend steigert.

Wir begannen unsere Experimente Anfang November 1898 und setzten sie, ohne Unterbrechung, bis Mai 1900 fort. Alle Experimente führten wir mit dem gleichen, im October 1898 aus einem Furunkel isolirten Staphylokokkus aus. Es war ein Staph. aureus., der keine besonderen morphologischen oder culturellen Merkmale aufwies. Schon beim ersten Experiment offenbarte er eine mittlere Virulenz und rief, in den Blutkreislauf injicirt, zahlreiche Eiterheerde in den inneren Organen hervor. Seine Virulenz nahm stetig zu, so dass bei den letzten Experimenten $\frac{1}{100}$ ccm einer 24 Stunden alten Bouilloncultur genügte, um in etwa einer Woche den Tod des Thieres mit dem typischen Bilde der Pyämie hervorzurufen. Doch waren wir im Verlaufe der Experimente stets darauf bedacht, eine Steigerung seiner Virulenz zu verhindern und züchteten ihn deshalb zwischen einem Experiment und dem anderen mehr oder weniger lange Zeit auf künstlichen Nährböden. So gelang

es uns, dem Staphylokokkus während verhältnissmässig langer Perioden eine fast constante Virulenz zu bewahren. Der Uebersichtlichkeit wegen theilen wir hier die ausgeführten Experimenet in zwei Reihen: bei einer war die Virulenz so zu sagen eine mittlere, bei der anderen eine hohe (bei dieser letzteren Reihe erfolgte der Tod nach subacuter Injection von $\frac{1}{10}$ ccm in 1—2 Tagen, und nach endovenöser Injection von $\frac{1}{100}$ ccm in 3—7 Tagen); darüber hinaus wollten wir den Virulenzgrad nicht steigern.

Alle Experimente führten wir mit 24 Stunden alten, in Löffler'scher Bouillon angelegten Culturen aus, nur wenige mit 48 Stunden alten Culturen, und einige mit in Serum-Bouillon (Ascites-Flüssigkeit 1 Theil, Bouillon 2 Theile) angelegter Cultur.

Um jeden Zweifel zu beseitigen, dass die Eiterheerde durch in der Bouilloncultur enthaltene Partikelchen hervorgerufen sein könnten, filtrirten wir die Bouilloncultur häufig durch schwedisches Papier. Die zu den Experimenten gewählten Kaninchen waren von mittlerem Alter und hatten ein Gewicht von 900—1500 gr.; nur einige waren kleiner und wenige andere grösser.

I.

Zunächst wollen wir die Resultate unserer mit subcutanen Injectionen ausgeführten Experimente mittheilen, da sie interessant sind wegen der diffusen anatomischen Läsionen der inneren Organe, welche die locale Affection zu begleiten pflegen.

a) Experimente mit Culturen von mittlerer Virulenz.

Nie gelang es uns, die Bildung von metastatischen Heerden zu erhalten.

Die Injection von 1 ccm Cultur hatte einen ausgedehnten Abscess zur Folge und rief den Tod des Thieres durch Toxikämie in 8—9 Tagen hervor, ohne dass sich im Blute oder in den inneren Organen Staphylokokken antreffen liessen.

Die Injection von 2 ccm gab ein purulentes Oedem und rief den Tod des Thieres in etwa 2—3 Tagen hervor, mit Anwesenheit von Staphylokokken im Blute und in den inneren Organen (Toxikämie mit Staphylokokkämie).

Die Injection von starken Dosen (4 ccm) gab local eine hämorrhagisch-ödematöse Infiltration und den Tod in 30—36

Stunden, mit den Erscheinungen einer, mit acuter Bakteriämie verbundenen Toxikämie.

Nachstehend theilen wir 3 von diesen Experimenten in aller Kürze mit[1]).

1. Kaninchen von 1100 gr Gewicht (No. 13, vom 17. März 1899). Subcutane Injection von 1 ccm Cultur am Rücken. Tod nach 8 Tagen, Ausgedehnter Abscess am Rücken, der sich den Rückenmuskeln entlang bis zum Kreuzbein erstreckt. Lymphadenitis inguinalis et axillaris (ohne purulente Verschmelzung). Leicht bluthaltige Flüssigkeit im Peritonaeum, in der Pleura und im Pericard (am stärksten bluthaltig in der Pleura). Herz schlaff; Myocard braunroth mit grauen Flecken. Lungen stark hyperämisch. Retrosternale Lymphdrüsen gross, weich, saftreich. Leber grauroth mit Flecken (trübe Schwellung), Nieren gross; Rindensubstanz grau; durch die Linse sieht man die Glomeruli als rothe Pünktchen; Marksubstanz braunroth. Die Milz doppelt so gross, als normal, weich, braunroth (acuter Milz-Tumor). Knochenmark (Schenkelbein) intensiv roth, weich, krümelig. Blut: rothe Blutkörperchen gut erhalten, keine Hämoglobin-Diffusion; Leukocytose.

Die gleich nach dem Tode an Schnitten von frischen und von fixirten Stücken vorgenommene mikroskopische Untersuchung gab, ausser der Bestätigung der oben erwähnten Läsionen, folgende Befunde: Körnige Degeneration und leicht fettige Degeneration des Myocards. In der Leber diffuse, trübe Schwellung, hier und da fettige Degeneration, Nekrose einzelner Zellen (Karyorrhexis), Dilatation der Capillaren, Abschieferung und nekrotische Veränderungen der Endothelien, Leukocytose. In der Milz: Nekrose einzelner centraler Zellen und Zellengruppen der Follikel (Karyorrhexis). In der Lunge: Embolie von Markriesenzellen in den Capillaren der Alveolar-Wandungen. In der Niere: starke Hyperämie, besonders die Venen stark angefüllt; die hyperämischen Glomeruli enthalten Leukocyten in den Capillaren; wenige rothe Blutkörperchen in der Kapselhöhle; körnige Degeneration und Nekrose (Karyolysis und Karyorrhexis) in den Epithelien der gewundenen Harncanälchen und der intermediären Portionen; Massen von Eisweisskörnchen, Zellentrümmer und freie Kerne füllen die gewundenen Canälchen, besonders die Henle'schen Schleifen und die gradlinigen Canälchen an, von denen einige damit verschlossen sind. Knochenmark hyperämisch; Vermehrung der Markzellen; Vermehrung der Riesenzellen, von denen viele Pyknose der Kerne aufweisen; viele freie Riesenkerne. Im Abscess eine enorme Menge Kokken. In den Organen keine Kokken. Vom Herzblute, von der Milz, der Leber und der Niere gemachte Aussaaten blieben steril.

[1]) Wir berichten hier nur über einige Experimente; in folgenden Mittheilungen werden wir alle unsere Aufzeichnungen wiedergeben.

Anatomische Diagnose: Subacuter Abscess. Körnige und fettige Degeneration des Myocards. Trübe Schwellung und Nekrose in der Leber. Acuter Milz-Tumor. Acute parenchymatöse Nephritis. Hyperämie der Lungen.

2. Kaninchen von 1050 gr Gewicht (No. 12b vom 16. März 1899). Injection von 2 ccm Cultur am Rücken. Tod nach 3 Tagen. Purulente ödematöse Infiltration auf einer breiten Strecke des Rückens; gegen das Centrum kleine gelbliche Punkte von purulenter Verschmelzung. Aehnliche Veränderungen der Organe wie beim 1. Kaninchen; die Flüssigkeit in den grossen serösen Höhlen ist stärker mit Blut versetzt. In den im frischen Zustande von allen Organen angefertigten Präparaten finden sich Kokken: auf den Schnitten erscheinen die Capillaren mit solchen angefüllt. Von den inneren Organen[1]) gemachte Aussaaten gaben üppige Staphylokokken-Culturen.

3. Kaninchen von 1200 gr Gewicht (No. 12, vom 9. März 1899). Injection von 4 ccm Cultur am Rücken. Tod nach 35 Stunden. Bluthaltiges, gallertartiges Oedem an der Impfstelle. Reichliche Ergiessung von serös-blutiger Flüssigkeit in die grossen serösen Höhlen. Herz schlaff, braun gefärbt. Lungen sehr anämisch. Leber mit braunrothen und grauen Flecken. Nieren nicht vergrössert, gleichmässig dunkel gefärbt. Milz braun, etwas vergrössert. Knochenmark dunkelroth. Harn blutfarben.

Mikroskopische Untersuchung: Leichte Blutzersetzung; alle inneren Organe mit gefärbtem Serum durchtränkt. Leukocytose nicht vorhanden. Nieren hyperämisch, weisen Hämoglobinurie auf, mit trüber Schwellung und Nekrose der Harncanälchen-Epithelien. Hämorrhagien und trübe Schwellung in der Leber. In den Capillaren der Organe viele Kokken. — Vom Blute und den inneren Orgnnen gemachte Aussaaten gaben ein positives Resultat.

Die gleichen Resultate erhielten wir bei den

b) Experimenten mit hochvirulenten Culturen.

Nach Injection von ganz geringen Culturmengen gingen die Thiere an Toxikämie zu Grunde. Wir theilen hier eines der letzten Experimente mit.

4. Kaninchen von 900 gr Gewicht (No. B, vom 2. Mai 1900). Injection von $\frac{1}{75}$ ccm Cultur am Rücken. Tod nach 24 Stunden. Hämorrhagisches Oedem am Rücken, das sich auf die Bauchwandung erstreckt. Herz und Lungen von normalem Aussehen. Leber aufgeschwollen, braunroth, weich, krümelig. Acuter Milz-Tumor. Nieren angeschwollen, stark hyperämisch. Thymusdrüse gross, ödematös.

Mikroskopische Untersuchung: Leichte Leukocytose. Nichts Auffallendes am Herzen und in den Lungen. In der Leber: starke Hyper-

[1]) Wenn wir nur sagen „von den inneren Organen", so meinen wir damit vom Herzblute, der Leber und Niere, denn in den Fällen von Bakteriämie trifft man hier die Mikroorganismen am leichtesten an.

ämie und beschränkte Zonen von Zellen-Nekrose, Endothelien-Abschilferung. In den Nieren: starke Hyperämie, hier und da Zonen von trüber Schwellung und hydropische Degeneration der Harncanälchen-Epithelien; in den gradlinigen Canälchen und den Schlingen Körnchenhaufen, veränderte rothe Blutkörperchen, Zellentrümmer. In der Milz: kleine Heerde von Zellen-Nekrose in den Follikeln. Knochenmark von hämorrhagischem Typus; sehr diffuse Fragmentirung, Karyorrhexis und Pyknose der Riesenzellen-Kerne (fast keine normale Riesenzelle).

Vom Blute und den inneren Organen gemachte Aussaaten blieben steril.

Die Injection von grösseren Culturmengen ($\frac{1}{2}$—$1\frac{1}{2}$ ccm) rief den Tod in einer etwas kürzeren Zeitspanne (18—20 Stunden) hervor und mit den gleichen Veränderungen der Organe, nur dass sie meistens etwas weniger accentuirt waren, im Blute und in den inneren Organen fanden sich Staphylokokken.

Diese Resultate thun also dar, dass dieser Staphylokokkus auch bei mittlerer Virulenz, ausser der localen eiterigen Läsion, diffuse Veränderungen der Organe hervorruft, die sich als körnige Degeneration (trübe Schwellung), acute fettige Degeneration, Nekrose und mehr oder weniger ausgedehnter Zellen-Zerfall manifestiren[1]). Dauert die Krankheit einige Tage, dann treten die diffusen Veränderungen sehr deutlich hervor; ist die Krankheit dagegen von kurzer Dauer, wie bei den Injectionen einer kleinen Menge von hochvirulentem Material, dann sind die degenerativen Veränderungen weniger ausgesprochen und erstrecken sich meistens nicht auf das ganze Organ oder auf grosse Zonen, sondern treten nur hier und da bei einzelnen Zellen oder Zellengruppen auf.

Da in diesen Fällen die mikroskopische und culturelle Untersuchung darthut, dass sich weder im Blute noch in den inneren Organen Staphylokokken finden, so muss angenommen werden, dass die degenerativen Veränderungen durch die von den Staphylokokken im localen Heerde erzeugten toxischen Substanzen her-

[1]) Hervorzuheben sind die Läsionen der Milz (locale Nekrose in den Follikeln), die den durch Diphtheriegift hervorgerufenen etwas ähneln und die, soweit uns bekannt, bei durch den Staphylokokkus hervorgerufenen Intoxicationen noch nicht beschrieben worden sind. Auch Flexner beschrieb sie bei seinen Experimenten mit Streptokokken-Toxinen nicht. (In The pathology of toxalbumin-intoxication sagt er p. 342: „the follicles do not react".)

vorgerufen werden; der Tod des Thieres ist in diesen Fällen durch Toxikämie erfolgt. Dies wird dadurch bestätigt, dass die oben beschriebenen Veränderungen der Organe denjenigen entsprechen, die schon vor längerer Zeit Gianturco und D'Urso, Nannotti, Mosny und Marcano, Lingelsheim u. A. durch Injection von sterilisirten Culturen oder Eiterfiltraten oder der durch Hitze nicht veränderlichen löslichen Producte (Culturen-Filtrate) erhielten. Diese Producte wurden von Einigen in sehr virulentem Zustande erhalten (nach subcutaner Injection von 2—2½ ccm Tod des Kaninchens in 2—3 Tagen, Lingelsheim[1]), und sie haben eine nekrotisirende locale Wirkung; van der Velde hat ihre auflösende locale Wirkung auf die Leukocyten und Zellen-Elemente nachgewiesen. In manchen Fällen von solchen sehr acuten Intoxicationen, — wie wir einen solchen bei einem Kaninchen hatten, das 20 Stunden nach Injection von ⅛ ccm Cultur starb, — sind die anatomischen Veränderungen in den Brust- und Bauchorganen so unbedeutende, dass man, um den Tod zu erklären, eher an eine Wirkung der toxischen Substanzen auf die Elemente des Central-Nervensystems denken muss, mit dessen Veränderungen wir uns jedoch nicht befasst haben. Uebrigens hat van der Velde nachgewiesen, dass die Ganglienzellen des Sympathicus unter der Einwirkung des Staphylokokken-Toxins degenerative Veränderungen erleiden.

Uebersteigt die injicirte Culturmenge eine gewisse Dosis, die wir „Toxikämie erzeugende" nennen können (die z. B. bei unserem Staphylokokkus in der Periode der mittleren Virulenz etwa 1½ ccm, in der Periode der hohen Virulenz ⅔—1 ccm war), dann wird die Krankheitsdauer eine kürzere, und den degenerativen und nekrotischen Veränderungen der parenchymatösen Organe, die die gleichen sind, wie im vorher beschriebenen Falle, gesellt sich die Anwesenheit der Staphylokokken im Blute der

[1]) Die toxische Wirkung der löslichen Producte des Staphylokokkus wird durch die Anwesenheit einer Reihe von verschiedenen, chemisch noch unbekannten Substanzen bedingt. Wir halten es deshalb, mit Lingelsheim, für gerechtfertigt, die Gesammtheit dieser toxischen Producte mit dem neutralen Namen „Toxin" zu bezeichnen, so lange es die Kentniss ihrer chemischen Zusammensetzung nicht gestattet, ihnen einen passenderen Namen zu geben.

grossen Gefässe und der Capillaren der Organe hinzu: zur Toxikämie, auf welche, — analog den Beobachtungen bei Injection von Toxinen, — die degenerativen Veränderungen zurückzuführen sind, gesellt sich die Bakteriämie.

In diesen Fällen, wenn die Anzahl der Mikroorganismen im Blute eine bedeutende ist, kann mehr oder weniger ausgedehnter Zerfall von rothen Blutkörperchen mit Hämoglobin-Diffusion angetroffen werden (s. Fall 3). Diese partielle Blutzersetzung haben wir einige Male bei unseren Experimenten beobachtet, jedoch immer in Fällen von Bakteriämie, wie in Fällen von reiner Toxikämie.

Die Kenntniss der durch Staphylokokken-Intoxication bedingten Veränderungen der Organe wird uns in der Folge zur Erklärung der Pathogenese gewisser Pyämie-Formen von grossem Nutzen sein.

II.

Wir wollen nun die Resultate unserer mit endovenösen Injectionen ausgeführten Experimente mittheilen.

Die endovenöse Injection einer Culturdosis, die bei jeder Virulenz-Periode des Staphylokokkus annähernd constant war (bei mittlerer Virulenz $\frac{1}{2}$—$\frac{1}{3}$ ccm, bei hoher Virulenz $\frac{1}{10}$ ccm), rief den Tod des Thieres im Durchschnitt in etwa 18 Stunden (Minimum 13, Maximum 24 Stunden) hervor; bei der Autopsie wurden im Blute und in den inneren Organen constant Staphylokokken angetroffen, ohne dass Heerd-artige Läsionen bestanden.

Bei Injection einer geringeren Dosis ($\frac{1}{10}$—$\frac{1}{20}$ ccm bei mittlerer, $\frac{1}{20}$—$\frac{1}{100}$ ccm bei hoher Virulenz) erfolgte der Tod nach einem etwas längeren, zwischen einem Minimum von 38 Stunden und einem Maximum von 6 Tagen schwankenden Zeitraum; bei der Autopsie wurden multiple Eiterheerde und Staphylokokken im Blute angetroffen.

Bei Injection von noch geringeren Dosen ($\frac{1}{20}$—$\frac{1}{50}$ ccm bei mittlerer, $\frac{1}{50}$—$\frac{1}{200}$ ccm bei hoher Virulenz) erfolgte der Tod nach einem noch längeren, zwischen 2 und 11 Tagen variirenden Zeitraum; bei der Autopsie wurden multiple Eiterheerde in den Organen, aber keine Staphylokokken im Blute angetroffen. Diese Injectionen gaben uns bei 27 Experimenten ein fast constantes Resultat; einige seltene Ausnahmen, die sich darboten, —

und von denen weiter unten die Rede sein wird —, lassen sich theils durch eine Verschiedenheit im Widerstandsvermögen des Thieres (Alter, Trächtigkeit u. s. w.), theils durch eine momentane Modification der Virulenz des Staphylokokkus erklären.

A. Bei der Autopsie eines nach Injection einer rasch tödtlichen Culturdosis gestorbenen Kaninchens hat man den Eindruck, als sei der Tod durch acute Vergiftung hervorgerufen. Wir theilen hier nur eines von den Experimenten dieser Reihe mit:

5. Kaninchen von 900 gr Gewicht (No. 5, vom 9. December 1898). Injection von ¼ ccm Cultur in die Randvene des Ohrs. Tod nach 13 Stunden; Autopsie kurze Zeit nach dem Tode ausgeführt (Leichnam noch warm). Serös-blutige Flüssigkeit in der Pleura und im Pericard; wenig Flüssigkeit im Peritonaeum. Herz contrahirt; in den Höhlen dunkles Blut enthalten. Lungen leicht congest. Leber gleichmässig braunroth grfärbt. Milz hyperämisch. Nieren gleichmässig congest. Knochenmark (Schenkelbein) intensiv roth.

Bei der mikroskopischen Untersuchung ergiebt die Niere den interessantesten Befund: diffuse Hyperämie, Oedem in der Marksubstanz; die Höhlen der Glomeruli dilatirt, enthalten Eiweisskörperchen und rothe Blutkörperchen; hydropische Entartung der Epithelien der gewundenen Harncanälchen; hier und da Nekrose der Epithelien; im Lumen der Harncanälchen Massen von Eiweisskörnchen und Zellentrümmer. Kokken werden nur in geringer Menge angetroffen: sehr selten in den Capillaren des Nierenknäuels (auf den die Hälfte der Niere umfassenden Schnitten findet sich 1 oder 2 oder kein Kokken-haltiger Knäuel), in grösserer Zahl im Lumen der Harncanälchen, in verhältnissmässig spärlicher Zahl in den gewundenen Harncanälchen; in den Henle'schen Schleifen und gradlinigen Canälchen sind sie zu Haufen geordnet; auch einige gradlinige Venen enthalten Kokken. Die Kokkenhaufen sind von einer Zone nekrotischen Gewebes (Canälchen) umgeben; keine Leukocyten-Infiltration.

Wichtig sind sodann die Veränderungen der Milz. Ausser Hyperämie constatirt man centrale Nekrose von Zellen und Zellengruppen in den Follikeln (ausgedehnte Karyorrhexis). Die Zellen der Pulpa sind nicht vermehrt. Sehr spärliche, vereinzelte Kokken; auf manchen Schnitten kein einziger Kokkus. In der Leber: Hyperämie; hier und dort einige Zellen in trüber Schwellung. Im Lumen der Capillaren spärliche vereinzelte oder zu 2—4 angeordnete Kokken, meistens in den Endothelien, von denen viele abgeschilfert und nekrotisch sind. Knochenmark hyperämisch, weist keine Veränderungen auf (ist roth, weil ein junges Thier); sehr spärliche Kokken. Leichte Hyperämie der Lungen. Nichts Auffallendes im Myocard. Ausgesprochene Leukocytose nicht vorhanden. Blut morphologisch nicht verändert.

Vom Blute und von den inneren Organen gemachte Aussaaten gaben Entwicklung von Kokken.

Die Veränderungen der Organe in diesen Fällen sind die gleichen, die wir bei nach subacuter Injection an Toxikämie gestorbenen Kaninchen angetroffen haben; nur dass sie hier weniger ausgedehnt und weniger accentuirt sind. Das rührt von der kurzen Krankheitsdauer her; denn bei anderen Kaninchen, denen geringere Culturmengen injicirt worden waren (z. B. beim Kaninchen No. 6, das nach $\frac{1}{10}$ ccm Cultur in 18 Stunden starb, und bei den Kaninchen No. 1b, 2b, 3b, die nach $\frac{1}{3}$ ccm Cultur in 20—24 Stunden starben), waren die Veränderungen der Organe ausgedehntere und deutlichere.

Hervorzuheben ist hier die Anwesenheit von verhältnissmässig spärlichen Kokken in den Organen[1]); besonders in den Fällen, in denen $\frac{1}{10}$ ccm Cultur injicirt wurde, lassen sich in den mikroskopischen Präparaten der Organe, die Nieren ausgenommen, Kokken schwer auffinden.

Diese Befunde thun dar, dass in diesen Fällen von endovenöser Injection die Todesursache nicht dem beizumessen ist, dass die Kokken ins Blut und in die Organe eingedrungen sind und sich hier localisirt haben; die Kokken als solche haben weder ausgedehnte Capillar-Embolien, noch Heerd-artige Veränderungen hervorgerufen; die Veränderungen, die man in den Organen antrifft, sind die gleichen, die nach subcutanen Injectionen auftreten und sind also auf die Bakterien-Toxine zurückzuführen, die zum Theil mit der Cultur eingeführt, zum andern Theil von den Bakterien weiterhin erzeugt wurden.

Bemerkenswerth ist hier die Abwesenheit jener Erscheinungen, die man als durch die Reaction der Organe bedingte bezeichnet (Leukocyten-Infiltration, Regenerations-Erscheinungen

[1]) Die Autopsie muss gleich nach dem Tode vorgenommen werden, wenn man ein Kriterium über die im Augenblicke des Todes vorhandene Menge Mikroorganismen haben will, da sie sich im Leichnam rasch vermehren. Deshalb haben die Präparate von Organen von an Bakteriämie gestorbenen Menschen, in denen man mit Kokken angefüllte Gefässe, besonders Capillaren, in so grosser Anzahl sieht, keinen grossen Werth, da sie meistens nicht darstellen, was im Augenblicke des Todes bestand, eben weil die Autopsie gewöhnlich erst mehrere Stunden nach dem Tode vorgenommen wurde.

der Gewebs-Elemente); in der That sahen wir, dass um die nekrotischen Zonen der Niere herum eine Leukocyten-Infiltration, wie wir sie bei anderen Experimenten, nehmlich in den Fällen von Heerd-artigen Manifestationen antreffen, fehlt.

Das oben beschriebene Verhalten der Bakterien in den Nieren ist in zweifacher Hinsicht von Bedeutung. Vor Allem thut es dar, dass grosse Mengen von Bakterien durch dieses Organ ausgeschieden werden; denn alle Kokken, die sich im Lumen der Harncanälchen finden, müssen durch die Capillaren des Nierenknäuels hindurch gegangen sein und sind bestimmt, durch die Harnwege ausgeschieden zu werden. Zweitens lässt es uns begreifen, warum bei der reinen bakteriellen Pyämie die Eiter-Localisationen in der Niere so vertheilt sind.

B. Ist die injicirte Culturmenge eine viel geringere, dann entstehen, wie wir schon sagten, die Heerd-artigen, eiterigen Läsionen, ohne dass bei der Autopsie, ausser den Eiterheerden, Bakterien im Körper angetroffen werden. Wir theilen hier einige Experimente mit.

6. Kaninchen von 1150 gr Gewicht (No. d vom 23. December 1899). Injection von $\frac{1}{100}$ ccm Cultur in die Randvene des Ohres. Tod nach 7 Tagen. Bei der Autopsie: seröse Flüssigkeit mit zarten Fibrinflöckchen in der Pleura und im Peritonaeum; serös-fibrinöses Exsudat im Pericard. Abscesse in den Mm. psoas und den Adductores femoris, kleine multiple Abscesse in den Muskeln der vorderen Bauchwand und in den Zwischen-Rippenmuskeln. Herz schlaff; Myocard mit grauen Flecken; Abscesse in den Wandungen der beiden Ventrikel. Zwei kleine Abscesse in der linken Lunge. Nieren gross, besät mit zahlreichen Abscessen von allen Dimensionen unter der Kapsel und in der Marksubstanz. Leber gross, braun gefärbt. Acuter Milz-Tumor. Knochenmark grauroth, krümelig. Von dem Blute und den Organen (mit Ausnahme der Abscesse) gemachte Aussaaten blieben steril.

Ist die Krankheit von kürzerer Dauer, dann ist das Bild der Pyämie nicht so ausgeprägt. Beispiel:

7. Kaninchen von 1150 gr Gewicht (No. b vom 4. December 1899). Injection von $\frac{1}{10}$ ccm Cultur. Tod nach 2 Tagen. Peritonitis, Pleuritis und serös-fibrinöse Pericarditis. Herz schlaff; 2 ganz kleine Abscesse in der Wandung der Ventrikel. Lungen hyperämisch. Leber gleichmässig braun gefärbt. Mittelgrosser Milz-Tumor. Nieren gross, congest; die rechte enthält einen kleinen, subcapsulären Abscess. Acuter Darmkatarrh. Nichts Auffallendes in den anderen Organen. Vom Blute und den Organen gemachte Aussaaten blieben steril.

Obgleich in diesen Fällen in Reincultur injicirt, fanden sich bei der Autopsie doch keine Staphylokokken im Kreislauf, dagegen fanden sich solche ausschliesslich in den multiplen eiterigen Läsionen der verschiedenen Organe.

Um zu erfahren, wie sich die in den Kreislauf eingeführten Kokken in den Organen vertheilen, und wie und warum deren Heerd-artige Localisation erfolgt, führten wir eine Reihe Experimente in der Weise aus, dass wir den Kaninchen eine Culturdosis injicirten, die bei früher von uns ausgeführten Experimenten die Thiere durch Pyämie zu tödten pflegte (eine Dosis, die wir als Pyämie-erzeugende bezeichnen wollen), und sie dann nach verschiedenen Stunden tödteten. Die Befunde waren sehr interessante, weshalb wir sie in aller Kürze mittheilen wollen.

Werden die Kaninchen 2 Stunden nach der in eine Ohrvene practicirten Injection getödtet, so erscheinen bei der Autopsie alle Organe normal. Durch Anlegung von Culturen constatirt man, dass sich die Staphylokokken, jedoch nicht gleichmässig vertheilt, im Blute und in den Organen finden. Ein zwar nicht genaues, aber doch annähernd zutreffendes Urtheil über ihre Verbreitung kann man sich bilden, wenn man annähernd gleiche Mengen von dem verschiedenen Organen entnommenen Material auf Agar ausstreicht. Bei Anwendung dieses Verfahrens entwickelten sich z. B. vom Kaninchen No. 11 (vom 25. Februar 1899[1]) aus je einer Platinöse voll Material: 4 Colonien aus dem Blute, 5 Colonien aus der Niere, unzählige, confluirende Colonien aus der Leber, viele Colonien aus der Milz, jedoch nicht so viele, wie aus der Leber, 16 Colonien aus dem Knochenmark des Schenkelbeins; aus der Lunge blieben 2 Culturröhrchen steril und in einem entwickelte sich eine einzige Cultur. Diese Vertheilung wird durch die mikroskopische Untersuchung bestätigt. Auf den nach der Gram'schen Methode gefärbten Schnitten vermag man weder in der Lunge, noch in der Niere Kokken zu finden. Dagegen gewahrt man deren viele in der Leber, wo sie sich im Lumen der Capillaren des Acinus finden, fast alle

[1]) Diesem Thiere wurde eine verhältnissmässig starke Culturdosis (1 ccm) injicirt, und zwar deshalb, weil bei Injection von geringeren Dosen das Aufsuchen der Mikroorganismen in den Organen sehr schwierig ist.

sind entweder in Leukocyten oder, häufiger, im Protoplasma der Endothelzellen eingeschlossen; mehrere dieser Zellen weisen Karyolysis und Karyorrhexis auf und sind abgeschilfert und ins Lumen der Capillaren gefallen; das Lumen einiger Capillaren ist durch Massen von abgeschilferten Endothelzellen, Leukocyten und Kokken verschlossen; viele von den in den Zellen eingeschlossenenen Kokken sind schwach oder kaum gefärbt. In der Milz zahlreiche Kokken, die fast alle in den Zellen der Pulpa eingeschlossen sind; mehrere derselben sind schlecht gefärbt. Nur ganz wenige Kokken gewahrt man im Knochenmark (auf manchen Schnitten gar keine); meistens sind sie endocellulär.

Die gleiche Bakterien-Vertheilung und den gleichen Befund hat man, wenn das Thier nach 6 Stunden getödtet wird; nur in der Niere findet sich eine grössere Menge Kokken, die Lunge ist fast ganz von ihnen frei. Dieses Verhalten der Lunge ist in so fern interessant, als es mit den von Roger mit dem Streptokokkus erhaltenen Resultaten übereinstimmt, nach denen nehmlich die Lunge die Fähigkeit besässe, zwei tödtliche Streptokokken-Dosen zu neutralisiren und somit ein gegen die Streptokokken-Infection Schutz verleihendes Organ wäre.

Zwischen 12 und 24 Stunden nach der Injection beginnt, — wenn ein Pyämie-erzeugende Dosis injicirt wurde, — ein Wechsel in der Vertheilung. Die Kokken verschwinden immer mehr aus dem circulirenden Blute, der Leber, der Milz und dem Knochenmark, und nehmen dagegen in der Niere an Zahl bedeutend zu. Indessen konnten wir schon 6—10 Stunden nach der Injection aus dem Harn des Nierenbeckens Staphylokokken züchten. Zu dieser Zeit kommen in der Niere schon die ersten Kokkenhaufen vor, selten in der Kapsel des Nierenknäuels, viel häufiger im Lumen der gewundenen Harncanälchen und der Henle'schen Schleifen.

Am zweiten Tage nach der Injection, — immer wenn eine Pyämie-erzeugende Dosis injicirt wurde, — finden sich keine Mikroorganismen mehr im Blute, und die Heerd-artigen Läsionen in der Niere und den anderen Organen sind entweder schon makroskopisch erkennbar oder lassen sich durch die mikroskopische Untersuchung nachweisen.

Kurz und gut, bei diesen Experimenten lässt sich das allmähliche Verschwinden der Staphylokokken aus dem Blute und deren Localisationen in den inneren Organen verfolgen.

Von grosser Wichtigkeit ist das Studium der einzelnen Heerd-artigen Localisationen und ihrer Genese. Eine eingehende (von Figuren begleitete) Beschreibung derselben werden wir in einer demnächst erscheinenden Publication geben; hier wollen wir die Haupt-Resultate unserer Forschungen nur kurz zusammenfassen.

Wie bereits von Anderen bei der reinen bakteriellen Pyämie-Form beim Menschen constatirt wurde, constatiren auch wir bei unseren Experimenten Heerde am häufigsten in der Niere, weniger häufig im Myocard und in den gestreiften Muskeln, seltener in der Leber und der Lunge, wie in der Milz, sehr selten im Knochenmark (nur 2 mal mikroskopische Heerde).

Die Nierenläsionen sind diejenigen, deren Pathogenese wir am Besten studiren konnten.

In der Niere trifft man immer diffuse degenerative Veränderungen (trübe Schwellung, hydropische Degeneration, Nekrose der Harncanälchen-Epithelien) an, die sich entweder auf die ganze Niere oder auf mehr oder weniger grosse Zonen derselben erstrecken. Es sind dies genau die gleichen diffusen Veränderungen, die wir durch subcutane Injectionen erhielten, und die wir auf die Wirkung der Staphylokokken-Toxine zurückführten.

Bei unseren, — mit Injection von kleinen, stark verdünnten Culturmengen ausgeführten — Experimenten traten die Heerd-artigen Läsionen in der Niere in der grossen Mehrzahl der Fälle unter der Form von kleinen, entweder unmittelbar unter der Kapsel oder in der Marksubstanz gelegenen, zuweilen radiär gegen den Papillengipfel verlängerten Abscessen auf. In seltenen Fällen entstanden grosse Infarcte, entweder in der Rinden- oder in der Marksubstanz. In einem Falle enthielt die Niere mehrere verschieden grosse Infarcte; hier (Kaninchen No. 5b) konnten wir die ausgedehnte Thrombose einer bogenförmigen Arterie constatiren, eine Thrombose, die sich auf die interlobulären

und die geradlinigen Arterien erstreckte. Wir unterlassen hier die Beschreibung der Infarcte und bemerken nur, dass bezüglich dieser Läsionen unsere Beobachtungen die von Passet, Lübbert und Ribbert gemachten bestätigen. Grösseres Interesse bietet die Genese der einfachen Abscesse.

Die Entstehung dieser Abscesse in der Niere wird gewöhnlich durch eine durch Mikrokokken bedingte Thrombose der Capillaren des Nierenknäuels mit nachfolgender Nekrose der umliegenden Partien und Eiterung erklärt.

Unseren Beobachtungen nach ist dieser Entstehungs-Modus der Abscesse ein thatsächlicher, der jedoch selten stattfindet. Er findet statt, wenn durch die Injection eine enorme Menge Bakterien auf einmal in den Kreislauf eingeführt wird, so dass sich leicht grosse Massen davon in den Capillaren des Knäuels anhäufen. Wird dagegen, wie bei unseren Experimenten, eine verhältnissmässig kleine Menge Bakterien im Blute suspendirt, dann steht, in der Mehrzahl der Fälle, die Entstehung der Abscesse in der Niere mit der Aussonderungs-Function dieses Organs in Zusammenhang, d. h. die Eiterheerde sind wesentlich durch Secretion bedingte Abscesse. Aus den in verschiedenen Zwischenräumen nach der Injection vorgenommenen mikroskopischen Untersuchungen geht hervor, dass die ersten Kokken-Localisationen in der Niere zumeist entweder in den Anfangs-Abschnitten der gewundenen Canälchen oder in den Henle'schen Schleifen stattfinden, verhältnissmässig selten in den Capillaren des Knäuels oder in der Kapselhöhle. In der Folge trifft man Bakterien-Anhäufungen auch in den geradlinigen Venen an, die häufig jene von Orth beschriebenen varicösen Dilatationen aufweisen. Um die Kokkenhaufen herum verfällt das Gewebe der Nekrose, und diese nekrotische Zone wird das Centrum eines kleinen Abscesses.

Diese Localisation der Kokken erklärt uns, warum die ganz kleinen Rinden-Abscesse so häufig unmittelbar unter der Kapsel ihren Sitz haben und an der Nieren-Oberfläche hervorragen (subcorticale Abscesse). Dieselben entstehen meistens in den ersten Abschnitten der gewundenen Canälchen, die, wie Golg nachwies, nach oben gegen die Kapsel verlaufen und, vielfältige

Krümmungen erleidend, jene, der Glomeruli ermangelnde, peripherische Rindenschicht, die Cortex corticis Hyrtl's bilden. Damit schliessen wir nicht aus, dass manche von diesen Abscessen sich auch um den Knäuel herum gebildet haben, wie wir selbst dies zu constatiren Gelegenheit hatten.

Sie erklärt uns auch das häufige Vorkommen von Abscessen in der Marksubstanz, entsprechend den Kokken-Anhäufungen in den Henle'schen Schleifen, in den geradlinigen Canälchen und gestreckt verlaufenden Venen. Ferner nehmen in weiter vorgeschrittenen Stadien der Krankheit, wegen localer Verhältnisse, die Mark-Abscesse auch ohne neue Zufuhr von Bakterien auf dem hämatogenen Wege an Zahl zu; denn mit dem Grösserwerden der Rinden-Abscesse invadiren der Eiter und die Kokken andere Canälchen, häufen sich in den Henle'schen Schleifen oder in den geradlinigen Canälchen an und bilden Eitercylinder, die ihrerseits das Centrum von neuen Mark-Abscessen werden.

Aehnliche Befunde, wie diese experimentell von uns erhaltenen[1]), sind von verschiedenen Pathologen zum grossen Theil bei hämatogenen Eiterungen der Niere beim Menschen angetroffen (und fragmentarisch mitgetheilt) worden. v. Recklinghausen wies schon vor vielen Jahren die Anwesenheit von Kokken in den Harncanälchen nach, und Orth stellte wiederholt die Behauptung auf, dass in Fällen von Pyämie, von Endocarditis ulcerosa und von verschiedenartigen Eiterungs-Processen Abscesschen in der Marksubstanz der Niere und häufig wirkliche aus Mikroorganismen bestehende Cylinder in den Nierencanälchen vorkommen. Pfister hatte in einem Falle von Pyämie beim Menschen genau den gleichen Befund, wie wir bei unseren Kaninchen: die Abscesschen hatten ihren Sitz in der Marksubstanz und die Mikroorganismen fanden sich zum grössten Theile in den geradlinigen Canälchen, zum Theile auch in den gestreckt verlaufenden Gefässen, während in der Rinde keine Mikroorganismen vorhanden waren. Dass diese durch Kokken-Aussonderung bedingte Eiterung ein beim Menschen wirk-

[1]) Ueber dieselben werden wir in einer zweiten Mittheilung ausführlicher berichten.

lich häufig stattfindender Process ist, das geht auch daraus hervor, dass sich in der Niere auf dieselbe Weise die hämatogene Tuberculose entwickelt. Die eingehenden anatomischen Untersuchungen Meyer's, durch welche die von Arnold und Baumgarten gemachten Befunde bestätigt wurden, haben dargethan, dass diese Form von Nieren-Tuberculose eine durch Aussonderung bedingte Tuberculose ist: die ersten Tuberkel bilden sich um die Nierencanälchen herum, und Tuberkel-Bacillen finden sich auch in den gesunden Canälchen, ohne dass tuberculöse Läsionen in den darüber gelegenen Partien beständen; das bedeutet, dass die Tuberkel-Bacillen durch die Wandung der Capillaren des Knäuels hindurchpassiren und, ohne sich im Knäuelapparat aufzuhalten, in die Harncanälchen wandern.

Uebrigens wird die Möglichkeit eines Durchgangs von Mikroorganismen durch die Wandung der Knäuelcapillaren hindurch, ohne dass Heerd-artige Läsionen im Organ bestehen (eine Frage, die lange Zeit discutirt wurde und mit der wir uns nicht weiter befassen wollen), durch die neuesten Beobachtungen immer mehr bestätigt[1]).

In unseren Fällen konnten wir ausserdem constatiren, welchen grossen Einfluss die diffusen Nieren-Veränderungen auf die Entstehung der Heerd-artigen Localisationen haben; dann die abgeschilferten Canälchen-Epithelien, die Trümmer der nekrotischen Epithelien, die freien Kerne und deren Bruchstücke bilden Cylinder, welche das Lumen der Canälchen, besonders an den zu ihrer Anhäufung geeignetsten Stellen, (Henle'sche Schleifen und geradlinige Canälchen) gänzlich oder zum Theil verstopfen.

In den gestreiften Muskeln trafen wir die Localisationen stets unter der Form von zumeist kleinen und deutlich abge-

[1]) Die Bakterien passiren durch die Wandung der Knäuelcapillaren hindurch, weil diese in Folge der Einwirkung der Bakteriengifte poröser wird. Von Vielen wird behauptet, dass der Durchgang in Folge des Auseinanderrückens der Endothelzellen erfolge; das ist jedoch nicht richtig, denn die letzten Capillar-Vezweigungen des Knäuels besitzen keine Endothel-Bekleidung, sondern haben eine homogene Wandung, auf welcher das glomerulöse Epithel (Ebner's Syncitium glomerularis) ruht, das eine Fortsetzung des die Kapsel bekleidenden Epithels ist (Drasch, Hortolès, Ebner u. A.).

grenzten, ovalen, mit der grössereren Achse parallel zur Längsachse der Muskelfasern gerichteten, selten grösseren und infiltrirten Abscessen an. Bei unseren Kaninchen fanden wir sie am häufigsten in besonderen Muskelgruppen: in erster Linie in den Mm. psoas und den Mm. adductores femoris; dann in den Muskeln der Bauchwand, weniger häufig in den Zwischen-Rippenmuskeln, sehr selten in anderen Muskeln. Diese Vertheilung hat, — wie wir später sehen werden, — eine gewisse Bedeutung.

Bei der Untersuchung der initialen Abscesschen, — in den Fällen, in denen der Tod des Kaninchens in kurzer Zeit erfolgte, — constatirten wir, dass sich der kleine Heerd zumeist an einer Stelle entwickelt, wo kleine Hämorrhagien bestanden; und oft liessen sich auch in den schon ausgebildeten Abscessen eine gewisse Anzahl von mehr oder weniger erhaltenen rothen Blutkörperchen und Hämatoidin-Krystallen, — ziemlich sichere Zeichen von vorausgegangenen Hämorrhagien, — durch das Mikroskop erkennen. Eine ausführliche histologische Beschreibung dieser Abscesse wollen wir hier nicht geben, da unsere Befunde von den schon bei der hämatogenen eiterigen Myositis bekannten nicht wesentlich abweichen. Dagegen möchten wir hier zwei Daten ausdrücklich hervorheben, nehmlich die vorzugsweise in gewissen Muskelgruppen auftretende Localisation und das Vorhandensein von mehr oder weniger sichtbaren Hämorrhagien. An der Hand dieser Daten dürfte sich die Vertheilung der Eiterheerde erklären lassen; denn bekanntlich entstehen bei Kaninchen, die im Contentiv-Apparat gehalten werden, in Folge der gewaltigen Anstrengungen, die sie zu machen pflegen, sehr häufig Localisationen und kleine Hämorrhagien gerade in jenen Muskelgruppen, die am häufigsten der Sitz von Abscessen sind, und zwar, was die Häufigkeit anbelangt, in der gleichen Reihenfolge für die einzelnen Muskeln: die ausgedehntesten Lacerationen, und oft multiple, pflegen in den Mm. psoas[1]) zu entstehen, und eben in diesen Muskeln werden gewöhnlich die grössten Abscesse, häufig von unregelmässiger Form, angetroffen.

[1]) wie Salvieli, im Gegensatz zu Gaule, nachwies, der sie, nach Abtragung der Halssympathicus-Ganglien, für trophische Veränderungen hielt.

Im Myocard werden constant degenerative Veränderungen (körnige und fettige Degeneration) angetroffen, die meistens als mehr oder weniger ausgedehnte Flecke vertheilt sind, mitunter auch auf den grössten Theil des Organs sich erstrecken. Das Herz ist weich und schlaff. Es sind dies genau die gleichen Veränderungen, die wir nach subcutanen Injectionen angetroffen haben, und also auch in diesen Fällen sind sie das Product der Einwirkung der Staphylokokken-Toxine.

Die Heerd-artigen Veränderungen erscheinen im Herzen als kleine, in der Wandung der Ventrikel und im interventriculären Septum, — selten in der Wand der Sinus, — regellos vertheilte Abscesse. Bezüglich ihrer Histogenese haben wir nichts Neues oder Besonderes angetroffen; wir konnten die Anwesenheit von kleinen Kokkengruppen in den intramusculären Capillaren und rings um jene herum, die bekannte nekrotische Zone der Muskelzellen, sowie eiterige Infiltration constatiren.

In der Lunge haben einige frühere Forscher (Bonome, Ribbert) als die häufigste Erscheinung die Bildung von anämischen oder hämorrhagischen Infarcten beschrieben (Ribbert); In unseren Fällen konnten wir wirkliche Infarcte nur bei einem Kaninchen constatiren, dem mit einem Intervall von 2 Tagen 2 Culturdosen injicirt worden waren. Die Abscesse waren in unseren Fällen klein, und das Centrum derselben war meistens von einer Kokken-Anhäufung in den Capillaren gebildet. Um die Abscesse herum erscheinen die Alveolen oft mit katarrhalischen oder fibrinösem Exsudat angefüllt. Die von Riesenzellen und -Kernen des Marks in den Lungen-Capillaren gebildeten Embolien, die häufig bei der durch subcutane Injection hervorgerufenen Toxikämie angetroffen wurden, sind auch in diesen Pyämie-Fällen häufig. Mitunter sind die embolisirten Capillaren stark dilatirt und mit Blut angefüllt. Um diese Embolien herum beobachteten wir in einigen Fällen eine Infiltration von meistens vielkernigen oder Kern-Zertrümmerung aufweisenden Leukocyten.

Diese kleinen Heerde lassen sich schwer auffinden und erkennen, weil die Riesenzellen und -Kerne leicht und rasch von Leukocyten invadirt und zerstört werden; auch wenn sie erhalten sind, genügt eine nicht grosse Leukocyten-Anhäufung, um sie

vollständig zu verbergen und unkenntlich zu machen. Der eben erwähnte Befund liess den Verdacht in uns entstehen, dass diese Markzellen-Embolien die Localisation der Kokken begünstigen und so das Centrum eines Abscesses werden können. In diesen seltenen Heerden vermochten wir jedoch keine Kokken aufzufinden, weshalb diese unsere Anschauung nur den Werth einer plausiblen und mit den Grund-Anschauungen der allgemeinen Pathologie in Einklang stehenden Hypothese haben kann, nicht den einer feststehenden Thatsache.

Mit den Veränderungen der Leber werden wir uns in einer weiteren Mittheilung beschäftigen. Schon weiter oben bemerkten wir, dass sich bei endovenösen Injectionen nach 2—6 Stunden im Lumen einiger Capillaren des Acinus, besonders gegen die Peripherie dieses letzteren, aus abgeschilferten und nekrotischen Endothelien, Leukocyten, Zellentrümmern und Kokken bestehende Massen fanden, die das Gefässlumen verstopften. In einigen von diesen Pyämie-Fällen war der Befund ein ähnlicher, nur fand sich um das so verstopfte Capillar herum eine kleine Zone von nekrotischen Leberzellen, sowie Infiltration von vielkernigen und Kern-Zertrümmerung aufweisenden Leukocyten. Da, wie wir schon bei den (durch subcutane Injection von Cultur oder — den Experimenten Anderer nach — durch Injection der löslichen Staphylokokken-Producte hervorgerufenen) reinen Toxikämien bemerkten, in den Leber-Capillaren Abschilferung und Nekrose (Karyolysis und Karyorrhexis) der Endothelien sich findet, erklärt der oben beschriebene Befund, wie einige Bakterien, die von den Schutzmitteln des Organismus nicht vernichtet worden sind, in manchen durch thrombotische Massen von zerfallenen Elementen verstopften Capillaren einen günstigen Ort zu ihrer Ansiedelung finden.

Im Darme trafen wir fast constant diffuse Veränderungen (acuten Katarrh und Diarrhoe) an; nicht sehr häufig kleine Abscesschen in der Subserosa oder in der Mucosa.

Mit der Milz und dem Knochenmark wollen wir uns vorläufig nicht befassen. In diesen Organen trafen wir constant wesentlich die gleichen diffusen Veränderungen an, wie wir sie bei der Toxikämie und der reinen Bakteriämie beschrieben haben, jedoch mit vielen anderen Besonderheiten, die insofern

wichtig sind, als sie die allgemeine Reaction des Organismus auf die Infection kennzeichnen, die aber für die Pathogenese der Pyämie keinen grossen Werth haben.

Nie fanden wir Heerd-artige Localisationen im Gehirn und Rückenmark. Das stimmt mit den beim Menschen gemachten Befunden überein. Waldeyer fand auf 60 Fälle von Pyämie, in denen er die Autopsie vornahm, nur einmal Meningitis ventricularis purulenta, und Gussenbauer auf 38 von ihm secirte Fälle nur einmal einen kleinen Hirnrinden-Abscess an einem Heerd von Meningitis purulenta. Im Rückenmark und seinen Meningen seien nach Gussenbauer nie metastatische Pyämie-Heerde beobachtet worden (Gussenbauer, a. a. O., S. 240—42).

Sehen wir nun, nachdem wir die Resultate unserer Experimente mitgetheilt haben, zu, welchen Werth sie zur Lösung der auf S. 229 von uns aufgestellten Fragen: Wie vertheilen sich die Kokken in den Organen und wie und warum erfolgt deren Heerd-artige Localisation? haben können.

Was die Vertheilung der in den Kreislauf eingeführten Staphylokokken anbetrifft, so sahen wir, dass diese sich sofort vorzugsweise in gewissen Organen (Leber, Milz) anhäufen, wo sie wahrscheinlich durch mechanische Circulations-Verhältnisse (Trägheit des Stromes) zurückgehalten werden. In diesen Organen nehmen sie allmählich an Zahl ab und verschwinden zuletzt. Wahrscheinlich wirken hier jene Bakterien-schädigenden Kräfte des Organismus (Alexine, Phagocytose), welche die Factoren der natürlichen Immunität oder Widerstandsfähigkeit des Thieres darstellen, langsamer auf sie ein. Entspricht die injicirte Culturdosis der von uns als „Pyämie-erzeugenden“ bezeichneten und sind in diesen Organen die Bedingungen zur Localisation, — von denen weiter unten die Rede sein wird —, vorhanden, so verschwinden die Kokken schliesslich ganz aus dem Blute und siedeln sich nur an jenen Localitäten des Organismus an, wo sie die zu ihrer Fixation geeigneten Bedingungen vorfinden.

Da bei Injection solcher Culturdosen alle Kokken, die sich im Blute finden, vernichtet werden, so leuchtet ein, dass die Schutzkräfte des Organismus fortfahren, zu wirken und die Kokken, die sich mit normalen Säften und Geweben in

Contact finden, angreifen und vernichten. Und wenn in diesen Fällen Heerd-artige Localisationen stattfinden, so ist dies mit dem Vorhandensein von primären Regressiv-Veränderungen der Gewebe in Beziehung zu bringen, die, wie wir gleich sehen werden, die Bedingung schaffen, welche den Sitz der metastatischen Heerde bestimmt.

Studiren wir nun diese zur Localisation der Kokken erforderliche Bedingung etwas eingehender, so sehen wir vor Allem, dass sie mit der Menge der in ein Organ verschleppten und hier einige Zeit verweilenden Kokken nicht in Beziehung steht; Beispiele hierfür sind die Leber und die Milz: erstere ist selten, letztere sehr selten der Sitz von metastatischen Heerden. Sie wird auch nicht durch die Vertheilung der Gefässe in den Organen repräsentirt. Marmorek (a. a. O. S. 148) meint, dass zur Hervorrufung der Pyämie nach endovenösen Injectionen der Bakterien-Invasion sich das mechanische Moment, nehmlich die Kokken-Embolie, hinzugesellte; denn die Metastasen bilden sich in Organen mit End-Arterien. Dem ist jedoch nicht so. Einerseits haben uns unsere mikroskopischen Untersuchungen dargethan, wie selten Kokken-Embolie stattfindet und, wenn sie erfolgt, welche bescheidenen Proportionen sie annimmt. Andererseits ist es nicht richtig, dass bei dieser reinen bakteriellen Pyämie-Form die Metastasen sich in den End-Arterien bilden. Die Organe, welche die am meisten typischen End-Arterien besitzen, sind bekanntlich die Niere, die Milz und das Gehirn. Nun wohl, im Gehirn bilden sich fast nie Metastasen, in der Milz sehr selten, und was die Niere anbelangt, so haben wir schon dargethan, dass die in ihr entstehenden Heerde als durch Aussonderung bedingte Abscesse anzusehen sind, und dass hier selten Infarcte vorkommen, wenn die Experimente in der von uns befolgten Weise ausgeführt werden.

Eine absolute Bedingung zur Localisation ist auch nicht die Lumenweite der Capillaren der einzelnen Organe. Diesem Factor wurde in der That stets eine grosse Bedeutung bei den Bakterien-Localisationen beigemessen, und bei unseren Experimenten schienen die häufigen Localisationen in den gestreiften Muskeln, die sehr dünne Capillaren ($4\frac{1}{2}$—$5\frac{1}{2}$ $\mu$) besitzen, beim ersten Blick diese Anschauung zu bestätigen, die zwar zutrifft, aber doch

nicht absolute und allgemeine Geltung haben kann. Dies wird dadurch dargethan, dass im Gehirn fast nie und im Rückenmark nie Metastasen beobachtet werden, während doch diese Organe Capillaren besitzen, die zu den dünnsten des Organismus gehören (die dünnsten des Gehirns 4½ μ, die dünnsten des Rückenmarks 5 μ — Kölliker, Handbuch, 2. Bd., S. 837). Hier möchten wir bemerken, dass die von Leyden gegebene Erklärung, nach welcher das seltene Vorkommen von Metastasen im Rückenmark von der sehr spitzwinkeligen Gabelung der Arterien abhänge, wohl für die thrombo-embolische, aber nicht für die reine bakterielle Pyämie-Form Geltung haben kann.

Endlich liesse sich der Verdacht erheben, dass bei unseren Experimenten die Localisation durch embolischen Verschluss mit in der injicirten Cultur vorhanden gewesenen fremdartigen Substanzen (Flocken, Eiweissmassen, Krystalle u. s. w.) bedingt sein konnte. Dieser Verdacht ist jedoch unbegründet; denn die gleichen Resultate erhielten wir bei Injection von durch schwedisches Papier filtrirten Culturen, in denen weder Flocken, noch andere Substanzen, die als Emboli hätten wirken können, vorhanden waren.

Unserer Meinung nach wird die Localisation der Kokken in einem Organ durch zwei Factoren bestimmt; es sind dies: erstens der Grad, in welchem das Organ zur natürlichen Immunität beiträgt, oder, mit anderen Worten, der Widerstands-Coefficient desselben; zweitens, von grösserer Bedeutung sind, zum Theil von degenerativen Veränderungen, zum Theil von der normalen oder pathologischen Function des betreffenden Organs abhängige, locale Verhältnisse.

Prüfen wir diese beiden Factoren.

1. Bekanntlich entwickeln sich die Eiterungs-Processe in gewissen Organen im Allgemeinen mit geringerer Häufigkeit, geringerer Heftigkeit und geringerer Diffusion, als in anderen. Ein Beispiel hierfür giebt das Central-Nervensystem. Wir wissen bereits, — abgesehen von der grossen Seltenheit der metastatischen Hirnabscesse[1]) —, dass sowohl die durch directe traumatische

[1]) Die Meningo-Encephalitiden und die secundär nach Bronchitis putrida oder Bronchiektasie entstandenen Gehirn-Abscesse, die häufig sein sollen (Näther), dürften wohl nicht als embolische Heerde zu be-

Infection, als die durch Fortpflanzung aus benachbarten Organen entstandenen Hirn-Eiterungen fast immer einen langsamen Verlauf nehmen. Ferner, wer die Hervorrufung von Hirn-Abscessen experimentell zu studiren versucht hat, weiss, wie schwer sich solche erhalten lassen[1]), und dass man, soll der Versuch gelingen, verhältnissmässig grosse Mengen von pyogenen Kokken einführen muss (Barbacci, Fieschi). Und endlich entfaltet das Gehirn, wie dies die von de Gaetano ausgeführten Untersuchungen dargethan haben, auch den chemischen pyogenen Substanzen gegenüber eine grosse Resistenz. Das hängt zum Theil von der Widerstandsfähigkeit der Neuroglia ab (D'Antona, Durante); aber zum Theil spricht dieses Verhalten der Nerven-Substanz gegen die verschiedenartigen pyogenen Gifte zu Gunsten der Anschauung, dass die Nervensubstanz, analog ihrem Verhalten dem Tetanusgift gegenüber, ein hohes Vermögen zur Fixation der pyogenen Gifte besitze.[2])

Die Lunge entfaltet, wie aus den Experimenten Roger's hervorgeht, ebenfalls eine hervorragende Wirkung gegen die pyogenen Kokken; und wenn sie dessen ungeachtet nicht selten der Sitz von Eiterungs-Processen ist, so hängt dies von der Stellung ab, die sie im Circulationsbaum einnimmt, sowie davon, dass die Krankheits-Erreger auf verschiedenen Wegen (dem Blutwege, pleuralen Lymphwege, Bronchialwege) in sie hinein gelangen können.

Die Leber, die Milz, das Knochenmark äussern eine weniger energische Bakterien-schädigende Wirkung, die aber, da sie längere Zeit fortdauert, schliesslich ebenfalls die Kokken vernichtet. Dass in der Leber weniger selten, als in der Milz und im Knochenmark, Bildung von Heerden stattfindet, ist

trachten sein, sondern eher als entstanden durch Fortpflanzung von Eiterungs-Processen der Schleimhäute der Schädelbasis auf die im Schädel eingeschlossenen Organe, d. h. als otogene oder rhinogene Endocranial-Affectionen (D'Antona).

[1]) Wurtz schrieb 1897, dass es bisher niemandem gelungen war, Hirn-Abscesse experimentell zu erhalten.

[2]) Diese klinischen und experimentellen Daten bestätigen nicht die Meinung Roger's (Semaine médicale 1898), nach welcher der Staphylokokkus im Gehirn einen ausgezeichneten Nährboden finde.

wahrscheinlich darauf zurückzuführen, dass in die Leber eine grössere Anzahl Kokken gelangt, als in die anderen Organe, und dass sich, da wegen der degenerativen Veränderungen derselben leichter die localen Bedingungen einer verminderten Resistenz (wovon weiter unten die Rede sein wird) entstehen, lebensfähige Kokken leichter in ihr localisiren können.

2. Die Haupt-Bedingung jedoch, die die Bakterien-Localisation begünstigt, wird durch die Stellen des geringeren Widerstandes dargestellt, die sich in den verschiedenen Organen in verschiedenem Grade, in verschiedener Ausdehnung und durch einen verschiedenen Entstehungs-Mechanismus bilden.

Das deutlichste Beispiel hierfür giebt die Niere. Da dieselbe die Aufgabe hat, alle fremdartigen Substanzen des Blutes auszusondern, ist sie das Organ, das in der Mehrzahl der Fälle von Seiten der Staphylokokken-Toxine am stärksten und ausgedehntesten verändert wird. Die Zellentrümmer und abgeschilferten Elemente häufen sich in den Canälchen an besonderen Stellen an, wo sie durch die Gestalt oder Anordnung der Canälchen im Fortschreiten behindert werden; die Kokken, die durch den Knäuel hindurch passirt und in das Lumen der Canälchen gelangt sind, um hier ausgesondert zu werden, finden in diesen nekrotischen Massen zunächst ein mechanisches Hinderniss, so dass sie nicht vorrücken und ausgesondert werden können, sodann ein antibakterieller Eigenschaften ermangelndes und sogar einen ausgezeichneten Nährboden darstellendes Material. Eine weitere günstige Bedingung zu ihrer Localisation wird von den veränderten, aber noch ihren Platz einnehmenden Epithelien der gewundenen Canälchen und der intermediären Portionen (die sich zuerst verändern) gegeben. Hier setzen sich die Kokken fest, hier vermehren sie sich und üben ihre Wirkung aus. Endlich bleibt ein Theil der Kokken an den durch die Einwirkung der Toxine veränderten Wänden der Knäuel- oder der Kapsel-Capillaren haften oder setzt sich an den Wänden der geradlinigen Venen fest, in die sie entweder mit dem zurückfliessenden Blute des Knäuels und des Capillarnetzes direct hinein gelangen, oder, mittelst secundären Durchgangs durch das Capillarnetz, aus den Canälen, in denen sie sich angehäuft und deren Wände sie invadirt und zerstört hatten.

Ein anderes Beispiel geben die gestreiften Muskeln. Wir haben bereits oben dargethan, dass im Muskelsystem die Kokken sich in jenen Muskeln und Muskelgruppen localisiren, in denen Lacerationen zu entstehen pflegen, von denen wir oft Spuren in den noch nachweisbaren Hämorrhagie-Resten zu beachten Gelegenheit hatten.

Im Herzen haben uns unsere Untersuchungen nichts Neues erheben lassen. Doch zögern wir nicht, als wahrscheinlich die Meinung auszudrücken, dass die grosse Häufigkeit der Localisation in diesem Organ mit dem sehr häufigen, ja fast constanten Auftreten von durch die Staphylokokken-Toxine hervorgerufenen diffusen Veränderungen in Beziehung zu bringen sei. Die Zonen körniger und acuter fettiger Degeneration, die zuweilen an gegebenen Stellen sehr ausgeprägt erscheinen, und die constant sich hinzu gesellenden Veränderungen der Gefässwände begünstigen die Ansiedelung der Mikroorganismen.

In der Leber bilden die kleinen, aus abgeschilferten Zellen bestehenden Pfropfen in den Capillaren des Acinus ebenfalls eine günstige Bedingung zur Ansiedelung der Kokken.

Wenn wir nun einen Rückblick auf alle constatirten Veränderungen werfen und sie unter einander in Zusammenhang bringen, so ergiebt sich, dass bei der durch den Staphylokokkus hervorgerufenen reinen bakteriellen Pyämie-Form die Localisationen der Kokken an Stellen stattfinden, an denen gewisse Bedingungen vorhanden sind, und die wir als Orte des geringeren Widerstandes bezeichnen können. Dieselben sind zum grössten Theile das Product der nekrotisirenden und degenerirenden Wirkung des Staphylokokken-Toxins (Niere, Myocard, Leber), zum Theil sind sie durch von der Function des Organs bewirkte mechanische Bedingungen bestimmt (Niere), und zum Theil endlich durch von äusseren oder inneren Ursachen hervorgerufene traumatische Wirkungen (Rupturen in Folge energischer Muskel-Contraction). Alle diese von uns hervorgehobenen Erscheinungen und Folgen erklären, unserer Meinung nach, den Entstehungs-Mechanismus der metastatischen Heerde bei der reinen bakteriellen Pyämie ziemlich deutlich. Und sie lassen uns auch begreifen, warum die Heerde hier anders vertheilt sind, als bei der thrombo-

embolischen Pyaemie, bei welcher das von den Dimensionen des Embolus dargestellte, rein mechanische Moment der Hauptfactor der Localisation ist, vor dessen Bedeutung die von den anatomischen und functionellen Veränderungen des Organs und von dessen Widerstands-Coefficienten gegebenen localen Bedingungen in zweite Linie treten.

C. Es bliebe uns jetzt noch übrig, von der mit Bakteriämie verbundenen Pyämie-Form zu sprechen, die durch Injection einer Culturmenge erhalten wird, die grösser ist, als die eine einfache Pyämie erzeugende, und geringer, als die durch Toxikämie und Bakteriämie acut den Tod hervorrufende (s. S. 225). Doch genügen wenige Worte, da in diesen Fällen die gleichen diffusen, Heerd-artigen Läsionen angetroffen werden, die wir bei der Pyämie beschrieben haben, nur dass sich ausserdem Bakterien im circulirenden Blute und in den Capillaren der Organe finden. Mitunter sind die diffusen Veränderungen schwerere, und die Exsudate erscheinen besonders in den serösen Höhlen bluthaltig; häufig lassen sich auch Hämorrhagien im Parenchym der Organe constatiren.

Wir müssen nun noch, um besser zu erklären, was wir zu Anfang unserer Mittheilung nur kurz andeuteten, über die Ausnahmen berichten, die wir im Resultat einiger Experimente hatten.

Bei zwei Experimenten, bei denen die Resultate abwichen von den bei den übrigen ähnlichen Experimenten erhaltenen, ist der Grund davon darin zu suchen, dass während einer längeren Pause in den Experimenten, (wegen der Herbstferien, in denen die Experimente in längeren Zwischenräumen vorgenommen wurden), die Virulenz des Staphylokokkus abgenommen hatte; die Dosis von $\frac{1}{10}$ ccm Cultur z. B., die im Juli 1899 ein Thier an mit Bakteriämie verbundener Pyämie zu Grunde gehen liess, tödtete im November ein anderes Thier durch Pyämie.

Die übrigen abweichenden Resultate liessen sich stets mit Differenzen im Resistenzvermögen des Thieres in Beziehung bringen. Meistens handelte es sich um Differenzen im Gewicht und im Alter; z. B. die Dosis von $\frac{1}{5}$ ccm tödtete ein 900 gr schweres Kaninchen in 24 Stunden durch mit Bakteriämie verbundene Toxikämie und ein 1350 gr wiegendes Kaninchen in 3 Tagen durch mit Bakteriämie verbundene Pyämie; und die

Dosis von $\frac{1}{10}$ ccm tödtete ein 1025 gr wiegendes Kaninchen in 38 Stunden, ein 2000 gr wiegendes dagegen erst in 6 Tagen.

Endlich erwiesen sich die trächtigen Kaninchenweibchen stets weniger resistent gegen die Infection; z. B. die Dosis von $\frac{1}{100}$ ccm (im December 1899) tödtete ein 1150 gr wiegendes Kaninchen in 7 Tagen durch Pyämie, dagegen ein ebensoviel wiegendes trächtiges Kaninchenweibchen (in der Mitte der Schwangerschafts-Periode) in 3 Tagen durch mit Bakteriämie verbundene Pyämie. Diese geringere Resistenz der trächtigen Kaninchenweibchen gegen die Staphylokokken-Infection war schon von Ribbert beobachtet worden und stimmt mit dem überein, was Löffler, Behring und Nissen beim Milzbrand der Ratten beobachteten.[1])

Um diese Thatsache zu erklären, müssen wir bedenken, dass während der Schwangerschaft eine allgemeine Modification im Stoffwechsel der Zellen stattfindet, (dies wird uns durch die Medification verschiedener Organe, durch jene Art von physiogischer Osteomalacie (Hanau) u. s. w., die man bei Schwangeren beobachtet, angezeigt), aus welcher eine Modification im Wirkungsgrade der Factoren der natürlichen Immunität resultiren muss.

Nachdem wir die Resultate unserer Experimente summarisch mitgetheilt und einen Theil derselben zu erklären versucht haben, wollen wir jetzt zusehen, ob sich Schlüsse allgemeinen Charakters daraus ziehen lassen, d. h. ob sie uns zu erklären vermögen, warum die durch den Staphylokokkus bedingte Allgemein-Affection bald die eine, bald die andere Form annimmt.

Bei allen durch den Staphylokokkus bedingten Allgemein-Affectionen ist die Intoxication die Haupt-Erscheinung. Sie besteht constant bei allen Formen der Affection, ist die Haupt-Ursache der diffusen Veränderungen der Organe und bildet das primitive Substrat der Heerd-artigen Veränderungen. Die diffusen Läsionen der Organe bei der Pyämie, der Bakteriämie und den combinirten Formen sind, — abgesehen von der Frage

[1]) Im Gegensatze zu diesen Resultaten scheint eine Reihe von älteren klinischen Statistiken darthun zu wollen, dass beim Menschengeschlecht die schwangeren Frauen gegen eine Reihe von Infectionen wenig empfänglich sind (Virchow); nach Liebermeister, Zülzer gegen Typhus, nach Thomas u. A. gegen Scharlach.

des Grades —, von derselben Art, wie die bei der einfachen Toxikämie. Wir wollen auf die Frage vom Wirkungs-Mechanismus des Staphylokokken-Toxins und auf die Frage von der Todesursache nicht eingehen. Sicherlich sind jedoch in manchen rasch letal verlaufenden Fällen von sehr acuter Toxikämie oder von mit Bakteriämie verbundener Toxikämie die anatomischen Veränderungen der Brust- und Bauchorgane und des Blut- und Lymphgefäss-Systems so leichte, dass sich die Todesursache einer acuten Vergiftung des Central-Nervensystems zuschreiben lässt; doch sind die wenigen, durch neuere Untersuchungen (besonders nach der Nissl'schen Methode) erhaltenen Daten über die Veränderungen dieses letzteren noch zu mangelhafte und zu unsichere, als dass sie einen festen Anhaltspunkt zur Beurtheilung geben könnten.

Die durch die Intoxication hervorgerufenen diffusen Organ-Veränderungen benachtheiligen nicht nur an und für sich selbst die allgemeine Functionsfähigkeit des Organismus, sondern schaffen auch abnorme locale physiche Verhältnisse (Orte des geringeren Widerstandes), welche die Localisation der Mikroorganismen und die Entstehung von Heerd-artigen Läsionen begünstigen.

Endlich ist es die Intoxication, die dadurch, dass sie das Resistenzvermögen des Organismus verringert oder neutralisirt, den Weg zur Allgemein-Infection erleichtert.

Aber warum, — die Grund-Erscheinung der Intoxication als gegeben gelten lassend —, gesellt sich ihr das eine Mal die Bakteriämie, ein anderes Mal die Pyämie hinzu?

Die oben mitgetheilten Resultate thun dar, dass dies vom Grade und von der Art der Intoxication abhängt. — Prüfen wir daraufhin die einzelnen Fälle.

Bei den subcutanen Infectionen sahen wir, dass die Injection von verhältnissmässig kleinen Culturdosen den Tod durch Toxikämie zur Folge hat; bei Injection von grösseren Dosen gesellt sich zur Toxikämie die Bakteriämie hinzu. In dem einen Falle hat man die allgemeine Wirkung, die bedingt ist durch die Resorption der zum Theil mittelst der Injection eingeführten, zum Theil im localen Heerde erzeugten Toxine; im anderen Falle gesellt sich der Wirkung der resorbirten Toxine die Anwesenheit und Vermehrung der Mikroorganismen im Blute und

in den Organen, sowie die Wirkung neuer, von den Mikroorganismen an diesen Stellen erzeugter Toxin-Mengen hinzu. Diese zwei Formen — Toxikämie und mit der Bakteriämie verbundene Toxikämie — lassen sicht leicht erklären.

Zunächst ist in Betracht zu ziehen, dass bei jeder subcutanen Injection, wie anzunehmen ist, eine gewisse Anzahl Bakterien sofort im Augenblick der Injection resorbirt wird und entweder in die regionären Lymphdrüsen, oder direct in den Kreislauf tritt; dies lässt sich annehmen sowohl aus Analogie mit dem, was bei Injection von feinkörnigen, leblosen Substanzen geschieht, als auch auf Grund von experimentellen Daten, die zum Theil diesen Durchgang darthun. Sehr wahrscheinlich tritt eine Anzahl von Kokken auch noch einige Zeit nach der Injection in den Kreislauf, ehe um den Kokkenheerd herum eine Anhäufung von Elementen stattfindet, die durch ihre Erzeugung von Alexinen und ihr phagocytäres Vermögen die Virulenz abschwächen und die Verbreitung der Keime verhindern. Die unter diesen Verhältnissen in das circulirende Blut tretenden Kokken werden durch das bakteriolytische und die anderen Resistenzvermögen des Organismus, die durch die bis zu jenem Augenblicke vorhanden gewesene Toxinmenge noch nicht aufgehoben oder stark modificirt worden sind, sofort vernichtet. So bleibt nur das Toxin, das langsam, aber anhaltend wirkt, und dem also die schweren Veränderungen der Organe zuzuschreiben sind, in Folge deren eine Veränderung der Allgemein-Function des Organismus stattfindet, die oft zum Tode führt.

Mit einer reichlichen Culturdosis wird eine grössere Menge Kokken und eine grössere Menge Toxin eingeführt. In Folge der heftigen Intoxication werden die Resistenzvermögen des Organismus untüchtig; die in den Kreislauf dringenden Mikroorganismen erfahren Anfangs keine grosse Schädigung; mit dem Zunehmen der Intoxication in Folge der Resorption von neuem, im localen Heerde gebildeten Toxin werden die Kokken nicht nur nicht mehr vernichtet, sondern können sich im Gegentheil im Blute vermehren und so die Bakteriämie hervorrufen. Eine heftige Intoxication mit raschem Eindringen von Staphylokokken in das Blut, wie wir sie experimentell erzeugen, ist beim Menschen etwas Aussergewöhnliches; über einen Fall dieser Art

hat Brunner berichtet, und ein anderer ist neuerdings (März 1900) von Ashton Berg[1]) mitgetheilt worden.

Der Entstehungs-Mechanismus dieser Formen lässt sich also leicht erklären. Aber warum gelingt es nicht, durch subcutane Injection Pyämie zu erzeugen?

Wir werden den Grund davon besser begreifen, wenn wir uns die bei den endovenösen Injectionen erhaltenen Resultate vergegenwärtigen.

Wir sahen, dass bei Injection von starken Dosen einer virulenten Cultur eine heftige Vergiftung mit rascher Aufhebung der Resistenzvermögen eintritt, wobei die eingeführten Kokken im Blute weiter leben, sich hier vermehren und den anatomischen Befund der Bakteriämie geben.

Kleine Dosen rufen dagegen eine Vergiftung mittleren Grades hervor; die verringerten, aber nicht aufgehobenen Resistenzvermögen fahren fort zu wirken, so dass die Kokken zuerst im kreisenden Blute, dann in den Organen langsam vernichtet werden[2]), und nur einige von ihnen, die an gewisse Orte eines geringeren Widerstandes gelangt sind[3]), finden in jenen abgestorbenen oder nicht sehr vitalen Geweben einen guten Nährboden, vermehren sich hier und erzeugen die metastatischen Eiterheerde. Damit jedoch diese Localisation stattfinde, muss im Kreislaufe eine gewisse Anzahl von Kokken vorhanden sein, von denen einige der bakteriolytischen und phagocytären Wirkung entgehen.

Es müssen also zur experimentellen Erzeugung der reinen bakteriellen Pyämie durch endovenöse Injection

[1]) Dieser letztere ist in der That ein sehr seltener Fall. Es handelte sich um einen 8jährigen Knaben, der an acuter Osteomyelitis des Schenkelbeins litt und ausserdem schwere Erscheinungen von allgemeiner Vergiftung aufwies (Temp. 105°, schwere Hirn-Erscheinungen, Delirium). Aus dem circulirenden Blute und dem Harn liess sich 3 Wochen lang der Staphylokokkus isoliren, während mit Material aus dem Markcanal gemachte Aussaten steril blieben (?!). Parenchymatöse Degeneration in allen Organen. Es bildeten sich keine metastatischen Eiterheerde (!). Patient genas in etwa 5 Monaten.

[2]) S. oben die Experimente, bei denen die Thiere verschieden lange Zeit nach der Injection getödtet wurden.

[3]) S. oben die Bildung solcher Orte des geringeren Widerstandes.

gleichzeitig folgende Bedingungen vorhanden sein: 1. mässige Intoxication, die eine Abschwächung der Resistenzvermögen des Organismus bis zu einem gewissen Grade herbeiführt; 2. Vorhandensein von Orten des geringeren Widerstandes (Degenerationen, verhinderte Secretion oder Circulation, hochgradige Läsionen, Hämorrhagien u. s. w.); 3. gleichzeitiges Eindringen von zahlreichen Kokken in den Kreislauf.

Jetzt, nachdem wir diese Bedingungen specificirt haben, lässt sich begreifen, warum nach subcutanen Injectionen nie oder sehr selten Pyämie entsteht. Bei diesen können die Staphylokokken nur im Augenblicke der Injection oder bald darauf zahlreich in das Blut dringen, und dann sind, wenn die Intoxication eine leichtgradige ist, die Schutzvermögen noch in Function und die Kokken werden sofort vernichtet; ist die Intoxication eine schwere, dann bleiben die Kokken am Leben und vermehren sich im Blute. Wenn in einer zweiten Zeit, d. h. in einem Augenblicke, wo die Resistenzvermögen etwas abgeschwächt sind, Kokken in reichlicher Anzahl vom localen Heerde aus in das Blut eindrängen, dann könnte die Bedingung der theilweisen Persistenz von lebenden Kokken und deren Localisation an den Orten des geringeren Widerstandes zu Stande kommen. Doch, wie wir weiter oben sahen, findet bei Thieren (Kaninchen) ein solches späteres Eindringen von Kokken in den Kreislauf für gewöhnlich nicht statt.

Von den zur Erzeugung der reinen bakteriellen Pyämie erforderlichen drei Bedingungen setzt die dritte, das gleichzeitige Eindringen von zahlreichen Kokken in den Kreislauf, voraus, dass im Gewebe, dem Sitze der localen Läsion, die Resorption mit grosser Leichtigkeit stattfinde. Dass dem wirklich so sei, wird dadurch dargethan, dass sich bei Kaninchen die Pyämie zuweilen durch Injectionen in das Peritonaeum erhalten lässt; das ist darauf zurückzuführen, dass das Peritoaeum zugänglichere und geräumigere Wege darbietet, auf denen zahlreiche Kokken gleichzeitig in den Kreislauf dringen können.

Aber ausser den localen anatomischen Verhältnissen ist es noch eine andere Ursache, nehmlich die Virulenz des Stapylokokkus, die das leichtere Eindringen der Keime in den Kreislauf bewirkt. In Folge der nekrotisirenden Wirkung,

welche die toxischen Substanzen des Staphylolokkus entfalten, entstehen um so frühzeitigere, ausgedehntere und tiefere Veränderungen und Nekrosen an den Gefässwänden, je stärker die Virulenz des Staphylokokkus ist; diese Veränderungen der Gefässe, besonders der kleinen Venen, erleichtern das Eindringen der Kokken in den Kreislauf.

Fast nie gelingt es, alle zur Entwicklung der Pyämie erforderlichen Bedingungen experimentell zu erzeugen, da es sehr schwer ist, die Dosis im Verhältniss nicht nur zum Alter und Gewicht, sondern auch zum individuellen Resistenzvermögen jedes Versuchsthieres genau abzumessen, so dass die Dosis das eine Mal zu klein ist und eine Toxikämie hervorruft, ein anderes Mal zu gross ausfällt und den Tod durch Toxikämie mit Bakteriämie bewirkt.

Beim Menschen dagegen kommen diese Bedingungen viel leichter zu Stande, und zwar aus drei Gründen: erstens, weil der Mensch, da der thierische Organismus gegen die Staphylokokkengifte empfindlicher ist, die kleinsten Unterschiede in der Wirksamkeit derselben wahrzunehmen vermag; zweitens, weil bei der Infection beim Menschen nicht, wie bei der experimentellen, ein erstes Eindringen einer Giftdosis auf einmal stattfindet, sondern die Resorption und Anhäufung des Toxins im Kreislauf langsam erfolgt, d. h. gleichen Schritt hält mit der Entwicklung des localen Heerdes und deshalb die zum Eindringen und zur Localisation der Kokken geeigneten Augenblicke leichter eintreten; drittens endlich, weil im Allgemeinen die primären pyogenen Heerde, die am häufigsten zur Pyämie führen (Osteomyelitis, Mittelohr-Eiterungen, Endo- und Parametritis u.s.w.) in Organen ihren Sitz zu haben pflegen, in denen die Resorption leicht von Statten geht.

Da die erwähnten Bedingungen verhältnissmässig selten gleichzeitig bestehen, um zum Auftreten der Pyämie mitzuwirken, so lässt sich begreifen, warum unter Hunderten und Tausenden von selbst schweren und ausgedehnten Eiterungs-Processen nur in ganz seltenen Fällen Pyämie eintritt.

Wir wollen nun festzustellen suchen, welchen Antheil die Virulenz des Staphylokokkus an dem Zustandekommen der Pyämie hat.

Wie wir wiederholt bemerkten, ist der Grad der Intoxication Grundbedingung. Beim Feststellen des Grades einer Intoxication hat nun im Allgemeinen zuweilen die Menge des eingeführten Giftes (wenn dieses nicht sehr wirksam ist) eine grössere Bedeutung, andere Male direct der Wirkungsgrad desselben (wenn es sehr wirksam ist). Im vorliegenden Falle lässt sich der Intoxicationsgrad mit der Giftmenge nicht in Beziehung bringen, wenn man experimentell klinische Formen von durch Staphylokokken bedingten Allgemein-Affectionen hervorrufen will, die sich den beim Menschen auftretenden nähern. In der That lässt sich durch Injection von grossen Culturdosen Pyämie erzeugen (Ribbert); aber wie wir schon weiter oben bemerkten, sind die Bedingungen in diesem Falle ganz andere, als die beim Menschen beobachteten.

Dagegen sahen wir, wie sich durch Steigerung der Virulenz des Staphylokokkus mittelst Hindurchschickungen desselben durch den Thierkörper erreichen lässt, dass ganz kleine Dosen genügen, um Pyämie hervorzurufen. Hieraus geht deutlich hervor, dass in diesen Fällen der Intoxicationsgrad mit dem Virulenzgrade des Staphylokokkus, d. h. also mit der Wirksamkeit seiner toxischen Substanzen in Beziehung gebracht werden muss.

Der Virulenzgrad des Staphylokokkus hängt von dessen grösserer oder geringerer Anpassung an das Leben im thierischen Organismus ab. Wir stimmen also mit Lingelsheim vollständig überein in der Annahme, dass der virulente Staphylokokkus die Resistenzvermögen des Organismus überwindet, nicht weil sein Körper der Wirkung jener einen grösseren Widerstand entgegensetzt, sondern weil er, da er sich schon dem Leben im thierischen Organismus angepasst hat, sich hier gleich nach seinem Eintritt vermehrt, denselben durch die sofort von ihm erzeugten Toxine vergiftet und dessen Resistenzvermögen sofort herabsetzt oder aufhebt.

Und da die Lebensbedingungen bei den verschiedenen Thierarten nicht die gleichen sind, so erlangt der Staphylokokkus, in Folge wiederholter Durchgänge durch eine Thierart, eine specifische Virulenz für dieselbe, welche die Virulenz, die er für andere Thierarten hat, zuweilen bedeutend übertrifft.

So können wir einen mit einer specifischen Virulenz für den Menschen ausgestatteten Staphylokokkus haben, die derselbe in Folge wiederholter Uebertragungen von einem Menschen auf den anderen erlangt hat, ohne dass sie durch längeres Verweilen im Aussengebiet abgeschwächt worden ist. Beispiele hierfür sind jene localen Eiterungen, die in Hospitälern und Kliniken, trotz aller aseptischen und antiseptischen Vorsichtsmaassregeln, von Zeit zu Zeit in epidemischer Form bei den Operirten auftreten.

Aber noch mehr! Der Staphylokokkus (wie auch der Streptokokkus), der sich dem menschlichen Organismus schon angepasst, d. h. eine specifische Virulenz für den Menschen hat, ruft bei seinen Durchgängen durch den menschlichen Körper zuweilen (vielleicht wegen Bestehens von uns bis jetzt noch unbekannten Bedingungen) vorzugsweise eine bestimmte, entweder locale oder allgemeine Form von pyogener Affection hervor, d. h. er entfaltet eine specifische Virulenz für eine gegebene Form von pyogener Affection. Einige klinische Beobachtungen bestätigen dies. So vor Allem das epidemische Auftreten von schweren Fällen von Osteomyelitis in hinsichtlich des Klimas und der Lebensbedingungen von einander sehr verschiedenen Gegenden (wie in den Gebirgsgegenden Süddeutschlands und an der Küste des Baltischen Meeres), so dass sich bis zu einem gewissen Punkte ein Einfluss des Klimas ausschliessen lässt. Einen noch glänzenderen Beweis hierfür geben die Pyämie-Epidemien der vorantiseptischen Zeit, indem nicht selten (besonders in den Kriegen) die Verwundeten ganzer chirurgischer Sectionen, die nach einander durch den Operateur inficirt worden waren, alle, mitunter ohne Ausnahme, der Eiter-Infection erlagen. Einen indirecten Beweis hierfür endlich giebt die grosse Seltenheit der Pyämie in gegenwärtiger Zeit, obgleich auch jetzt schwer inficirte accidentelle Wunden durchaus nicht selten sind und mitunter, auf dem Lande, nicht mit allen Vorsichtsmaassregeln behandelt werden. Dies liesse sich nicht begreifen, wenn man nicht annähme, dass pyogene Kokken, Staphylo- und Streptokokken, die in Folge einer ununterbrochenen Reihe von Durchgängen durch den Menschen einen so hohen Grad von specifischer Virulenz erlangt haben, dass sie mit grosser

Leichtigkeit Pyämie zu erzeugen vermögen, in gegenwärtiger Zeit nicht mehr so häufig vorkommen, wie ehemals.

Nachdem wir die Resultate unserer Untersuchungen und die Erwägungen, die sie eingeben, in aller Kürze dargelegt haben, können wir nun folgende allgemeine Schlüsse formuliren:

1. Die drei Haupt-Formen, unter denen die durch den Staphylokokkus bedingte Allgemein-Affection auftreten kann: Toxikämie, Toxikämie mit Bakteriämie, Pyämie, sind innig an einander gebunden. Wenn die gleiche Infection, die wesentlich durch das Eindringen von toxischen Substanzen und von Kokken von einem localen Heerde aus in den Kreislauf charakterisirt ist, bald die Merkmale der einen, bald die der anderen Form annimmt, so ist das in Beziehung zu bringen:

a) mit dem Grade und der Art der Virulenz des Keimes (specifische Virulenzen),

b) mit dem Bestehen oder Nichtbestehen von prädisponirenden localen Bedingungen (Orte des geringeren Widerstandes),

c) mit dem grösseren oder geringeren Resorptionsvermögen des betreffenden Körpertheiles,

d) endlich mit dem Coëfficienten der allgemeinen oder localen natürlichen Immunität jedes einzelnen Individuums.

2. Bei allen Formen der durch den Staphylokokkus bedingten Allgemein-Affection ist die erste, die constante und Grund-Erscheinung, die Intoxication. Sie ist die unmittelbare Ursache aller diffusen Organ-Veränderungen und bereitet das Substrat zu den metastatischen Bakterien-Localisationen zu. Denn die diffusen Organ-Veränderungen benachtheiligen nicht nur als solche die Allgemein-Function des Organismus, sondern schaffen auch abnorme locale physische Bedingungen (Orte des geringeren Widerstandes), die die Localisation der Kokken und die Bildung von Heerd-artigen Läsionen begünstigen.

3. Zur Hervorrufung der reinen bakteriellen Pyämie-Form ist das gleichzeitige Bestehen folgender Bedingungen erforderlich:

a) mässige Intoxication, die die Resistenzvermögen des Organismus bis zu einem gewissen Grade herabsetzt, aber sie nicht aufhebt,

b) Bestehen von Orten eines geringeren Widerstandes (Degenerationen, verhinderte Secretion oder Circulation, heftige Läsionen, Hämorrhagien u. s. w.)

c) gleichzeitiges Eindringen von zahlreichen Kokken in den Kreislauf.

Das leichtere oder schwerere Eindringen des Staphylokokkus hängt zum Theil von den localen Resorptions-Verhältnissen, zum Theil von seinem Virulenzgrade ab.

4. Bei der reinen bakteriellen Pyämie-Form steht die Vertheilung der metastatischen Heerde mit den localen physischen Bedingungen eines geringeren Widerstandes in Beziehung. Die metastatischen Heerde in der Niere sind meistens durch Aussonderung bedingte Abscesse. Die Heerde in den willkürlichen Muskeln und im Myocard stehen mit Degenerationen, Nekrosen und circumscripten Hämorrhagien in Beziehung. Die Heerde in der Leber und Lunge stehen sehr wahrscheinlich mit durch die Intoxication hervorgerufenen Veränderungen der Gefäss-Elemente in Beziehung.

Eine ausführliche Beschreibung der diffusen Organ-Veränderungen und der metastatischen Localisationen werden wir in einer demnächst erscheinenden weiteren Mittheilung geben.

Herrn Prof. D'Antona, der mehreren von unseren Experimenten beiwohnte und deren Resultate constatirte, sagen wir hier unseren besten Dank.

Vorliegende Arbeit wurde im August 1900 in italienisch als Manuskript gedruckt (Catania, Giannotta, 1900). Die deutsche Auflage hat, wegen der Uebersetzung, eine Verspätung bis heute erfahren.

## Literatur.

Arnold: Beitr. zur Anatomie des miliaren Tuberkels. Dies. Arch. Bd. 82.
Ashton Berg: Annals of Surgery 1900. March. S. 332.
Barbacci: Sull'ascesso cerebrale speriment. Rivista di patologia nervosa e. mentale 1897.
Baumgarten: Pathol. Mykologie 1890.
Bonome: Lungenbrand. Deutsche med. Wochenschr. 1896. No. 52.
Brunner: Wund-Infection und Wund-Behandlung. 1899.
Billroth: Fieber, III. Abhandl. Arch. f. klin. Chirurgie Bd. IX.

Behring u. Nissen: Zeitschr. f. Hygiene. Bd. VIII, S. 412.
Canon: Aetiologie der Sepsis. Deutsche Zeitschr. f. Chirurgie Bd. 38.
Chudovszky: Jahrbuch der Krankenanstalten Budapest. Centralbl. f. die Grenzgeb. d. Medicin u. Chirurgie 1900, S. 648.
D'Antona: La nuova chirurgia del sistema nervoso centrale. Vol. II. Napoli 1894, p. 210ff.
De Gaetano: Genesi delle suppuraz. cerebrali. Riforma med. 1899, No. 64.
Drasch: Sitzungsber. d. k. Akademie d. Wissensch. Wien. Bd. 76, S. 186.
Durante: Patologia chirurgica. Vol. III, p. 186.
Ebner: Kölliker's Handb. der Gewebelehre Bd. III, 1899, S. 364, 365, 367.
Flexner: The pathology of toxalbumin-intoxication. Johns Hopkins Hospital Reports. Vol. VI, 1897.
Fieschi: Ricerche sperimentali sui processi da embolismo infettante dei centri nervosi ecc. Rivista di patologia nervosa e. mentale 1898. fasc. I.
Gärtner: Wesen der sogen. Prädisposition u. s. w. Ziegler's Beitr. Bd. IX.
Golgi: Annotazioni sulla istologia dei reni. Atti della R. Accad. dei Lincei 1889.
Hortolès: Archives de physiologie III. série, XIII. année.
Hueter: Allgem. Chirurgie. Leipzig 1873.
Derselbe: Zur Aetiologie und Therapie der nat. Pyämie. Deutsch Zeitschrift für Chirurgie Bd. I, 1872.
Hanau: Fortschr. d. Medicin 1893.
Jordan: Osteomylitis. Brun's Beiträge Bd. X.
Klebs: Beitr. z. pathol. Anatomie der Schusswunden. Leipzig. 1872.
Kocher u. Tavel: Vorles. über chirurg. Infections-Krankheiten. 1895.
Kiwisch: Geburtskunde. 1851.
Lingelsheim: Aetiologie und Therapie der Staphylokokken-Infectionen. Berlin, 1900.
Löffler: Zur Immunitätsfrage. Mittheil. an das Kaiserl. Gesundheitsamt. Bd. I.
Liebermeister: Trattato di patologia di Ziemssen. Vol. II.
Meyer: Ausscheidungs-Tuberculose der Niere. Dies. Arch. Bd. 141, 1895.
Näther: Deutches Archiv f. klin. Medicin 1884. S. 169.
Pfister: Beitr. z. Lehre von den septischen Erkrankungen. Arch. f. klin. Chirurgie Bd. 49, 1895.
v. Recklinghausen: Würzburger phys.-med. Gesellschaft. Sitzung vom 10. Juni 1871.
Ribbert: Pathol. Anatomie und Heilung der durch Staphylokokkus hervorgerufenen Erkrankungen. Bonn 1891.
Derselbe: Normale und pathol. Physiologie und Anatomie der Niere. Bibliotheca medica. Cassel 1894.
Rosenbach: Mikroorganismen b. Wund-Infectionskrankheiten d. Menschen. Wiesbaden 1884.

Sédillot: Citirt von Gussenbauer.
Tricomi: Piemia sperimentale. 5. Adunanza d. Socità ital. di chirurgia 1888.
Thomas: Trattato di patologia di Ziemssen. Vol. II.
Virchow: Gesammelte Abhandlungen. 1856, S. 766.
Waldeyer: Citirt von Gussenbauer.
Zülzer: Typhus recurrens bei Schwangeren. Monatsschr. f. Geburtsk. Bd. 31.

# XIII.

# Beiträge zur pathologischen Histologie der Ovarien, mit besonderer Berücksichtigung der Ovarial-Cysten.

(Aus dem Pathologischen Institut zu Berlin.)
Von
Dr. Bruno Wolff II, Berlin.

(Hierzu Taf. X.)

Noch vor nicht langer Zeit wurde von den meisten Autoren, sobald sie die Frage der Entzündung der Eierstöcke berührten, bemerkt, dass hierüber noch nicht viel gearbeitet sei, und dass dem entsprechend auch nicht genügend Klarheit herrsche.

In den letzten Jahren hat man sich nun mehr mit der Oophoritis beschäftigt. Die Gynäokologen erhielten, da die Exstirpation der Ovarien immer häufiger ausgeführt wurde, das beste Material und auch häufiger dringende Veranlassung, das Organ daraufhin zu untersuchen, ob die pathologisch-anatomische Beschaffenheit als Ursache der vor der Exstirpation beobachteten Beschwerden angesehen werden konnte. Oft erwies sich der klinische Erfolg ebenso negativ, wie die makro- und mikroskopische Untersuchung des Ovarium. Daher ist jetzt bei der Behandlung der Eierstocks-Entzündung eine mehr conservative Methode in Aufnahme gekommen.

Trotzdem ist aber, ganz abgesehen von der pathologisch-anatomischen Bedeutung, auch in klinischer Beziehung die Er-

örterung der Ernährungs-Störungen, insbesondere der Entzündung, nicht weniger bedeutungsvoll geblieben, zumal ja auch bisher noch unbekannte Erkrankungen des Eierstockes bei der Hysterie, Osteomalacie und Adipositas universalis eine Rolle spielen sollen.

Ich will im Folgenden einige Punkte aus der Pathologie des Eierstocks mit Ausschluss der eigentlichen Geschwülste einer kurzen Besprechung unterziehen und mich hauptsächlich mit der Oophoritis beschäftigen.

Im Gegensatz zu den meisten Autoren, welche vorzugsweise die durch gynäkologische Operationen gewonnenen Ovarien zum Gegenstand ihrer Untersuchung machten, stand mir im Pathologischen Institut der Universität zu Berlin ein sehr umfängliches, mannigfaltiges Material zur systematischen Untersuchung zur Verfügung. Ich habe im Ganzen 135 Ovarien mikroskopisch untersucht. Das Alter der Trägerinnen derselben schwankte zwischen 0 und 93 Jahren. Ich habe gleichmässig fast alle Ovarien bearbeitet, die mir während meines ungefähr einjährigen Arbeitens in dem genannten Institute zugängig waren. Besondere Aufmerksamkeit habe ich den Eierstöcken derjenigen, sei es jüngeren, sei es älteren Personen gewidmet, welche an acuten Infections-Krankheiten, wie Scharlach, Masern, Diphtherie oder Typhus, gestorben waren. Eine grosse Anzahl dieser waren Kinder-Ovarien, wie sie bisher, wie ich glaube, viel zu wenig Gegenstand sorgfältiger Untersuchung geworden sind. Ausserdem standen mir auch Ovarien vieler andersartiger Fälle, darunter auch solche, wie ich besonders betonen möchte, von Geschwülsten der Genitalorgane zur Verfügung.

Der Gang meiner Untersuchung war folgender: Nach genauer makroskopischer Betrachtung habe ich in einer Anzahl von Fällen Abstrichpräparate von der frischen Schnittfläche gemacht, alsdann wurden die Ovarien fixirt und gehärtet. Anfangs geschah dies nur mit Alkohol, und zwar 24 Stunden in 80 pCt., dann in absolutem. Später fixirte ich mit recht günstigem Resultat, besonders bei Cysten-Bildung, 1 Stunde in 40 pCt. Formalin-Lösung, darauf 24 Stunden in 4 pCt. Formalin-Lösung, und schliesslich härtete ich in Alkohol. Eingebettet habe ich theils in Paraffin, theils in Photoxylin, häufig so, dass ich von einem Paar Ovarien das eine in Photoxylin, das andere in

Paraffin schnitt. Für Anfertigung grosser Schnitte hat mir Photoxylin, für die feineren Schnitte Paraffin die besten Resultate gegeben. Gefärbt wurde meist mit Hämatoxylin oder Hämalaun und Eosin, nur in weniger Fällen wurden andere Färbemethoden angewandt.

Bei der Besprechung der entzündlichen Veränderungen des Eierstockes erweist es sich als unmöglich, Erkrankungen der Rinden- und der Marksubstanz zu trennen, deren Grenze ja auch schon unter normalen Verhältnissen keine scharfe ist. Die Eintheilung in parenchymatöse und interstitielle Oophoritis hat eine Analogie zu den Entzündungen der Mehrzahl der drüsigen Organe schaffen wollen. Aber sowohl Schröder, wie auch später Hofmeier fügen hinzu, dass eine scharfe Scheidung kaum möglich ist, da stets zugleich Veränderungen in dem Stroma und in den epithelialen Bestandtheilen des Eierstockes vorhanden sind. Da aber die Betheiligung des parenchymatösen und interstitiellen Gewebes an den Entzündungs-Vorgängen eine ungleichmässige ist, so wollen sie von der alten Eintheilung nicht lassen.

Straatz[1]) jedoch verwirft diese völlig, weil er nie das Parenchym oder das interstitielle Gewebe allein erkrankt gefuden hat, und erkennt nur eine acute und chronische Oophoritis an. Letztere Auffassung unterstützt Pfannenstiel[2]), indem er sagt: „Ist sie zwar ursprünglich eine klinische, so erscheint sie mir doch heutzutage, wo wir mit fortschreitender Erkenntniss der Krankheitsursachen das causale Eintheilungs-Princip bevorzugen, noch recht brauchbar, in so fern wir uns daran gewöhnt haben, mit der Bezeichnung acute und chronische Entzündung nicht bloss einen anatomischen, sondern auch einen ätiologischen Begriff zu verbinden.

Auch ich habe keinen Fall beobachtet, bei dem nur das Parenchym oder nur das interstitielle Gewebe im Entzündungszustande gewesen wäre, wenn auch im Allgemeinen die Rindensubstanz, die eigentliche Parenchymschicht, sich als Hauptsitz der entzündlichen Veränderungen erwies. Dies hat vielleicht darin seinen Grund, dass die Follikelzone mit dem vielfachen Wechsel in der Circulation bei der Entwicklung und Rück-

[1]) Circulations-Störungen und Entzündungen der Ovarien und Tuben.

[2]) Veit's Handbuch der Gynäkologie, Bd. 3.

bildung von Follikeln einen Locus minoris resistentiae darbietet. Nach dem Ergebniss meiner Untersuchung muss ich, da ich nichts Besseres an ihre Stelle setzen kann, an der Eintheilung in acute und chronische Entzündung festhalten. Allerdings sind auch diese beiden Arten der Erkrankung, ebenso wie sie klinisch in einander übergeben können, im mikroskopischen Bilde nicht immer ganz deutlich zu trennen.

Martin hat zuerst den Versuch gemacht, die Localisation der Oophoritis auf die Aetiologie der Erkrankung zurückzuführen. Wenn die Entzündungs-Erreger durch die Blutbahn, also vom Hilus her, eindringen, sollen besonders interstitielle Entzündungs-Formen auftreten; andererseits soll, wenn die Bakterien oder andere schädliche Momente von der Aussenfläche des Ovarium her in in dasselbe ihren Weg nehmen, mehr die Rindenschicht mit ihren Follikeln befallen werden.

Diese Annahme habe ich bei meiner Untersuchung nicht bestätigen können. Gerade bei meinem Material, unter dem sich eine grosse Anzahl von Infections-Krankheiten, Masern, Scharlach, Diphtherie u. s. w. befand, hätten sehr häufig die Folgen des Eindringens der Schädlichkeiten durch die Blutbahn im Gegensatz zu der bei der Gonorrhoe von der Tube her erfolgenden Infection beobachtet werden müssen. Dies war aber nicht der Fall; im Gegentheil bei diesen Ovarien der an acuten Infections-Krankheiten verstorbenen Personen waren, wie ich berichten will, die Follikel fast immer in hohem Grade verändert.

Bei der Untersuchung der Befunde von acuter Oophoritis habe ich besonders auf kleinzellige Infiltration, Abweichungen in der Blut-Circulation, Hyperämie und Hämorrhagie, und schliesslich auf Veränderungen an den Follikeln im Allgemeinen und am Epithel und Ei im Besonderen geachtet.

Das Vorkommen von kleinzelliger Infiltration, welches besonders bei der chronischen Entzündung viel umstritten worden ist, steht ganz ausser Frage. Allerdings sah ich Rundzellen nie in solcher Masse, wie sie oft bei acuter Entzündung in Leber oder Niere (zum Beispiel bei Scharlach) auftreten. Ich fand sie hauptsächlich bei Infections-Krankheiten, und zwar sowohl bei solchen, wo eine directe Uebertragung der inficirenden Keime von Peritonaeum, Darm oder Tube aus anzunehmen ist (wie

[illegible]nitis, puerperale Sepsis, Typhus, Gonorrhoe), als [illegible] Diphtherie, Scharlach, Masern u. s. w., wo ohne Zweifel [illegible] als Vermittler der Infection des Ovarium anzusehen [illegible]. Ferner bestand kleinzellige Infiltration bei Herzfehlern, Basedow'scher Krankheit und Tumoren des Uterus (Myom und Carcinom). Diese letzte Gruppe hat scheinbar nichts Gemeinsames in sich und bietet für die Erklärung einige Schwierigkeiten. Aber von andereren Organen ist bereits bekannt, dass Blutstauung Entzündungs-Erscheinungen hervorrufen kann. Bei Schworen, zum Tode führenden Herzfehlern und beim Morbus Basedowii können im ganzen Körper die Zeichen der Blutstauung festgestellt werden, und grosse Geschwülste des Uterus bedingen Circulations-Anomalien im Genitalapparat.

Dadurch dürfte für diese Fälle die Entstehung der kleinzelligen Infiltration begründet sein.

Wie ich vorher erwähnte, wird im Ovarium die Rundzelleninfiltration im Vergleiche zu andern Organen in geringem Grade angetroffen. Nur sehr selten sah ich diffus überall das Ovarialgewebe von Rundzellen durchsetzt, und auch in diesen Fällen lagen sie nirgends in grossen Haufen, sondern dünn durch das Gesichtsfeld zerstreut. Es giebt 2 Stellen, an denen sie in grosser Masse vorkommen; das sind die Gefässe und die Cysten. In vielen Präparaten kann man sehen, wie die Rundzellen-Haufen von den Gefässen aus sich in das Gewebe fortsetzen. Die Gefässe sind von ihnen dicht erfüllt; nur in unmittelbarer Umgebung der Gefässe sieht man sie, während das übrige Ovarium frei ist. Diese Erscheinung ist nicht auffallend. Auch in anderen Organen findet man das gleiche Verhalten; es erscheint der Schluss gestattet, dass an diesen Stellen eine lebhafte Auswanderung von farblosen Zellen aus den Gefässen stattgefunden hat. Viel auffälliger und von grösserer Bedeutung ist das häufige Vorkommen von Rundzellen in der Nähe der Cysten. In 34 Ovarien, unter denen 22 von an acuten Infections-Krankheiten gestorbenen Individuen stammten, habe ich überhaupt Rundzellen gefunden; von diesen zeigten 20 die Rundzellen vornehmlich um die Cysten herum. Die in einzelnen dieser 20 auch noch im Stroma gefundenen Rundzellen waren überaus spärlich und wurden oft erst nach längerem Suchen aufgefunden. Die Rundzellen liegen meist

nach aussen von dem Cysten-Epithel in der Theca folliculi, bisweilen zwischen den Epithelzellen und auch zwischen den von der Wand abgehobenen Epithelien, welche oft jeden Zusammenhang mit ihrer Basis verloren haben und frei im Lumen der Cysten sich befinden. Dieser Befund von Rundzellen in der unmittelbaren Umgebung von Cysten wurde zu häufig festgestellt, als dass er ein zufälliger hätte sein können. Man muss demgemäss nach einer Erklärung für dieses Zusammentreffen von Cysten und Rundzellen suchen. Nach meiner Meinung kommen zwei Möglichkeiten in Frage. In einem Ovarium, in dem bereits Cysten vorhanden sind, findet eine entzündliche Reizung statt. Diese localisirt sich an den Stellen, welche vielleicht durch die Existenz von Cysten einen weniger widerstandsfähigen Ort darstellen. Diese Erklärung erscheint gewagt; schon der häufige Befund von Cysten mit Rundzellen-Infiltrat der Umgebung bei Kindern spricht dagegen. Wie sollten bei diesen bereits Cysten gebildet worden sein? Die andere Deutung, welche ich bei der Besprechung der Entstehung von Cysten näher begründen will, nimmt für die Entstehung der Rundzellen, der Hyperämie und der Cysten denselben entzündlichen Reiz an, lässt also Cysten und Rundzellen zu gleicher Zeit entstehen.

Einige Mal sah ich auch Rundzellen in grösserer Anzahl, zum Theil in dichtem Haufen, in der Albuginea; besonders in einem Fall von puerperaler Sepsis, den ich im Archiv für Gynäkologie, Bd. 60 Heft 2 genauer beschrieben habe, erwiesen sich die bereits makroskopisch auffallenden rothen Flecke auf der Oberfläche als starke Anhäufungen von Rundzellen, vermischt mit Hämorrhagien. Häufig fand ich Rundzellen in den nachher genauer zu beschreibenden regressiven Follikeln (Follikel-Atresie). Eine Deutung für diese Erscheinung vermag ich nicht zu geben.

Viel umstritten ist die Frage, ob in chronisch entzündeten Ovarien Rundzellen vorhanden sind. Bei der grossen Bedeutung der Rundzellen-Infiltration für den Begriff der Entzündung kommt Winternitz, nachdem er das Fehlen derselben in seinen Präparaten constatirt hat, am Ende seiner „die chronische Oophoritis“ betitelten Arbeit zu dem Schluss, dass der Ausdruck Oophoritis gestrichen werden muss. Auch ich habe in den durch chronische Entzündung veränderten Ovarien nur sehr vereinzelte Rundzellen

gefunden. Ziegler erklärt dieses Fehlen typischer Gewebs-Veränderungen bei chronischer Oophoritis mit der grossen Regenerations-Fähigkeit des Ovarial-Gewebes.

Nächst der Rundzellen-Infiltration bietet der Blutgefäss-Apparat die wichtigsten Anzeichen für die entzündliche Reizung; es kommen hierbei die Hyperämie (stärkere Füllung der vorhandenen Gefässe oder Vermehrung derselben), Hämorrhagien und Veränderungen der Gefässwand in Betracht. Wie bekannt, sind die Ovarien durch einen grossen Gefässreichthum ausgezeichnet. Die in ihnen befindliche Blutmenge ist mehr, als in anderen Körper-Regionen, häufigen Wallungen ausgesetzt. Denn bei jeder Menstruation erfolgt eine gesteigerte Blutzufuhr. Beim Platzen der Follikel geschehen mehr oder weniger starke Blutergüsse. Während der Gravidität und wahrscheinlich bei jeder geschlechtlichen Thätigkeit erleidet die Blutvertheilung in den Ovarien Veränderungen. Es ist daher schwer, bezüglich der Menge und Weite der Gefässe absolut anzugeben, wo das krankhafte Gebiet anfängt. Auch ist die Oophoritis nicht die einzige Ursache für Hyperämie. Ich fand z. B. sehr starke Hyperämie bei Eclampsie, bei Rückenmarks-Gliom, bei Chorea und Magen-Carcinom: Stauung, besonders die durch die heftigen Krämpfe bewirkte Aenderung der Blutvertheilung, mögen in diesen Fällen die Ursache sein.

Circumscripte Hyperämie fand ich in sehr vielen Fällen nur um die Cysten herum. Bisweilen waren die Cysten von einem Kranz grosser Gefässe umgeben. Auf die Deutung dieser Erscheinung werde ich bei der Erörterung der Cysten-Bildung näher eingehen. Hämorrhagien sind meist da vorhanden, wo auch schon kleinzellige Infiltration als Zeichen einer acuten Entzündung bemerkbar wird. Umfangreichere Hämorrhagien in der Albuginea sah ich in einem Falle von puerperaler Sepsis, ferner bei einem an Diphtherie und bei einem an Endocarditis verstorbenen Kinde. Mehrfach wurden Hämorrhagien in der Follikelhöhle und zwischen den Follikeln angetroffen.

Ueber die chronischen Veränderungen an den Gefässen, die Erweiterung und die bisweilen enorme Verdickung ihrer Wandung, über die hyaline Degeneration und die Obliteration will ich, da ich nur oft beschriebene Thatsachen bestätigen konnte, kurz hinweggehen.

Eine ganz besondere Schwierigkeit bietet die Frage nach Entzündungs-Erscheinungen an Follikeln. Schon die Feststellung, ob ein Follikel überhaupt gesund oder erkrankt sei, gelingt nicht leicht. Erschwert wird diese Bestimmung durch die Zweifel, ob die Cysten aus Follikeln hervorgegangen sind, oder ob sie vom Corpus luteum, vom Keim-Epithel oder vom Parovarium abstammen. Ich will auf die umfangreiche Literatur über diesen Gegenstand nicht näher eingehen, sondern nur in Kürze berichten, zu welchen Resultaten ich nach Prüfung meines Materials gelangt bin. Es bedarf wohl kaum der Bemerkung, dass ich hierbei die verschiedenen Autoren zu Rathe gezogen habe. Da ich mich nur mit den Cysten beschäftigen will, welche einen entzündlichen Ursprung haben, so sehe ich von den Schläuchen und Cysten, die vom Parovarium abstammen, ab, obwohl ich weiss, dass sie für die Entstehung der Eierstocks-Geschwülste eine grosse Bedeutung haben. Auch die Corpus luteum-Cysten, die von E. Fränkel genau beschrieben worden sind, und bei denen die Möglichkeit einer Verwechslung mit den übrigen Cysten im Allgemeinen nicht leicht eintreten kann, lasse ich unberücksichtigt. Die grosse Anzahl der nun noch übrigen Cysten möchte ich in 2 Gruppen theilen: in solche, welche vom Keim-Epithel und solche, die von den Follikeln ausgehen. Waldeyer hat die Ansicht ausgesprochen, dass Kystome aus liegen gebliebenen Pflüger'schen Schläuchen hervorgehen; in der That lassen die von mir häufig zu gleicher Zeit vorgefundenen Epithelschläuche und Cysten bei ganz jungen Kindern die Möglichkeit zu, dass Pflüger'sche Schläuche aus dem Foetalleben in das extrauterine Leben herübergenommen werden und hier zur Bildung von Cysten Veranlassung geben.

Es bestehen nun die beiden Möglichkeiten, dass diese Entwicklung von Epithelschläuchen, die vom Keim-Epithel ausgehen, und die Cysten-Bildung entweder eine Geschwulst-Bildung oder die Folge eines entzündlichen Reizes ist. Gegen die erste Deutung spricht die klinische Erfahrung, dass Eierstocks-Geschwülste sich fast immer erst im höheren Alter entwickeln. Für die Annahme eines entzündlichen Ursprungs der aus dem Keim-Epithel hervorgegangene Cysten spricht meine Erfahrung, dass in allen Fällen, wo ich sie bemerkte, die Präparate Individuen

entstammten, welche an acuten Infections-Krankheiten zu Grunde gegangen waren. Häufig bestanden in den Ovarien auch noch deutliche Zeichen der Entzündung, Rundzellen-Infiltration, Hyperämie und Hämorrhagien. Indem ich an dieser Annahme einer entzündlichen Ursache festhalte, kann ich auch mit der allgemein anerkannten Ansicht im Einverständniss bleiben, dass die Pflüger'schen Schläuche rein embryonale Gebilde sind, die im extra uterinen Leben weder bestehen bleiben, noch sich bilden. Die Annahme ist gestattet, dass derselbe entzündliche Reiz das Keim-Epithel erst zum Treiben von Sprossen veranlasst und dann secundär in letzterén die Bildung von Cysten bewirkt. Die Häufigkeit dieser Vorgänge bei Kindern ist vielleicht mit einer noch aus dem Embryonal-Leben herübergenommenen Disposition des Keim-Epithels zur Proliferation zu erklären.

Bei der Betrachtung der Epithel-Einsenkungen fallen nun 2 Formen auf, auf deren Unterscheidung Steffek[1]) besonders aufmerksam gemacht hat. Er trennt von den eigentlichen Epithel-Einsenkungen die Einziehungen ab. Letztere sind nach Steffek passiv, das Epithel durchsetzt nicht die Rindenschicht, sondern auch diese senkt sich ein. Dies soll durch die mit der Function des Organs verbundenen narbigen Veränderungen der Oberfläche bedingt sein. Solche Furchen an der Oberfläche des Ovarium werden namentlich bei älteren Frauen, die an chronischer Perioophoritis litten, gesehen. Makroskopisch erscheint dabei oft das Ovarium wie von Fingernägeln eingekerbt. Solche Einziehungen sind vielfach, besonders von Nagel[2]), beschrieben worden. Dieser erklärt, wie aus dem Keim-Epithel, das sich „an geschützten Stellen, also unter peritonitischen Schwarten und in den Furchen tief zerklüfteter Ovarien“ befindet, Cysten hervorgehen können, indem nehmlich die Furchen irgendwo verwachsen oder sich abschnüren und durch das sich stauende Secret dilatirt werden. Dadurch, führt er aus, „erhält die bestimmt angegebene Meinung Gusserow's, dass die chronische Entzündung der Ovarien unter Umständen zur Cysten-Bildung Veranlassung geben kann, ihre thatsächliche Bestätigung“.

[1]) Zeitschrift für Geburtshülfe und Gynäkologie, Bd. 19.
[2]) Archiv für Gynäkologie, Bd. 31.

Diesen durch chronische Oophoritis und besonders Perioophoritis entstandenen passiven Einziehungen stelle ich die activen Einsenkungen gegenüber. Im Ganzen sah ich sie in 13 Ovarien, unter denen 6 Kinder-Ovarien waren. Die betreffenden Kinder waren an acuten Infections-Krankheiten gestorben. Von den Trägerinnen der übrigen Ovarien waren die eine an Phthisis pulmonum, 2 an Herzfehlern und eine an Typhus zu Grunde gegangen. Der Uterus des einen Falles enthielt zahlreiche grosse Myome. In allen diesen Ovarien waren Zeichen der Entzündung, Hyperämie, Hämorrhagien und theilweise sehr deutliche Rundzellen-Infiltration nachweisbar.

Von jenen passiven Einziehungen unterscheiden sich diese activen Einsenkungen des Keim-Epithels in wesentlichen Punkten (Tafel X, Fig. 1). Die Rindenschicht folgt nicht dem Keim-Epithel, sondern sie wird von ihm durchsetzt. Der Epithelschlauch dringt auch tiefer ein, bisweilen bis in die Markschicht hinein. In einem Falle verlief der Schlauch quer fast durch das ganze Ovarium, nahe der Grenze zwischen Rinden- und Markschicht. Besonders auffallend und deutlich ist die fast immer zu bemerkende Eigenthümlichkeit, Ausläufer auszusenden. In einigen Fällen bildet sich ein förmliches Canalsystem. Das Keim-Epithel, von welchem die Einsenkungen ausgehen, ist gut erhalten. Während bei den Leichen, die 24 Stunden post mortem oder später secirt werden, das Keim-Epithel meist nicht mehr zu sehen ist, ist es in diesen Fällen immer sehr deutlich erhalten. Auf diesen Befund, der bei dem im Allgemeinen sehr vergänglichen Keim-Epithel sehr auffällig ist, hat bereits Nagel aufmerksam gemacht. Er fügt aber hinzu: „Man findet es (das Keim-Epithel) sowohl in den Furchen der Oberfläche, die theils zum normalen Bau des normalen Eierstocks gehören, theils den Entzündungs-Vorgängen (interstitielle Oophoritis) ihre Entstehung verdanken, wie unter den aufgelagerten peritonitischen Schwarten.“ Wenn ich auch diese Beobachtung bestätigen kann, so bemerke ich doch ausdrücklich, dass in diesen Fällen, in denen sich das wohl erhaltene Keim-Epithel zusammen mit activen Einsenkungen vorfand, von einem Schutz durch perioophoritische Schwarten oder durch Furchen der Oberfläche nicht die Rede war. Man kann nur annehmen, dass das Keim-Epithel wider-

standsfähiger und zugleich zur Proliferation geneigter geworden ist. Damit kommen wir zu der bereits angedeuteten Erklärung der Einsenkungen überhaupt. Die im Keim-Epithel ruhende, im Extrauterin-Leben latente Kraft wird unter gewissen Bedingungen in Thätigkeit umgesetzt. Alle Ovarien, welche solche activen Einsenkungen hatten, zeigten die deutlichsten Spuren der Entzündung. Der Schluss dürfte also nicht unbegründet sein, dass eine Entzündung die treibende Kraft für die Epithel-Einsenkung geworden ist.

Aus diesen so enstandenen Epithelschläuchen können nun secundär Cysten entstehen. Die Schläuche können an einer Stelle verwachsen oder sich abschnüren. Dann entsteht ein allseitig von Epithel abgeschlossener Raum. Das Epithel kann nun entweder selbständig secerniren, oder der Hohlraum kann durch Blutergüsse und in Folge der serösen, entzündlichen Durchtränkung des Gewebes angefüllt werden. Unter meinen Präparaten befindet sich ein tief in das Ovarial-Gewebe hineinlaufender dünner Schlauch, dessen Ende kolbig angeschwollen ist. In 2 anderen Ovarien ziehen die Schläuche direct auf ziemlich grosse Cysten hin, von denen die eine ihnen auch einen Ausläufer entgegenstreckt. Ihrem Ursprung entsprechend unterscheiden sich diese von mir seltener gefundenen Cysten natürlich dadurch von den nachher ausführlich zu besprechenden Follikelcysten, dass ihnen die typische Anordnung des umgebenden Bindegewebes, die Theca folliculi, fehlt, dass sich in ihnen nie Eier oder Eireste finden, und dass ihre Gestalt eine unregelmässige, längliche ist und vielfach Ausbuchtungen zeigt.

Bei dieser Gelegenheit möchte ich eine Beobachtung berühren, welche zwar nichts mit den Entzündungs-Erscheinungen im Ovarium direct zu thun hat, aber wobei es sich doch zeigt, einen wie hohen Grad von Proliferations-Fähigkeit das Keim-Epithel auch im höheren Alter besitzt. Bei der Berstung eines jeden Follikels wird das Keim-Epithel an einer Stelle zerstört; ich sah nun ein Ovarium, welches unmittelbar unter der Oberfläche ein Corpus luteum enthielt. Die Lage des letzteren, das reichliche, in seiner Mitte befindliche Blut und der Mangel jeder Bindegewebs-Entwicklung lassen es als sicher erscheinen, dass es sich um einen erst vor kurzer Zeit geplatzten Follikel handelt.

Trotzdem ist die betreffende Stelle der Oberfläche bereits mit Epithel bedeckt, welcher Umstand als ein Beweis dafür gelten kann, in wie kurzer Zeit das Epithel sich neu zu bilden vermag.

Im Gegensatz zu diesen selteneren Cysten, welche aus pathologischen Wucherungen des Keim-Epithels hervorgehen, stehen diejenigen, welche ihren Ursprung Follikeln verdanken. Zu dem Begriff einer Follikelcyste gehört, wie schon aus dem Namen hervorgeht, dass erstens der Nachweis der Entstehung aus einem Follikel geführt werden kann, und dass zweitens es sich in der That um eine Cyste handelt. Um der ersten Anforderung zu genügen, müssen die Theca folliculi, die Membrana granulosa oder Reste von Eiern vorhanden sein. Ungleich schwieriger ist die Bestimmung, ob eine wirkliche Cyste vorliegt. Eine Cyste ist ein Hohlraum, der von seiner Umgebung durch eine deutliche Scheidewand abgegrenzt wird. Einen solchen Hohlraum stellt nun eigentlich bereits ein jeder Follikel dar. Da die Follikel nun in sehr verschiedener Grösse vorkommen, so ist es unmöglich, aus der Grösse allein festzustellen, ob es ein normaler oder ein cystisch entarteter Follikel ist. Ich meine daher, dass der Beweis der cystischen Entartung erst dann erbracht ist, wenn, neben der über das gewöhnliche Maass hinausgehenden Vergrösserung, die meist an einer grösseren Anzahl von Follikeln zugleich vorkommt, auch eine Veränderung des Follikel-Epithels oder des Eies selbst festzustellen ist. Nagel, der das Epithel für wesentlich für die Bildung von Cysten hält, meint, dass der Follikel nicht grösser werden könne, als im Augenblicke seiner Erkrankung, in der Voraussetzung, dass mit dem Ei auch das Follikel-Epithel zu Grunde gehe, also keine weitere Secret-Production von ihm geliefert werden könne. Auch ich glaube, dass das Follikel-Epithel durch den entzündlichen Reiz zu einer gesteigerten Secretion angeregt werden kann, die aber, wie Steffek, Bulius und Straatz auseinandersetzen, nicht mit dem Moment der Erkrankung aufhören muss; denn es kann sowohl bei erhaltenem Ei sich das Follikel-Epithel in Cylinderepithel umwandeln und Secret produciren, als auch bei fehlendem Ei das Follikel-Epithel noch weiter bestehen.

Ich habe übrigens in der Ueberzeugung, dass man die Veränderungen des Epithels sehr gut am frischen Präparat sehen

könne, bei einer grossen Anzahl von Ovarien ein Abstrich-Präparat von der frischen Schnittfläche untersucht und dabei häufig stark verfettete Epithelien gefunden, besonders auch in Ovarien, deren spätere Untersuchung Zeichen von Entzündung und Cysten-Bildung ergab. Ich habe aber diese Art der Untersuchung wieder aufgegeben, weil bei den physiologisch in den Ovarien vorkommenden regressiven Processen (Corpus luteum-Bildung und Follikel-Atresie) aus dem Zustand einzelner Zellen sichere Schlüsse nicht gezogen werden können.

Aber diese gesteigerte Secretion der Follikel-Epithelien ist sicher nicht die einzige Quelle der Follikel-Cysten. Im Gegentheil glaube ich, dass bei dem zunehmenden intra-folliculären Druck die Zellen immer mehr eine passive Rolle einnehmen. Sie werden mechanisch, durch Druck, in ihrer Ernährung gestört, lösen sich von der Wand ab und liegen theils in Ketten, theils einzeln im Inneren der Cyste zerstreut umher. Gerade dieser Befund, welcher häufig erhoben werden kann, ist nach meiner Meinung typisch für Follikel-Cysten. Oft sieht man in den Cysten ziemlich grosse, blass gefärbte Zellen mit kleinem, scharf von dem blassen Protoplasma sich abhebendem Kern. Der Kern liegt ziemlich häufig nahe dem Rande der Zelle. Im Protoplasma findet man bisweilen rundliche Stellen, die bei Hämalaun-Eosin-Färbung gar keine Färbung angenommen haben. Nur in einem Präparat enthalten einige dieser Zellen, ausser dem deutlichen Kern im Protoplasma, viele kleine, mit Hämalaun deutlich gefärbte Körner (Taf. X Fig. 2). Ich war Anfangs über den Ursprung dieser Zellen im Unklaren. Da sah ich, durch Privatdocent Dr. Gottschalk darauf aufmerksam gemacht, genau dieselben Zellen im Lumen der erweiterten und geschlängelten Drüsen bei der Endometritis glandularis. In beiden Fällen sind sie durch Entzündung und Druck in Folge vermehrten Inhalts geschädigte, aufgequollene Epithelien.

In einem Präparat, in dem sich zufällig ein cystisch erweiterter Follikel mit den soeben geschilderten Zellen unmittelbar neben einem Corpus luteum befindet, fiel mir übrigens die grosse Aehnlichkeit mit Lutein-Zellen auf. Ich meine natürlich nicht, dass man aus einem solchen Befund bindende Schlüsse bezüglich der Herkunft der Lutein-Zellen erheben kann. Jedenfalls verdient

der Befund weitere Beachtung, zumal da ein sicherer Beweis, dass die Lutein-Zellen von Bindegewebszellen und nicht, wie früher ziemlich allgemein angenommen wurde, von dem Follikel-Epithel abstammen, noch nicht erbracht worden ist. Die Rolle der Follikel-Epithelien bei der Cysten-Bildung ist also eine mehr passive. Der Inhalt der Cysten stammt von der wässerigen Ausschwitzung seitens des Ovarial-Gewebes, von Blutungen und Leukocyten-Invasion in die Follikel her.

In zwei Präparaten konnte ich besonders gut die Entstehung von Follikel-Cysten beobachten. Bei dem einen folgt nach innen von der auffallend dichten, kleinzellig infiltrirten und stark hyperämischen Theca eine zwei- bis dreifache Reihe von Follikel-Epithelien. Sodann kommt eine unregelmässige, diffus gefärbte, aus Blutresten bestehende Masse. In dem von letzterer ausgefüllten grossen Hohlraum der Cyste liegen noch lange, zusammenhängende Reihen von Epithelien. Die Entstehung dieser Cyste muss man sich so vorstellen, dass ein Erguss von Blut und Serum aus dem entzündeten, stark blutreichen Theca-Gewebe in das Epithel und durch das Epithel hindurch geschehen ist. Ein Theil des letzteren ist dabei von seinem ursprünglichen Platze abgelöst worden und liegt frei in dem durch Flüssigkeit erweiterten Hohlraum. Der andere Eierstock, dessen Trägerin an Diphtherie zu Grunde gegangen ist, enthält ebenfalls eine Follikel-Cyste. Bei dieser sind auch die Theca-Gefässe sehr zahlreich und gross. Von dem Epithel ist in dem Präparat wenig zu sehen. Nur an einer Stelle liegen dem Gewebe der Tunica interna Epithel-ähnliche Zellen von verschiedener Form an. Sie haben einen grossen, blassen Zellleib und ebenfalls schwach gefärbten Kern; sie sind ziemlich gross, sehr platt. Sie erwecken den Eindruck, als ob sie durch den starken Erguss an die Wand gedrückt sind (Taf. X Fig. 5). In beiden Fällen ist also ein Erguss in die Follikelhöhle erfolgt. Nach dem klinischen Verlauf der zum Tode führenden Krankheit und nach dem mikroskopischen Bild ist dieser Erguss wahrscheinlich ziemlich acut erfolgt. Neben dieser, wie ich behaupten möchte, ziemlich häufigen Entstehungs-Ursache von Follikel-Cysten können sicher auch chronisch-entzündliche Processe zu demselben Resultat führen. Jedenfalls weist die fast immer beobachtete Hyperämie und die bisweilen

vorhandene kleinzellige Infiltration der Umgebung auf eine entzündliche Betheiligung derselben hin. Gerade die theilweise sehr starke Hyperämie fällt auf; um die Cysten ziehen sich förmliche Kränze von weiten, blutgefüllten Gefässen. In diesen Cysten und noch in einigen anderen wurden im Cysten-Inhalt deutlich rothe Blutkörperchen erkannt. Die meisten Cysten jedoch enthalten einen diffusen, krümelig aussehenden Inhalt, der sich mit Eosin schwach färbt. Er besteht jedenfalls aus einer Mischung von Liquor folliculi, Resten zu Grunde gegangener Follikel-Epithelien, dem Product einer serösen Ausschwitzung und Resten von rothen Blutkörperchen.

Wenn schon der mikroskopische Befund in der Mehrzahl der Fälle auf einen entzündlichen Ursprung bei der Cystenbildung aus Follikeln hinweist, so unterstützt auch die Todesursache der Trägerinnen der in Frage stehenden Ovarien ganz besonders diese Annahme. Im Allgemeinen sind Follikel-Cysten und besonders die kleincystische Form meist bei erwachsenen Frauen beschrieben worden. Dies hat seinen Grund darin, dass sich, wie bereits erwähnt, mit der pathologischen Histologie der Ovarien besonders die Gynäkologen befasst haben, denen Kinder-Ovarien selten zur Verfügung stehen. Daher ist es wohl gekommen, dass z. B. Gebhard[1]) und Nagel die Cysten-Bildung nicht immer als eine pathologische Veränderung, sondern als eine Art physiologischer Rückbildung aufgefasst haben. Ich habe in meinem ganz anders gearteten Material bei Kindern, welche an schweren Infections-Krankheiten zu Grunde gegangen waren, viele Ovarien gefunden, in denen sich Cysten befanden, die sich weder durch ihre Grösse, noch durch ihre Beschaffenheit von den bei Erwachsenen gefundenen Cysten unterschieden. Am ausgeprägtesten fand ich diese Cysten-Bildung des jugendlichen Alters bei einem Kinde, das an acuter Miliar-Tuberculose gestorben war. Beim Durchschneiden des Ovariums (Taf. X Fig. 3), das sich schon durch seine Grösse und durch zahlreiche Einkerbungen an der Oberfläche auszeichnete, erschienen fünf grosse Hohlräume, die den grössten Theil des Organs einnahmen. Da ich mehrfach ähnliche Beobachtungen machte, und da so grosse Follikel bei kleinen Kindern sehr selten sind, so darf man auch nicht an-

[1]) Pathologische Anatomie der weiblichen Sexual-Organe.

nehmen, dass in diesen Fällen eine physiologische Rückbildung von Follikeln eingetreten ist. In Uebereinstimmung mit dem mikroskopischen Befund müssen wir aus dem klinischen Verlauf den Schluss ziehen, dass die Cysten durch entzündliche Reizung entstanden sind.

Besonders wichtig ist die Frage nach dem Verbleib des Eies. Mit Recht sagt Nagel, dass man sich eine Erkrankung des Follikes nicht ohne Entartung des Eies vorstellen könne. Unter Hunderten von Cysten habe ich 8 mal deutliche Eier in diesen gefunden. Eier sind zwar von vielen Autoren in Cysten beschrieben worden; von Anderen jedoch sind diese Eier wieder als Kunstproducte oder als Missdeutungen bezeichnet worden. Es ist ja wohl klar, dass man an diese, in cystisch entarteten Follikeln befindlichen Eier nicht den Maassstab eines etwa in einem histologischen Lehrbuch abgebildeten Eies anlegen darf. Wenn man solche Bilder schon unter normalen Verhältnissen nur durch einen besonders glücklichen Zufall erhält, so kann man sie um so weniger in krankhaft veränderten Follikeln erwarten.

In meinen eben erwähnten Fällen stützt sich aber die Bezeichnung Ei auf ganz sichere, charakteristische Eigenthümlichkeiten der beobachteten Gebilde. In dem einen Fall ist in einer grossen Cyste mit diffus gefärbtem Inhalt und zahlreichen, zerstreut liegenden Epithelien ein besonders grosser Haufen von Epithelien (Cumulus oviparus) sichtbar. Inmitten des letzteren liegt ein Körper von Grösse, Form und Tinction eines Eies, welcher ein deutliches Kernkörperchen erkennen lässt. Der Körper wird von einer glänzenden, dünnen Hülle umgeben (Zona pellucida), die dieser zunächst liegenden Epithelzellen sind radiär gestellt (Corona radiata). Ein so wohl erhaltenes, zweifelloses Ei habe ich allerdings in einer Cyste ein zweites Mal nicht gefunden. Aber auch bei den übrigen Eiern habe ich mich, wie ich mit Sicherheit sagen kann, mit Erfolg bemüht, ihre Identität durch Grösse, Form und Färbbarkeit festzustellen. Um die Eier aufzufinden, bedarf es natürlich der Durchsicht zahlreicher Schnitte. Ein Kinder-Ovarium enthält in einer Cyste inmitten des gewöhnlichen Cysten-Inhaltes ein scharf begrenztes Ei mit deutlicher Corona radiata. In demselben liegt ein deutlicher Kern, in dem sogar noch die Andeutung eines Kerngerüstes zu erkennen ist. Einen

etwas weniger deutlichen Kern im Ei sah ich noch 2 mal. Hierbei, wie in zwei anderen Fällen, vervollständigte eine deutlich vorhandene Corona radiata das Bild. In den zwei letzten Fällen waren die Eier von einer glänzenden, schmalen Hülle, der Zona pellucida, umgeben. Die in Lehrbüchern angegebene radiäre Streifung der Zona pellucida fand ich übrigens hierbei eben so wenig, wie bei den normalen Follikeln; vielleicht liegt die Schuld an dem von mir benutzten Material.

In diesen beiden Präparaten hat der Ring der Zona pellucida eine Oeffnung, durch welche der Inhalt des Eies mit dem der Cyste im Zusammenhang zu stehen scheint (Taf. IX Fig. 5). Jedenfalls ist dies der Weg, auf dem das Ei durch den innigen Contact mit dem Cysten-Inhalt nach Verletzung seiner Hülle der völligen Zerstörung entgegengeht. Das eine dieser Eier ist sehr gross, der Inhalt desselben fein krümelig und zeigt viele ungefärbte Lücken, also jedenfalls Zeichen vielfacher Degeneration. Meist fand ich, dass die Degeneration des Eies gleichen Schritt hält mit der Schädigung der Follikel-Epithelien, die sich in der Umwandlung in die oben geschilderten, aufgequollenen Zellen offenbart.

Von E. Neumann ist in diesem Archiv Bd. 104 der Hydrops eines Graaf'schen Follikels beschrieben worden, in dem sich eine sehr grosse Anzahl von Eiern vorfand. Eines meiner Präparate (Taf. X Fig. 2), welches einem an Scharlach verstorbenen Kinde entstammt, zeigt in einer mittelgrossen Follikel-Cyste mehrere (auf dem Durchschnitt 5—8) Körper, welche die Grösse, ungefähre Form und Färbung von Eiern haben, jedoch eine Zona pellucida oder Corona radiata nicht erkennen lassen. Die Gebilde liegen im Cysten-Lumen inmitten aufgequollener Epithelien, von denen sie sich aber scharf unterscheiden. Ich erwähne diesen Befund, ohne mit Bestimmtheit behaupten zu wollen, dass wir es in diesem Falle absolut mit Eiern zu thun haben, immerhin weiss ich eine andere Deutung nicht zu geben. Von den von Nagel im Archiv für Gynäkologie, Bd. 33, beschriebenen Eiähnlichen Gebilden unterscheiden sie sich durch das Fehlen der concentrischen Schichtung. Neumann hat über das Wesen dieser von ihm beschriebenen Eier eine Anzahl von Hypothesen aufgestellt. Ich kann auf dieselben nicht näher eingehen, da ich

aus meinem Befund keinen Anhalt für die Richtigkeit derselben herleiten konnte. Auffallend ist mir noch, dass diese Follikel-Cyste die einzige unter vielen ist, in welcher ich an mehreren aufgequollenen Follikel-Epithelien die bereits erwähnte Körnung (Blaufärbung mit Hämalaun) bemerkte.

In manchen Ovarien liegen die Cysten der Art neben einander, dass bei mikroskopischer Betrachtung der Eindruck eines weitmaschigen Netzes entsteht. Das Zwischengewebe wird allmählich dünner und kann wahrscheinlich schliesslich einreissen und gänzlich verschwinden. Ich habe mehrere Präparate, in denen grosse Cysten an einzelnen Stellen nur durch eine ganz dünne Zelllage von einander getrennt sind, aufgefunden.

Ausser diesem und dem durch die Vermehrung des Cysten-Inhalts bedingten Wachsthum der Follikel-Cysten habe ich nur einmal Proliferations-Erscheinungen an ihnen bemerkt.

In einer grossen Follikel-Cyste ist die Theca undeutlich, aber dennoch sicher zu constatiren. Sie ist auffallend stark hyperämisch und enthält viele Hämorhagien. Von dieser Cyste gehen einige, mit einschichtigem Epithel ausgekleidete Gänge aus. Ziemlich regelmässige Wandungen der Cystenwand sah ich im Präparat 94. Die Annahme einer Corpus luteum-Cyste, die danach begründet erschien, musste fallen gelassen werden, weil keine Lutein-Zellen in der Wandung vorhanden und die Cyste mit einem Epithelsaum versehen war. Allerdings hat Fränkel im Archiv für Gynäkologie Bd. 56 eine Corpus luteum-Cyste mit Epithel-Auskleidung beschrieben. Er bezeichnet das Epithel aber als ein niedriges, fast vom Charakter des Gefäss-Endothels, während in meinen Präparaten das Epithel mehrschichtig ist.

Wir haben also gesehen, dass durch entzündliche Reize aus Follikeln Follikel-Cysten entstehen. Von den 400000, nach der Schätzung von Sappey im Ovarium der Neugeborenen existirenden Follikeln gehen ja bei Weitem nicht alle durch Ovulation oder durch Degeneration zu Grunde. Eine grosse Anzahl von ihnen verfällt der sogen. Follikel-Atresie.

Wenn man eine grosse Anzahl von Ovarial-Präparaten durchmustert, fallen dem Beschauer ziemlich häufig wiederkehrende, circumscripte Gebilde auf. Inmitten eines zellreichen, deutlich von der Umgebung abgegrenzten Gewebes, das oft viele Blut-

gefässe enthält, befindet sich eine dünnmaschige, bindegewebige Zone, die oft mit zahlreichen Rundzellen erfüllt ist. Häufig fällt an der Grenze der beiden Schichten ein dünner Streifen auf, der sich mit Eosin diffus blassroth färbt. Es ist dies jedenfalls die von Kölliker zuerst beschriebene dünne, structurlose, stark lichtbrechende Basal-Membran, welche Nagel bei älteren Follikeln stets gefunden hat, und welche nach Beulin durch Sklerose des perifolliculären Bindegewebes entstanden ist. In einem Präparate liegen diese eben beschriebenen Körper dicht und regelmässig neben einander und haben meist die Form eines Dreiecks mit einer kurzen und zwei ziemlich gleich langen Seiten. Die kurze Seite verläuft nahe der Albuginea parallel mit ihr. Die Grösse dieser Gebilde variirt im Allgemeinen ungefähr entsprechend der der Follikel. In der zellarmen Partie traf ich mehrfach Zellen an, die den Charakter von Epithelien trugen und theilweise im degenerirten Zustande waren, wie ich ihn oben geschildert habe. In zwei Ovarien bilden diese Zellen einen einreihigen Kreis (Discus oophorus); inmitten desselben ist ein Körper sichtbar, der die Grösse und Form eines Eies hat, das andere Mal zwei eiförmige Gebilde; letzteren liegen epitheliale Gebilde auf. Ein Ovarium enthält in einer der geschilderten Bildungen einen länglich-ovalen Körper, der dieselbe Färbbarkeit wie ein Ei hat; in zwei anderen Fällen ist der Nachweis von Eiern durch eine deutlich vorhandene Zona pellucida (Taf. X Fig. 4) um die Eier herum gesichert.

Der ganze Bau dieser so eben geschilderten Gebilde lässt darauf schliessen, dass es sich um eine Rückbildung von Follikeln handelt. Die umgebende Theca folliculi mit ihrem dichten Bindegewebe und dem Gefässreichthum, vor Allem die Anwesenheit von Epithelien und Ei-Resten, beweisen die Richtigkeit dieser Annahme. Man muss sich den Vorgang der Follikel-Atresie so vorstellen, dass das Theca-Gewebe nach innen hin vorwächst, die Membrana granulosa zusammendrückt und schliesslich zerstört. Diese Wucherung der Theca-Zellen soll ja auch das Platzen der reifen Follikel hervorrufen. Vielleicht ist in den Fällen, in denen es nicht zum Platzen der Follikel, sondern zur Atresie kommt, das Ei noch nicht reif und der intrafolliculäre Druck noch nicht stark genug, um einerseits dem Andrängen des Theca-Gewebes

Stand zu halten, und andererseits, mit ihm vereint, den Durchbruch des Follikels und die Entleerung seines Inhalts nach aussen bewirken zu können. Es besteht auch die Möglichkeit, dass dieser Atresie hauptsächlich diejenigen Follikel verfallen, welche weiter entfernt von der Ovarial-Oberfläche im Stroma liegen, oder deren Albuginea durch perioophoritische Auflagerungen verdickt ist und dadurch dem Andrängen der reifen Follikel mit Erfolg widersteht.

Auffallend ist jedenfalls der Umstand, dass in bereits atretischen Follikeln noch Eier, wenn auch in verändertem Zustand, vorhanden sind. Im Gegensatz zu Schottländer, Archiv für mikroskop. Anatomie Bd. 41, der den „zur schliesslichen Auflösung führenden Schwund von Follikeln und Epithel" für das Wesentliche und Primäre bei der Follikel-Atresie hält, kann man daraus schliessen, dass bisweilen auch die active, vielleicht durch irgend welche Reize bedingte Wucherung des Theca-Gewebes zur Veränderung des Follikels führen kann, dass also dann der Process ein progressiver und erst secundär ein regressiver ist.

Ich erlaube mir, Herrn Geheimrath Prof. Dr. Virchow für die Ueberlassung des Arbeitsplatzes und des Materials meinen ergebensten Dank auszusprechen.

Herrn Privatdocenten Dr. Oestreich bin ich für die Anregung und Unterstützung bei der Anfertigung zu besonderem Dank verpflichtet.

## Erklärung der Abbildungen auf Tafel X.

Fig. 1. Epithel-Einsenkung mit Ausläufern.

Fig. 2. Follikelcysten-Inhalt mit undeutlichen, eiförmigen Gebilden und degenerirten Epithelien. Links unten ein Stück Cystenwand.

Fig. 3. Durchschnitt durch ein cystisches Kinder-Ovarium (natürliche Grösse).

Fig. 4. Follikel-Atresie mit Ei.

Fig. 5. Follikel-Cyste. Ein Stück von Wand und Inhalt. Ei mit gesprungener Zona pellucida und Epithelien.

# XIV.

# Ueber scheinbare metaplastische Veränderungen an Epithelien der Uterus-Drüsen.

(Aus dem Pathologischen Institut der Universität in Zürich.)

Von

Dr. med. Erich Meyer,

I. Assistenten am Pathologischen Institut in Zürich.

(Hierzu Taf. XI.)

Am 28. September 1901 wurden dem Pathologischen Institut von der Krankenanstalt Münsterlingen curettirte Massen aus dem Uterus einer 49jährigen Frau zur Diagnosen-Stellung zugeschickt. Die Untersuchung, welche mir oblag, ergab ein so überraschendes Bild, dass die kurze Mittheilung des Falles angezeigt erscheint, um so mehr, als die weitere Verfolgung desselben Anlass zur Erörterung einiger heute in Discussion stehender Fragen giebt und der Fall auch praktisch von Interesse sein dürfte.

In den mit Haematoxylin-Eosin gefärbten Präparaten findet man in einer infiltrirten, von vermehrtem interstitiellem Gewebe durchsetzten Uterus-Mucosa dicht neben einander liegende, compacte Zellhaufen, die in runder, Kugel-artiger Anordnung an den meisten Stellen sich scharf gegen die Umgebung abgrenzen, an einigen anderen jedoch in das infiltrirte interstitielle Gewebe übergehen. Die Zellen dieser Anhäufungen liegen ohne dazwischen tretendes Bindegewebe alveolenartig dicht neben einander, ihre Gestalt ist meist polygonal, der Protoplasma-Antheil der Zelle gross im Verhältniss zum Kern. Die peripherischen Partien dieser Epithelhaufen zeigen intensivere Kernfärbung, als die centralen; die Zellen erscheinen hier höher und stehen ungefähr senkrecht auf der umgebenden Bindesubstanz. Nach der Mitte zu verändert sich die Stellung der Zellen; in manchen Epithelnestern liegen sie hier an einander gepresst, Zwiebelschalen-artig angeordnet, ohne jedoch ihre Kerne völlig zu verlieren. Hie und da sehen die zu innerst gelegenen Zellen wie aufgequollen aus, von Verhornung jedoch ist nirgends etwas zu bemerken.

Wenn es nach diesem Befund ausserordentlich wahrscheinlich erscheint, dass wir es mit einem ächten Plattenzellen-Carcinom zu thun haben, so muss das Aussehen einiger der vermeintlichen „Epithelperlen“ bei genauer Betrachtung Verwunderung erregen.

Man sieht nehmlich an einigen Stellen Epithelnester, welche in ihrer Mitte ein deutliches Lumen zeigen (Tafel XI Fig. 1 $a_1 a_2 a_3 a_4$). Dieses wird regelmässig von einer Schicht hoher, mit Chromatinreichem Kern versehener Zellen begrenzt, welche in ihrem Aussehen und ihrer Grösse sehr mit den Zellen der äussersten Reihe übereinstimmen. In solchen Nestern nehmen die Zellen, ebenso wie in den oben beschriebenen „Epithelperlen", von der Peripherie nach dem Centrum hin an Breite ab, das Protoplasma erscheint heller, seine Gestalt, wie die der Kerne, abgeflacht, bis plötzlich in der am meisten central gelegenen, das Lumen umschliessenden Partie die zunehmende Grösse der Zellen und die senkrecht um das Lumen gerichtete Stellung derselben überrascht (Fig. 2 bei b). Einmal auf das Vorhandensein centraler Lumina aufmerksam geworden, entdeckt man bei genauer Beobachtung in mehreren „Perlen" Andeutungen derselben, und wo diese vorhanden, da fehlt auch die centrale Reihe hoher Zellen nicht. Zwischen den Zellnestern sieht man bisweilen erweiterte Drüsen mit Cylinderepithel ausgekleidet, deren Lumina von Schleim, desquamirten Epithelien und Detritus-Massen ausgefüllt sind. Die Epithelien dieser Drüsenschläuche sind meist einschichtig, an einigen Stellen aber unregelmässig gestellt und in mehreren regellosen Reihen angeordnet.

In einem Präparate treten die compacten Zellhaufen mehr in den Vordergrund, in einem andern überwiegen die Drüsen. Mit starker Vergrösserung betrachtet sehen die Zellhaufen verschieden aus. Manche unterscheiden sich in Nichts von Epithelperlen, wie wir sie in Cancroiden zu sehen gewohnt sind, doch fehlen die Riffelzellen, auch Keratohyalin-Körner sind nirgends zu sehen. (Fig. 2, Tafel XI, die drei in der Mitte liegenden Zellhaufen a.) In anderen deutet sofort das relativ weite Lumen mit der Cylinderzellen-artigen Umgrenzung darauf hin, dass wir es hier nicht mit ächten Plattenepithel-Perlen zu thun haben; vielmehr wird man geradezu zu der Anschauung gedrängt, dass eigenthümlich veränderte Drüsenwandungen vorliegen müssen (Fig. 2b, Tafel XI. Der oben liegende Zellhaufen). Dieser Eindruck wird zur Gewissheit, wenn man Gebilde zu sehen bekommt, welche alle Uebergänge von normalen Drüsen zu Plattenzellen-artigen Anhäufungen mit centralem Lumen zeigen

(Tafel XI, Fig. 2c, der unten links gezeichnete Zellhaufen mit dem grossen Lumen). An dem in Fig. 2 gezeichneten Zellhaufen c sieht man ein noch grosses centrales Lumen, welches nicht etwa allein durch Ausfall von Zellen entstanden sein kann. Dies erkennt man an dem Aussehen einiger am meisten central gelegener Zellen, welche an ihrem freien Rande ganz das Charakteristicum der Zellen tragen, welches auch den im Präparat vorhandenen normalen Drüsen bisweilen zukommt: der nach dem Lumen zu gerichtete centrale Antheil der Zelle ist kolbig aufgetrieben, der Rand abgerundet (Fig. 2 bei d), was nicht der Fall wäre, wenn auf diese Zellreihe sich noch eine weitere aufgethürmt hätte. In einem solchen Fall sind die Zellen auch in ihrem centralen Antheil durch Druck von allen Seiten verändert. — Wo die Bekleidung des Drüsenlumens nur einfach ist, sind die Zellen hoch und gleichen in ihrem Typus den normalen Drüsen-Epithelien; sowie aber mehrere Reihen vorhanden sind, nehmen die Zellen alle möglichen Gestalten an, indem sie sich neben einander, je nach den zur Verfügung stehenden Raumverhältnissen, einschieben. An anderen Stellen des Präparates sieht man Gebilde, welche auf einer Seite als Drüse erscheinen, indem hier hohes Cylinderepithel in normaler Stellung ein Lumen halb abschliesst, während die andere Seite des Lumens von geschichtetem, plattgeformtem Epithel begrenzt wird; wieder andere Bilder erwecken den Anschein, als ob ein kleiner, von Cylinderzellen begrenzter Drüsenschlauch von einer sechs- bis siebenfachen Reihe platter Epithelien umsäumt und comprimirt werde (Fig. 2 bei b).

Die centralen Lumina der Epithelnester sind in der That als Innenraum von Drüsen aufzufassen. Sie enthalten vielfach dieselben Schleimmassen, wie die erweiterten, sonst unveränderten Drüsen des Präparates, und die sie auskleidenden Cylinderzellen stimmen nach Form, Grösse, Beschaffenheit des Protoplasma und des Kernes, sowie nach ihrer gegenseitigen Anordnung völlig mit den Epithelien der Drüsen überein.

Ist einmal die Drüsennatur des central gelegenen Theiles der „Epithelperle“ anerkannt, so sind damit nur zwei Deutungen des Befundes denkbar: entweder handelt es sich um das Vorhandensein eines aus den Drüsen-Epithelien entstandenen Carcinoms,

dessen Zellen sich in ihrer Form weit von dem Typus der Mutterzellen entfernt haben, oder um das Vorhandensein eines von praeexistentem ächtem Plattenepithel ausgehenden Carcinoms, das sich in so eigenthümlicher Weise an die Drüsen angelagert hat, dass dadurch Uebergangsbilder von Drüsen- in Plattenepithelien vorgetäuscht werden. — Jedenfalls lag eine atypische Epithelwucherung vor, wobei man zunächst die Frage offen lassen musste, ob der primäre Sitz derselben im Corpus uteri, der Cervix oder Portio zu suchen sei.

Auf Grund dieser Diagnose wurde der Frau der Uterus entfernt und mir auf meine Bitte zur Nachuntersuchung zugeschickt.

Derselbe war vergrössert, doch war makroskopisch von einem Tumor in ihm nichts zu entdecken; dagegen sah die Innenfläche vollständig wie abrasirt aus; auch die Portio zeigte keine Veränderungen. Ich habe deshalb von verschiedenen Stellen der Portio, Cervix und des Corpus uteri mikroskopische Präparate angefertigt, um wo möglich in Erfahrung zu bringen, von welcher Stelle des Uterus die untersuchten Präparate stammen, und um eventuell vorhandene mikroskopisch kleine Tumor-Reste zu entdecken.

An allen untersuchten Stellen der Cervix und des Corpus uteri fehlte das Oberflächen-Epithel, und die oberste Schicht bestand aus nekrotischem, zum Theil mit Blut durchsetztem Gewebe, in dem sich vereinzelte Bakterienhaufen (Stäbchen) fanden. In dieser und der direct angrenzenden Schicht fanden sich Drüsen, deren Aussehen naturgemäss je nach dem Standort wechselte. Während aber die Uterindrüsen keine pathologischen Veränderungen aufwiesen, fanden sich in einem Gebiet der Cervix folgende Verhältnisse: Die Drüsen sind ihrer Zahl nach in der Schicht, die noch vorhanden war, also in der an die Musculatur und zum Theil in deren oberflächliche Lagen hineinreichenden Partie, vermehrt, ihre Gestalt im Ganzen gut erhalten, doch finden sich beim Durchmustern vieler Schnitte theils cystisch erweiterte, theils stärker als normal geschlängelte und verzweigte Schläuche. In einigen derselben ist das Epithel nicht in regelmässigen, einschichtigen Reihen angeordnet, vielmehr springen die Zellen verschieden weit in das Lumen vor, überlagern einander und büssen ihre gleichmässige cylindrische Form ein. Die Kerne liegen nicht immer basal, die sogenannten hyalinen Binnenräume sind undeutlich, doch ist noch eine Membrana propria vorhanden. (Die Drüsenschläuche reichen ziemlich weit in die Musculatur hinein; doch findet sich ja auch normal in der Cervix ein Eindringen derselben in die Musculatur, weshalb es schwer hält, hier die normalen individuellen Verhältnisse von pathologischen abzugrenzen.) Neben diesen nicht sehr erheblichen Veränderungen finden sich in wenigen Schnitten vereinzelt in der obersten, noch erhaltenen Schicht, znm Theil in

den nekrotischen Partien gelegen, deutliche Epithelnester aus platten polygonalen Zellen, hier aber meist ohne centrales Lumen. Die peripherische Zellreihe dieser Nester ist nicht, wie bei den oben beschriebenen Zellhaufen in den curettirten Massen, radiär gestellt, von einer Membrana propria, welche diese Zellhaufen etwa umgeben könnte, ist Nichts zu sehen. Die Mucosa ist stellenweise stark infiltrirt, ebenso wie die Musculatur in ihren tieferen Lagen. An der Portio sind auch mikroskopisch keine Veränderungen wahrzunehmen.

Die Untersuchung des exstirpirten Uterus ergab also: Endometritis glandularis cystica der Cervix mit vereinzelten Carcinom-Nestern in den oberflächlichen Schichten der noch vorhandenen Schleimhaut. Metritis des ganzen Uterus, Defect der gesammten Epithel-Oberfläche des Uterus in Folge der Ausschabung.

Offenbar war die Ausschabung eine ausserordentlich gründliche, so dass fast das ganze Carcinom entfernt worden ist und sich nur mit Schwierigkeit einzelne, oberflächlich gelegene Epithelnester finden liessen. Leider ist mir nur ein ganz kleiner Theil der ausgeschabten Massen zugeschickt worden.

Durch die Untersuchung des ganzen Uterus werden die oben besprochenen Erklärungs-Eventualitäten des eigenthümlichen Carcinom-Bildes bereits in einem Sinne entschieden: Es handelt sich um ein beginnendes, vom Cervix ausgehendes Drüsenzellencarcinom, mit Umwandlung der Cylinderzellen in platte Epithelien.

Berücksichtigen wir zuerst das praktische Interesse des Falles, so verdient die Thatsache Erwähnung, dass durch blosse ausgiebige Ausschabung des Uterus eine scheinbare totale Entfernung des Carcinoms ausgeführt worden ist, freilich nur eine Heilung für das unbewaffnete Auge, denn die mikroskopische Untersuchung hat doch noch einzelne unzweifelhafte Carcinom-Reste aufgedeckt, deren Verweilen im Körper wohl genügt hätte, ein weiteres deletäres Umsichgreifen des Tumors hervorzurufen. Die spätere genaue Untersuchung hat also hier die aus den curettirten Massen gestellte Diagnose bestätigt; aber auch wenn diese Bestätigung ausgeblieben wäre, so hätte man doch nach dem mikroskopischen Aussehen der zuerst untersuchten Stückchen an der Diagnose Carcinom festhalten müssen. Irgend wann und an irgend einer Stelle muss doch einmal die maligne Neubildung beginnen, und wenn man so glücklich ist, ein wirklich beginnendes Carcinom durch Ausschabung zu entfernen, so kann dies nur als

ein für die Patientin prognostisch ausserordentlich günstiges Zeichen begrüsst werden.

Das anatomische Interesse dieses Falles liegt in der seltenen Form der Zellnester des Tumors und erheischt genaue Besprechung.

Wie bereits oben ausgeführt, lässt die vollständige Untersuchung dieses Falles keine andere Deutung zu, als dass die Neubildung von den Drüsen der Cervix ausgegangen sein muss. Die Portio war vollständig intact, ebenso das Oberflächen-Epithel am Uebergang der Portio in die Cervix. Diese Thatsache scheint mir von Wichtigkeit; denn, wenn sich an der Portio oder dem Oberflächen-Epithel der Cervix ein von ihr ausgehendes Plattenzellen-Carcinom gefunden hätte, so wäre a priori die Möglichkeit nicht auszuschliessen, dass dieses in seinem Vordringen gegen die Drüsen der Cervix die eigenthümlichen Uebergangsbilder von Drüsenzellen zu Plattenzellen hervorgerufen haben könnte, und zwar bei bestehendem Portio-Carcinom durch directes An- und Hineinwuchern in die Drüsen, bei bestehendem Oberflächen-Carcinom der Cervix durch denselben Process nach vorheriger Umprägung des Oberflächen-Epithels in Plattenepithel, wie dies ja bei entzündlichen Processen genugsam beobachtet worden ist. Dass eine solche Möglichkeit keine aus der Luft gegriffene Annahme ist, beweist ein Präparat, welches ich der Freundlichkeit meines verehrten Chefs, Herrn Prof. Ernst, verdanke und aus welchem ich hier einige charakteristische Stellen wiedergebe: Es handelte sich um ein typisches Plattenzellen-Carcinom der Portio mit weitgehendem Vordringen desselben in die Cervix. An mehreren Stellen sieht man nun deutliche Cervixdrüsen, mit Cylinderepithel ausgekleidet, deren Lumina zum Theil von Haufen platter Zellen ausgefüllt sind, oder deren Wandungen streckenweise oder zur Hälfte von mehrfachen Reihen von Plattenepithelien gebildet werden. (Fig. 3 Tafel XI.) Bei einem so fortgeschrittenen Plattenzellen-Carcinom der Portio ist die Erklärung der Bilder leicht, sie kommen zu Stande durch Einwachsen und Anlagerung der Tumorzellen an die praeexistenten Drüsen (Fig. 3 Tafel XI bei a). Niemand wird hier von einer Umprägung einer Zellart in eine andere reden wollen. Bilder allerdings, wie sie im zuerst beschriebenen Präparat geschildert

sind, mit centralem Lumen und hohem, dasselbe auskleidendem Cylinderepithel sind hierbei nicht zu erwarten.

Ich habe dieses Präparat so ausführlich besprochen, weil mir auf die einfachen mechanischen Verhältnisse, die seine Erscheinung erklären, in der Literatur etwas zu wenig Werth gelegt zu werden scheint, und Fälle, die vielleicht auch die eben besprochene einfache Deutung zulassen, im Sinne einer metaplastischen Umwandlung von Drüsenepithelien in Plattenepithelien gedeutet werden. So findet sich in Ziegler's Lehrbuch der speciellen Pathologie (8. Auflage, S. 870) eine Abbildung eines beginnenden Portio-Carcinoms, welches dadurch eine Complication erfahren haben soll, dass die Drüsen der Cervix zu gleicher Zeit in Wucherung gerathen sind und sich ihre Cylinderzellen in Plattenepithelien umgewandelt hätten. Ziegler sagt darüber S. 868: „Es kann sich von den Drüsen der Cervix auch ein Plattenzellen-Krebs entwickeln, indem die Cylinderzellen der Drüsen Plattenepithel produciren", und zur Stütze dieser Behauptung wird die erwähnte Zeichnung S. 870 angeführt. Nun besitzt dieselbe aber eine so ausserordentliche Aehnlichkeit mit meinem zweiten Präparat (Fig. 3), und die Abgrenzung der Plattenzellen gegen die Cylinderzellen der Drüsen ist so scharf, dass es mir berechtigt erscheint, auch hier ein Einwuchern des bestehenden Portio-Carcinoms in die Cervixdrüsen anzunehmen. Dringt doch ein mit dem „in die Tiefe wuchernden Deckepithel c" in Verbindung stehender Zellschlauch ganz nahe an eine isolirte Epithel-Perle (f) heran, so dass es ohne Serienschnitte keineswegs bewiesen erscheint, dass nicht beide mit einander in Verbindung stehen könnten.

Jedenfalls beweisen die von mir wiedergegebenen Bilder, wie ausserordentlich zweideutig solche Uebergänge sein können. Sind wir doch durch die Untersuchungen Ribbert's über die Carcinom-Genese auf vielfache Anlagerungsbilder aufmerksam geworden, welche früher einer allzu einseitigen Beurtheilung unterlagen. Man mag über die allgemeine Berechtigung der Ribbert'schen Anschauungen über das ausschliesslich excentrische Wachsthum des Carcinoms denken wie man will, so viel scheint mir sicher, dass Anlagerungen von Tumorzellen an praeexistente Gewebe, Drüsen oder Oberflächen-Epithel bestehen müssen und

vielfache Täuschungen in der Erklärung hervorrufen können. Der mitgetheilte Fall scheint mir eine deutliche Illustration dieser Verhältnisse zu sein.

Eine ähnliche Beobachtung zu machen hatte ich vor circa einem Jahr Gelegenheit bei Untersuchung eines primären Cylinderzellen-Carcinoms der Gallenblase mit Gallensteinen.

Es fand sich eine ausgedehnte, namentlich weit in die Tiefe gehende Cylinderzellen-Wucherung mit starker Schleimsecretion. Das Oberflächen-Epithel der Gallenblase war stellenweise erhalten und hatte sich, vielleicht unter dem langwirkenden entzündlichen Reiz, der durch die Anwesenheit der Gallensteine hervorgerufen war, in ächtes Plattenepithel mit deutlichen Riffelfortsätzen umgewandelt. Gegen dieses auf das Klarste abzugrenzende Epithel legten sich die gewucherten Cylinderzellen-Schläuche direct an, so dass Bilder entstanden, vollständig analog der neuerdings von Ribbert in seinem Lehrbuch der allgemeinen Pathologie S. 566 gegebenen Abbildung, wo ein Cylinderzellen-Carcinom des untersten Rectal-Abschnittes gegen die Epidermis am Anusrande wuchert.

Da durch die Untersuchung erwiesen ist, dass im ersten Falle das Einwachsen eines Plattenzellen-Carcinoms in die cervicalen Drüsen auszuschliessen ist, so handelt es sich nun um die Erklärung des Plattenzellen-artigen Baues des Drüsen-Carcinoms und die Erörterung der Frage, ob hier eine ächte Metaplasie vorliegt. In dieser Hinsicht sind diejenigen Stellen des Präparates von Wichtigkeit, wo die Zellen noch nicht den ganzen Innenraum ausfüllen, sondern eine meist ziemlich genau central gelegene Stelle frei lassen.

Es wurde schon darauf aufmerksam gemacht, dass die Form der Zellen in solchen Nestern wechselt, je nachdem die Zellen in der ersten, äussersten oder der innersten Schicht einerseits, oder andererseits mitten im Zellhaufen liegen. Die letzteren sind polygonal, oft abgeplattet und zwar in der Richtung des stärksten Druckes, der hier offenbar ihre Gestalt bestimmt. Durch die Compression von allen Seiten in Folge der ausgedehnten Zellwucherung nehmen sie alle möglichen Gestalten an, sind meist aber in radiärer Richtung am stärksten abgeplattet, gerade wie in Cancroidperlen (Tafel XI, Fig. 2 bei a). Wirkt auf diese Zellreihen neben dem Seitendruck der daneben liegenden Elemente die Compression in radiärer Richtung, so stehen dagegen die Zellen der äussersten Reihe nur unter dem ersteren, und das

angrenzende Bindegewebs-Stroma hindert sie nicht, die ihnen naturgemäss zukommende Form anzunehmen; dasselbe gilt für die central das Lumen umgebender Zellen; auch sie stehen nur unter dem Druck der seitlichen Schwesterzellen und der Einwirkung der nachrückenden jungen Zellbrut, während sie nach dem Lumen hin sich noch frei entfalten können; daher gleichen sie in Grösse, Stellung, in Protoplasma-Beschaffenheit den Zellen der äussersten Schicht (Tafel XI, Fig. 2 bei b). Wenn ich von einer nachrückenden jungen Brut sprach, so nehme ich an, dass die älteste Schicht durch die äussersten Zellen repräsentirt wird. Die Berechtigung zu dieser Annahme liegt darin, dass die besprochenen Zellnester dieselbe Grösse haben, wie die zwischen ihnen hie und da noch erhaltenen Drüsen, und an einigen von ihnen sogar noch eine Membrana propria wahrnehmbar ist. Von ihnen aus ist die Proliferation nach dem Lumen zu fortgeschritten, indem sich immer neue Zellen bilden, die so lange noch den Habitus der Mutterzellen behalten, als ihnen das die mechanischen Verhältnisse gestatten. So sehen wir, dass in Nestern mit noch sehr weitem Lumen (Tafel XI, Fig. 2 bei c) die zu innerst liegenden Zellen sehr lang sind und am centralen Ende eine kolbige Anschwellung, wie die normalen Zellen der Cervixdrüsen tragen (Tafel XI, Fig. 2 bei d). Wird das Lumen aber durch weiter fortschreitendes Wachsthum nach innen gänzlich ausgefüllt, so verlieren die Zellen überall ihre ursprüngliche Form, sie platten sich unter dem wachsenden Drucke gegenseitig ab, kurz sie verhalten sich in so weit wie die Zellen ächter Cancroidperlen (Tafel XI, Fig. 2 bei a). Während aber beim Cancroid das Wachsthum in peripherischer Richtung vor sich geht, schreitet es hier zunächst in centraler vor, und während beim ächten Cancroid die ältesten Zellen dem stärksten Druck ausgesetzt sind, trifft dieser hier die jüngsten. Ob deswegen in unserem Falle die Verhornung ausbleibt, oder ob diese wirklich nur eine Function gewisser, meist ectodermaler Zellabkömmlinge darstellt, mag vorläufig dahingestellt bleiben.

Mit dieser Entwicklung ist keineswegs gemeint, dass nun das Wachsthum allein in centraler Richtung vor sich gehe und ein peripherisches Umsichgreifen auszuschliessen sei; nur glaube ich, dass die erste und namentlich stärkste Zellvermehrung

in der Richtung des geringsten Widerstandes, also nach dem freien Lumen hin vor sich gehen muss.

Zur weiteren Untersuchung der Momente, die zur Entstehung eines Drüsenzellen-Carcinoms führen, scheint mir der Fall nicht sehr geeignet zu sein, obwohl er ein Carcinom in seinem ersten Beginn darstellen dürfte. Denn durch die gewaltsame Ausschabung und das sehr mangelhafte mir zur Verfügung stehende wichtigste Material, das des Curettements, wird die vollständige Untersuchung unmöglich gemacht. Immerhin fanden sich in den erkrankten, noch im Cervix zurückgebliebenen Gewebspartien einige Veränderungen, die auf die Möglichkeit, hier Stellen der ersten, beginnenden carcinomatösen Degeneration vor sich zu haben, hindeuten. Wie schon erwähnt, zeigten die tieferen Schichten der Cervix mucosa das Bild der Endometritis cystica glandularis, mit der Besonderheit, dass das Drüsenepithel an einigen Stellen von dem normalen Typus abweicht; es ist nicht überall einschichtig, sondern schiebt sich nach dem Centrum in mehreren Reihen vor, die Kerne stehen nicht überall basal, die hyalinen Binnensäume fehlen, Alles Zeichen, die nach der herrschenden Anschauung als „verdächtig" bezeichnet werden. Wäre es nicht möglich, dass hierin der erste Beginn carcinomatöser Degeneration zu suchen ist, noch ehe es zu einer Abschnürung im Sinne der Ribbert'schen Theorie gekommen ist? Es scheint mir überhaupt a priori keineswegs ausgemacht, dass die Genese der verschiedenen Carcinom-Arten sich nach einem Schema erklären muss, so wünschenswerth das in didaktischem Interesse auch sein mag, und dass namentlich Erklärungsversuche, die für manche Oberflächen-Carcinome zutreffend sein mögen, ohne Weiteres auf die Entstehung der Drüsenzellen-Krebse übertragen werden dürfen.

Zur Frage, ob in unserem Falle eine Metaplasie von Epithelien der Drüsen in Plattenepithelien vorliegt, ist es nothwendig, sich zuerst über den Begriff Metaplasie, wie er auf Epithelien angewendet wird, zu verständigen. Wir verstehen unter Metaplasie in diesem Falle einen Umschwung einer hoch differenzirten Zellform in eine andere, deren Zellen verwandter Abstammung Zeichen an sich tragen, die ebenfalls auf eine hohe Entwicklungsstufe hindeuten. Von diesem Vorgang sind zwei andere abzutrennen,

die vielfach mit demselben zusammengebracht worden sind, der der Rückbildung (Ribbert[1]), wobei eine hoch differenzirte Zellform auf eine Stufe zurückkehrt, „die jener besonderen Qualitäten noch entbehrte“ und für deren Verlust sie keine anderen einzusetzen hat, und der der Gewebsverdrängung (Beneke[2]), wobei der Uebergang einer Zellform in eine andere bloss scheinbar existirt, vielmehr eine Zellform durch eine andere Art ersetzt wird. Als physiologisches Beispiel hierfür führt Beneke die sogenannte Metaplasie von Fettgewebe in lymphoides Gewebe an, zwischen welchen eine „eigenthümliche, in ihren letzten Gründen noch unverstandene Reciprocität beider Gewebsformationen“ vorliegt.

Zweifellos sind unter dem Begriff Metaplasie eine Anzahl von Fällen beschrieben worden, wo entweder Gewebsverdrängung im weiteren Sinne (z. B. ausgehend von kleinen, isolirten Epithel-Inseln oder von in Folge langdauernder Entzündung aus der Nachbarschaft hineinbezogener Randpartien mit anders geartetem Epithel) vorlag, oder einfache Rückbildung höher differenzirter Zellen in functionell minderwerthige Formen. Nur, wenn ein Uebergang hoch differenzirter Formen in gleich hoch differenzirte, aber anders geartete vorliegt, ist man berechtigt, darin etwas Besonderes zu erblicken und bei Epithelien einen eigenen Begriff für die morphologische Verschiebung des Zellcharakters einzuführen. Deshalb braucht man Kriterien für die verschiedenen ausgebildeten Zellformen, bezw. epithelialen Formationen. Die neueren Untersucher haben sich darin geeinigt, Plattenepithel z. B. erst dann als solches anzuerkennen, wenn alle Kriterien der Epidermisirung vorliegen und sich nach der Ernst'schen Methode Horn oder Keratohyalin nachweisen lässt, oder wenn deutliche Riffelzellen-Bildung vorhanden ist. Dass nicht immer alle Kriterien zugleich zu bestehen brauchen, zeigen die jüngst von Deetz[3]) beschriebenen Fälle von primärem Plattenepithel-Krebs der Gallenblase, wo 3 mal Verhornung und Riffelzellen,

[1]) Ribbert, Lehrbuch der allgemeinen Pathologie. S. 398.

[2]) Beneke, Ein Fall von Osteoid-Chondrosarcom der Harnblase mit Bemerkung über Metaplasie. Dieses Archiv Bd. 161, S. 70 f.

[3]) Deetz, Vier weitere Fälle von Plattenepithel-Krebs der Gallenblase. Dieses Archiv Bd. 164, S. 381.

1 mal nur Verhornung nachgewiesen werden konnte. Ist keines dieser Kriterien aufzufinden, so kann man in Fällen, in denen sich platte Zellen an Orten finden, wo man anders gestaltete Epithelien erwartet, nicht von einem Uebergang in Plattenepithelien reden, wiewohl es zweifellos von ächtem Plattenepithel mit allen Kriterien abstammende Epithel-Wucherungen giebt, die ihre charakteristischen Merkmale verloren haben. Dann mögen die Zellen ihrer Genese nach Plattenepithelien sein, zu erkennen sind sie aber nicht mehr als solche. Aber selbst, wenn man den Begriff ächte Metaplasie von Cylinderzellen in Plattenepithelien so einengt, so scheint doch das Vorkommen einer solchen an Oberflächen-Epithelien, welche ento- oder mesodermale Hohlräume auskleiden, gesichert zu sein. Anders liegt es mit der Metaplasie von ächten Drüsenzellen in Plattenepithelien; mit Sicherheit scheint mir eine solche bisher nicht nachgewiesen zu sein und auch mein Fall kann nicht so gedeutet werden. Wenn ich zwischen ächten Drüsenzellen und Oberflächen-Epithel einen Unterschied mache, so geschieht dies, weil wir in den die Drüse zusammensetzenden Zellen doch wohl höher differenzirte Entwicklungsstufen der Epithelien zu sehen haben. Diese müssen nach dem Princip der Arbeitstheilung bei gesteigerter functioneller Leistungsfähigkeit andere Qualitäten eingebüsst haben, die nieder differenzirte Zellen noch besitzen. Je höher differenzirt z. B. eine Zelle, desto geringer ist ihre Regenerations-Fähigkeit. Eine ausgebildete Nervenzelle hat diese Qualität wohl am stärksten eingebüsst. Wie mit der Regeneration, so seht es auch mit der Fähigkeit zu metaplasiren, denn auch hier kommt es, wie Ribbert ausführt, zuerst zur Rückbildung, z. B. in Folge lange darniederliegender Function; es entstehen dann zuerst Uebergangsbilder einer Zellform in eine andere, und von diesen aus entwickelt sich das neue, anders geartete Epithel, z. B. Plattenepithel. Je niedriger eine Zelle differenzirt ist, so können wir es uns vorstellen, um so mehr sich gleichsam die Wage haltende Qualitäten hat sie von der Mutterzelle behalten, und um so leichter wird sie der Ausbildung einer unter normalen Umständen in ihr schlummernden Function fähig sein. Die Art der Function aber bedingt die äussere Gestalt, und deshalb muss mit dem Einseitigwerden der functionellen Leistung auch die Gestalt sich

heraus differenziren. Wenn wir auch nicht wissen, welche Bedeutung der Bildung von Riffelzellen zukommt, so scheint es doch plausibel, darin einen Ausdruck der Anpassung an diejenigen äusseren Einwirkungen zu sehen, die insbesondere und in der Norm fast ausschliesslich die Oberfläche des Körpers treffen. Man könnte sich vorstellen, dass Zellleisten ausgebildet werden, wenn von dem ganzen epithelialen System eine grössere Widerstandskraft, Schutz gegen Stoss, Druck oder Zerrung beansprucht wird. Umgekehrt scheint doch auch im Allgemeinen mit dem Verlorengehen differenter morphologischer Structur ein Nachlassen der Function verbunden zu sein, was für die Tumorlehre nicht ohne Bedeutung erscheint. Ist es das Ausbleiben der Function, welches in krankhaften Fällen zu einer Rückbildung führen kann, so muss zur Entstehung von Metaplasie noch ein bestimmtes Etwas hinzukommen, das die unentwickelte Qualität zur Entfaltung bringt und dadurch die Form bestimmt.

Wenn wir eine Eintheilung epithelialer Verbände mehr nach ihrer functionellen Leistung, als nach der äusseren Gestalt zulassen, so erscheint eine Unterscheidung ächter Drüsenzellen von Oberflächen-Epithelien, selbst wenn sich die beiden für die heutigen Methoden nicht wesentlich von einander unterscheiden, gerechtfertigt, und wenn einmal eine ächte Metaplasie in dem oben ausgeführten Sinne von Drüsenzellen mit bestimmter secernirender Function in ächte Plattenepithelien beschrieben würde, so hätten wir darin allerdings eine metaplastische Leistung zu sehen, die weiter ginge, als wir nach den bisherigen Beobachtungen anzunehmen berechtigt sind.

Bei den Uterindrüsen würde uns eine solche Metaplasie noch nicht allzu auffällig erscheinen. Denn diese Gebilde entstehen einmal erst im extra-uterinen Leben, sind also ontogenetisch ganz jung, und zweitens ist ihre Function weniger die ächter Drüsen; sie stellen vielmehr verborgene und geschützt liegende Schleimhautfalten dar, von denen aus, bei Zerstörung der Uterusmucosa nach der Geburt, die Regeneration sich einstellt. Nach dem oben Ausgeführten dürften wir ihnen also a priori eine metaplastische Fähigkeit zuschreiben; beobachtet ist sie m. W. bisher nicht.

# XV.

# Beiträge zur Lehre von den Geschwülsten im 4. Ventrikel.

(Aus dem Pathologischen Institut der Universität in Breslau.)
Von
Walter Cimbal, Arzt.
(Hierzu Taf. XII.)

Seit durch die aseptische Operationsweise die Körperhöhlen dem Messer des Chirurgen eröffnet sind, sind auch den übrigen Zweigen der Medicin neue Aufgaben auf diesen Gebieten erwachsen. Das gilt vor Allem von der Schädelhöhle. Die Indication zu ihrer Eröffnung beschränkt sich nicht mehr auf eingedrungene Fremdkörper und gefährliche Blutungen, bei denen die augenblickliche Lebensgefahr ein sofortiges rücksichtsloses Eingreifen fordert und rechtfertigt, sondern erstreckt sich auch auf die weniger acuten Ursachen vermehrten Hirndrucks, vor Allem auf Tumoren innerhalb der Schädelhöhle. Während aber im übrigen Körper der Sitz eines Tumors mehr oder weniger leicht und genau durch directe Untersuchung aufzufinden ist, lässt sich ein Tumor der Schädelhöhle nur indirect aus dem ganz eigenthümlichen Symptomen-Complex diagnosticiren, den der Ausfall oder die Reizung einer bestimmten Hirnpartie im Leben verursacht. Darum fällt, je häufiger in neuester Zeit die Berichte von glücklichen recidivlosen Exstirpationen bei Schädelhöhlen-Tumoren werden, z. B. von Schede (Deutsche med. Wochenschrift, 1900), desto dringender dem Neurologen und Anatomen die Aufgabe zu, ganz genau die eigenartigen Symptome oder Symptomen-Complexe zu finden, die auf den Ausfall oder Reiz einer jeden Hirnpartie und damit auf den Sitz des Tumors hinweisen. Für zahlreiche grosse Hirngebiete ist diese Aufgabe schon heute gelöst. Auf manchen sind jedoch die bei ihrer

Zerstörung entstehenden Symptome so mannigfaltig und unbestimmt, dass man über ihre Bedeutung noch ganz im Unklaren ist. Eine ganz eigenthümliche Stellung nehmen die Tumoren der Ventrikel, speciell des am häufigsten betroffenen vierten Ventrikels ein. Obwohl die angrenzenden Hirnpartien, die Pons und Medulla oblongata, zu den lebenswichtigsten gehören und ihre feinste Anatomie und Physiologie wie die kaum eines zweiten Hirntheiles durchforscht sind, bleiben sie stets unentdeckt. Unter den Fällen, welche sich in der Literatur finden, ist der grösste Theil überhaupt nicht vermuthet oder doch nicht als Hirntumoren erkannt worden. Selbst in den allersichersten Fällen konnte nur die Diagnose Kleinhirntumor gestellt werden. Die Forderung, die Bristowe und neuerdings Joseph bei der Veröffentlichung ihrer Fälle aufstellen, möglichst jeden gut beobachteten Fall zu schildern, ist daher wohl berechtigt, um durch ihre Zusammenstellung schliesslich doch eine Symptomatologie für sie zu finden. Ich möchte deshalb im ersten Theile meiner Arbeit die Krankengeschichten der beiden mir zur Verfügung stehenden Fälle schildern, deren einer vielleicht zu den besten bis jetzt beobachteten und diagnosticirten gehört. Im zweiten Theile möchte ich versuchen, die genügend beobachteten Fälle, welche ich in der mir leider nur zum kleinen Theil zugängigen Literatur vorgefunden habe, nach ihrer klinischen Zusammengehörigkeit und ihrem differenterial-diagnostischen Werthe zusammenzustellen, was meines Wissens in grösserem Umfange bis jetzt nicht geschehen ist. Den dritten Theil der Arbeit werden die pathologisch-anatomischen Untersuchungen des mir zur Verfügung stehenden Materials ausmachen.

Fall 1. Anna Lademann P. p., 35 Jahr (Krankengeschichte aus der 9. Station des Allerheiligen-Hospitals).

Patientin erkrankte im Juli 1899 mit Kopfschmerzen und wurde auf der inneren Station des Hospitals im August und September unter der Diagnose Lues cerebri mit Jodkali behandelt.

Im August 1897 war Patientin 16 Tage wegen Gonorrhoe, im August 1898 18 Tage wegen Gonorrhoe und secundärer luischer Affectionen in der Behandlung des Hospitales. Bei ihrer Aufnahme in die 9. Station am 3. October 1899 litt Patientin an heftigen Kopfschmerzen und Erbrechen. Beiderseits zeigten sich starke Stauungspapille, weite träg reagirende Pupillen. Die energisch eingeleitete Jodkali- und Quecksilber-Behandlung bleibt zu-

nächst ohne jeden Einfluss, erst am 25. October werden die Anfälle von Kopfschmerzen und Erbrechen etwas seltener und weniger heftig. Patientin bekommt jetzt täglich zweimal 7 gr Jodkali durch Klysma, da sie es per os genommen nicht verträgt, und 1 gr Brom.

6. November. Nervenstatus (aufgenommen vom Nervenarzt Herrn Dr. Adler in Breslau): Patientin schwankt beim Stehen mit geschlossenen Augen und zeigt beim Gehen die Neigung, nach links zu fallen. Der linke Fuss wird weniger gut bewegt, das linke Bein schwerer gehoben. Tremor der Finger der linken Hand, Unsicherheit und Schwäche im linken Arm. Die linke Schulter bleibt beim Heben zurück. Die Musculatur des linken Beines, besonders die Dorsalflexoren des Fusses, sind deutlich schwächer. Die Auslösung der Reflexe in beiden Beinen wird als schmerzhaft empfunden. Der Vorderarmknochen-Reflex links lebhafter, als rechts. Die passive Beweglichkeit ist im linken Arm und Bein etwas vermindert. Beim Zeigen der Zähne bleibt der linke Mundwinkel zurück. Starke Schmerzen im Hinterhaupt.

8. November 1899. Augenstatus (Herr Dr. Heine): Beiderseits Papillitis, Arterien eng, Venen stark geschlängelt. Grenzen der Papille völlig verwaschen, spritzförmige Blutungen um beide Papillen, zum Theil in Resorption, weisse Plaques. Peripherie und Macula lutea frei. Keine Hemianopsie, keine Störungen der Augenmuskel-Functionen, die Blutungen am Hinteraugengrund erklären völlig das bestehende Symptom der Mouches volantes.

25. October bis 6. November. Patientin bekommt zunächst steigende Dosen (bis zweimal 10 gr pro die) Jodkali per Klysma und Abends immer — ein Messglas voll — Sandow's brausendes Bromsalz. Die Anfälle von Kopfschmerzen lassen während dessen bedeutend an Intensität und Häufigkeit nach, das Erbrechen sistirt völlig und tritt das erste Mal wieder am 17. November auf.

Am 21. November hatte Patientin zum ersten Male Nachts einen Tobsuchts-Anfall. Sie warf die Kaffeetasse durch das Fenster hinaus, am nächsten Morgen kann sie sich dessen nicht erinnern und zeigt sich im Gespräch völlig orientirt. In der nächsten Zeit erhält Patientin abwechselnd Bromkali und Trional. Das Jodkali wird vom 24. November ab weggelassen. Die Mouches volantes sind geschwunden, das Verhalten der Patientin ist im Allgemeinen wieder völlig ruhig.

27. November. Heute früh 2 Uhr wird Patientin sehr unruhig, schreit laut auf, man wolle sie vergiften, verlässt das Bett und taumelt zu den Betten ihrer Mitkranken. Der Schwester und der Wärterin stellt sie sich mit erhobenem Stuhle gegenüber. 0,015 gr Morph. hydrochl. bleiben ohne wesentlichen Einfluss. Am Morgen ist Patientin sehr schlaftrunken, weiss nichts von den Ereignissen der Nacht.

Patientin bekommt jetzt jeden Abend 1 gr Sulfonal, trotzdem wiederholen sich die Anfälle in der gleichen Weise noch am 30. November und

1. December. In der Zwischenzeit ist Patientin völlig ruhig und ohne jede Erinnerung an die Ereignisse während des Anfalles.

Am 5. December wird Patientin nach ruhiger Nacht plötzlich Morgens sehr erregt und schilt auf die Wärterin. Nachmittags weicht das Aufregungsstadium einer melancholischen, Gott-ergebenen Stimmung, welche während der nächsten Tage anhält.

8. December. Intermittirender Puls, ohne subjective Beschwerden, nach etwa 8 Schlägen fällt ein Pulsschlag aus. Im Urin etwas Hg, weder Eiweiss, noch Zucker. Augenspiegel-Befund (Dr. Seydel) wie am 6. November.

In den folgenden Tagen ist Patientin psychisch wieder völlig normal, die Kopfschmerzen treten, vorwiegend am Hinterkopf, jetzt wieder häufiger auf in kurzen, aber ausserordentlich heftigen Anfällen. Die Nächte sind, soweit Patientin nicht durch den Kopfschmerz am Schlaf gehindert wird, ruhig. Nächtliche Aufregung, Bewegungszustände stellten sich nur noch am 13. und 27. December ein.

Am 1. Januar 1900 Morgens treten ohne Aurea zwei Anfälle von klonisch-tonischen Krämpfen der gesammten Körper-Musculatur ein, die mit starker Cyanose, Arhythmie und Intermittenz des Pulses einhergehen. Nach dem Anfall starke Benommenheit und Ptosis des oberen linken Lides. Der Zustand bessert sich in den nächsten Tagen etwas, der Puls blieb voll, wenn auch intermittirend. Am 3. Januar Nachmittags 4¼ Uhr wird Patientin beim Heben auf den Nachtstuhl plötzlich von Krämpfen des Gesichts und der Athem-Musculatur befallen und cyanotisch. Der Puls ist voll, aber sehr unregelmässig. Der Zustand der Patientin verschlechtert sich trotz 2 Spritzen Ol. camph. sehr schnell und um 4½ Uhr erfolgt der Exitus letalis.

Fall 2. Margarete Himmel, 8 Jahr alt, aus Gogolin. (Krankengeschichte aus der Königlichen chirurg. Universitätsklinik.)

Patientin stammt angeblich aus gesunder Familie, von früheren Krankheiten soll sie nur die Masern mit 5 Jahren überstanden haben. Am 11. Februar 1900 erkrankte sie mit hohem Fieber und häufigem heftigem Erbrechen an Varicellen. Da das Erbrochene schliesslich blutig wurde, wurde sie auf Veranlassung des Arztes mit der Diagnose Ulcus nach der medicinischen Klinik überführt. Hier fand man eine starke Abmagerung und heilende Varicellen am Gesicht und Rumpf. In der Magengegend diffuse Druckempfindung. Im Erbrochenen Blutgerinnsel. Pulsfrequenz 100 bis 120, Temperatur dauernd unter 38°. Unter der Behandlung mit flüssiger Diät und Application der Eisblase auf die Magengegend schwand das Erbrechen nach wenigen Tagen und trat nur zweimal, am 31. März und am 5. April, wieder auf. Das letzte Mal blutig, ohne dass irgend welche Veranlassung dazu vorgelegen hätte. Am 8. April wurde Patientin auf Wunsch der Eltern nach Hause entlassen, musste aber schon am 1. Mai wieder aufgenommen werden, weil das Blutbrechen sich bald wieder eingestellt hatte. Patientin war bei der Wiederaufnahme auf das Aeusserste anhydrämisch

und abgemagert. Die Untersuchung ergab jedoch ausser den Schmerzen im Epigastrium nur Acetongeruch aus dem Munde. Patientin wurde jetzt vorwiegend mit Nährklysmen ernährt und bekam Opium innerlich. Es trat unter dieser Behandlung bis zum 5. Mai eine leichte Besserung ein, von da an wurde das Erbrechen wieder häufiger und Patientin verfiel sichtlich. Deshalb wurde sie am 9. Mai Morgens 9 Uhr in die chirurgische Klinik verlegt und dort Mittags 12 Uhr die Jejunotomie wegen Verdacht auf Magenulcus in Chloroform-Narcose bei gleichzeitiger Infusion von 1 Liter 3proc. Kochsalzlösung vorgenommen. Während der Operation zeigte es sich, dass im Magen-Darmtractus keine pathologischen Veränderungen bestanden. Trotzdem wurde die Jejunotomie zur Entlastung des Magens ausgeführt. Patientin wurde von jetzt ab nur mehr mit Nährklysmen ernährt. Am Tage der Operation sistirten Erbrechen und Aufstossen völlig, doch schon am nächsten Tage, am 10. Mai, trat der frühere Zustand mit unveränderter Heftigkeit wieder auf. Ausser dem Erbrochenen war jetzt auch der Urin blutig. Patientin verfiel seit der Operation sichtlich immer mehr, obwohl in den nächsten Tagen das Erbrechen etwas seltener wurde und am 12. Mai Nachmittags ganz aufhörte. Doch jetzt traten zu den bisherigen Krankheitsbildern allmählich die Symptome der Enteritis, die am 13. Mai mit voller Gewalt ausbrach und die weitere Ernährung durch Klysmen unmöglich machte. An Brust, Händen und Vorderarmen zeigten sich jetzt kleine Ecchymosen, die Temperatur stieg über 38,5°, der Puls war kaum fühlbar bei einer Frequenz von 140—160 Schlägen in der Minute. Abends 8 Uhr erfolgte der Exitus letalis.

Man kann sich kaum vorstellen, wie ähnliche pathologische Processe so grundverschiedene Krankheitsbilder geben können. Es wäre deshalb ein ganz vergebliches Bemühen, wollte ich die beiden Krankengeschichten zu einem Bilde zu vereinigen suchen, und ich möchte ihre weitere Besprechung erst im Verein mit den verwandten Fällen der Literatur, in welche ich sie einreihen werde, vornehmen.

Um ein einigermaassen übersichtliches Bild der Affection geben zu können, habe ich die zusammen passenden Fälle tabellarisch zu ordnen versucht, obgleich sich gerade hier ausserordentliche Schwierigkeiten entgegenstellen. Ich habe die Symptome eingetheilt in psychische, allgemeine Drucksymptome und Folgen der localen Compression der anliegenden Hirntheile, Cerebellum und Medulla. In letzterer wieder sind unterschieden die Störungen von Seiten der in der Medulla liegenden Kerne und der in ihr verlaufenden Leitungsbahnen. Ich glaube mich berechtigt, gerade hier einige Symptome als locale Compressioner

der Medullakerne, speciell des Vagusgebietes aufzufassen, die sonst in der klinischen Diagnostik als allgemeine Drucksymptome fungiren, die als solche wohl aber nie so auffallend von Anfang an das ganze Krankheitsbild beherrschen würden, wie z. B. in meinem zweiten Krankheitsbilde das unstillbare Erbrechen. Andererseits habe ich die psychischen Störungen, die wirklich auffallend häufig vorhanden gewesen zu sein scheinen, von den allgemeinen Drucksymptomen abgetrennt.

Von diesem anatomischen Standpunkte aus zeigt sich zweifellos eine gewisse zwingende Uebereinstimmung in all den äusserlich scheinbar recht verschiedenen Krankheitsbildern. Wahrscheinlich wäre diese noch unverhältnissmässig besser, wenn nicht gerade die neurologische Untersuchung und Beobachtung eine der jüngsten und schwierigsten unter den ärztlichen Disciplinen wäre. An eine Beobachtung und Schilderung der psychischen Symptome hat wohl in den seltensten Fällen Jemand gedacht. Meist muss man sie aus scheinbar nebensächlichen Bemerkungen lesen, — Diagnose auf Hysterie, Melancholie, progressive Paralyse. Um so häufiger und übereinstimmender finden sich dagegen die psychischen Störungen in den neueren und besser beobachteten Fällen, und gerade das veranlasst mich, in ihrem eigenthümlichen Zusammentreffen mit den Local-Erscheinungen sie als ein wesentliches, vielleicht als das Hauptsymptom der Ventrikel-Tumoren anzusehen. Am häufigsten treten sie in Form einer quälenden Schlaflosigkeit und melancholischer Verstimmungen auf, oft mit deutlich intermittirendem Charakter. Einige Male ist auch ächte Desorientirung beschrieben (Fall 1, 2, 5, 17, 9), doch wohl nie das ausgeprägte Bild einer Psychose. Die Fälle, in denen sie ganz fehlen, gehören entweder zu den neurologisch weniger gut beobachteten, oder die Tumoren haben nur einen Theil des Ventrikels eingenommen und gehören ursprünglich Nachbar-Organen an (Fall 29 und 23—25). Um so mehr haben die frei im Ventrikel pendelnden Cysticerken, die sonst nur ganz spärliche Symptome gemacht haben, psychische Störungen verursacht. Eine Erklärung hierfür wage ich selbst vermuthungsweise nicht auszusprechen. Dagegen glaube ich die ebenfalls fast überall und zum Theil vorherrschend vorhandenen Kleinhirn-Symptome aus der geringeren Widerstandskraft der grauen Substanz des

Cerebellums und seiner Ganglienzellen (vergl. die Bemerkungen am Schluss der anatomischen Untersuchungen des ersten Falles) ungezwungen herleiten zu können. Freilich ist ihre häufige Schilderung wohl auch darauf zurückzuführen, dass sie kaum zu übersehen sind. 10 mal ist Stauungspapille, Neuro-Retinitis oder Blutungen am Hintergrunde geschildert, ein enorm hoher Procentsatz in Anbetracht der Schwierigkeit der Untersuchungen des Hintergrundes und der sonst oft recht ungenauen Angaben. Auch die übrigen Symptome starker Vermehrung des Hirndruckes scheinen häufig bestanden zu haben. Krämpfe, starre Pupillen, gesteigerte Reflexe und der fast stets das Krankheisbild beherrschende Kopfschmerz, der häufig Nachts exacerbirend meist im Hinterkopf oder Nacken, seltener in der Stirn localisirt wird. 17 mal wird von den Autoren das Erbrechen angegeben, zum Theil ausdrücklich ohne jedes vorausgehende Unwohlsein und Würgen. Man kann sehr im Zweifel sein, ob es hier bei seiner enormen Häufigkeit und dem physiologisch nahe liegenden Zusammenhang mit der Compression des oberflächlich liegenden Vaguskernes nicht als eines der wichtigsten Localsymptome aufgefasst werden müsse, obgleich es in der klinischen Symptomatologie als allgemeines Drucksymptom fungirt. Von den zweifellosen Localsymptomen rangiren zuerst mit 12 Fällen die Augenmuskel-Lähmungen; meist ist der erkrankte Kern der des Abducens, seltener ist der Ocolomotorius betroffen. An zweiter Stelle tritt der Facialis mit 9 Fällen, etwas seltener Acusticus und Glossopharyngaeus. In vereinzelten Fällen sind dann regellos die übrigen in der Medulla liegenden Kerne betroffen (Fall 1, 4, 7. 10, 11, 19, 20, 24 und 28), ein Verhalten, das bei den Schwierigkeiten, die sich den Tumoren bei der Läsion dieser Kerne entgegen stellen (vergl. die Bemerkungen am Schluss der anatomischen Untersuchungen), wohl zu erwarten war. Immerhin glaube ich aber, dass die Diagnose der Tumoren aus dem Zusammentreffen einiger der angeführten Symptome, wenn auch schwierig und nur mit Aufbietung des gesammten diagnostischen Apparates, jedoch immerhin möglich ist. Und damit wäre ein enormer Vortheil gegeben; denn die Tumoren haben nur in den seltensten Fällen Metastasen gemacht und wären zum grössten Theil der Hand des Chirurgen wohl zugänglich gewesen.

## Gruppe I. Ausgeprägte Krankheitsbilder.

| Name und Literaturangabe | Alter Geschlecht | Pathologisch-anatom. Befund | Psychische Symptome |
|---|---|---|---|
| 1. P. P. Lademann (Fall 1) Allerheiligen | 35 w | Tumor, wallnussgrosses Gliom; Ependym verdickt; Medulla und Kleinhirn stark comprimirt. Absteigende Hinterstrang-Degeneration u. Kleinhirn-Seitenstrang-Degenerat. Hydro cephal. int. | Nächtliche Anfälle von Verfolgungswahn m. hochgradiger Erregung und Desorientirung. In der Zwischenzeit melancholische Stimmung. |
| 2. Bristowe Fall I. Broin 83, S. 177. | 20 w | Tumor der Corpor. quad., Cerebell. und Ventrikelboden einschloss, aber nicht in die Medulla überging. 2, Geschwulst an d. Bas. cranii; Hydrocephal. intern.; Ependym des Ventrikels verdickt. Sarcom aus kleinen Rund- und Spindelzellen. | Melancholische Stimmung. Allopsychisch desorientirt. Sub finem unordentlich und unreinlich. |
| 3. R. Virchow, Onkologie, Bd. 2, 1864, S. 135. | 39 m | 4 cm grosses Gliom des Ependyms am Ansatz von Pons und Medulla. Ausstülpungen des Ependyms des 4. Ventrikels verdickt. | Verstimmung, melancholisch. Gedächtnissschwäche, schliesslich Sprachbehinderung. |
| 4. Mosler, dies. Arch. Bd. 43, 1868. | 22 w | Tumor 5 × 1,0 × 1,5 cm (Wallnuss)gross. Grosszelliges Gliom von Pilzform. Stiel 0,8 cm; vorn aufsitzend. Medulla und Pons abgeflacht. Starker Hydrocephal. int. | Starke Neurasthenie, die aber auf einen früheren Hydrocephal. acut. zurückgeführt wird. |
| 5. Verron, Thèse d. Paris. ref. von Bernhard, Hirngeschwülste. | 38 m | Nussgrosser Tumor im hinteren Winkel des Ventrikels. Hyperämie der grauen Substanz. | Gedächtnisssschwäche, schliesslich Tobsucht. Sprache erschwert. Früher Excesse in Baccho et Venere. |
| 6. Verron, a. a. O. | 42 w | | |

## Gruppe I. Ausgeprägte Krankheitsbilder.

| Allgemeine Drucksymptome | Symptome von Seiten der Nachbarorgane | | | |
|---|---|---|---|---|
| | Cerebellum | Medullakerne | Medullabahnen | Varia |
| Stauungspapille, Blutungen im Augenhintergrund, Venen geschlängelt. Anfälle von heftigstem Hinterkopfschmerz. Sub finem Krämpfe u. Benommenheit. Reflexe gesteigert. Pupillen weit; reag. träge. | Rhombergsches Symptom. Beim Gehen Neigung nach links zu fallen. | Ptosis und Krämpfe der Gesichtsmusculat., Erbrechen; Puls intermittirend. | Parese der ganzen linken Körperhälfte, bes. der Beinmuskeln. | Früher S überstand. |
| Neuritis optica, schliesslich Erblindung. Pupillen lichtstarr. L. Pupille grösser, als die rechte. Papille verwaschen. Gefässe geschlängelt. | | Lähmung des rechten Internus (Strabismus divergens.)Taubheit? | Parese d. Arme u. Beine; Intentionszittern in Kopf und Nacken beim Sitzen und Stehen. Hyperästesien. Reflexe fehlen! | Früher Otitis media. |
| Langsamer gespannter Puls, Kopfschmerz, Erbrechen. | Schwindel. | Diplopie. Erbrechen. | Tenesmus der Blase. | Aetiologie vielleicht: Trauma. |
| Starker Stirnkopfschmerz, zuletzt auch im Hinterkopf. Nächtliche Exacerbationen. Nackenstarre (siehe 5?) Starkes Erbrechen. | Anfallsweise Schwindelgefühl. | StarkesErbrechen während d. ganz. Krankheit o. Würgen. Diabetes insipid. Fliegender Puls. (Nackenstarre.) | Reflexe fehlen! | Tod im Shock (Athemlähmung) Verlauf d. 6 Jahre. |
| Stirnkopfschmerz. | | Linkes Auge nach aussen abgelenkt. Zuckungen im Facialis. | Schwäche, Zittern und Zuckungen in Armen und Beinen. | S. Intermittenz |

Gruppe I. Ausgeprägte Krankheitsbilder.

| Name und Literaturangabe | Alter Geschlecht | Pathologisch-anatom. Befund | Psychische Symptome |
|---|---|---|---|
| 7. Strösewsky, Gazeta letarska 1899, ref. im Neurol. Centralblatt 1900. | 33 | Gliom der Medulla. | nil |
| 8. Czynlarz, Wiener klinische Rundschau 1899. | 16 m | Kirschkern-grosser Cysticercus im linken lateralsten Theil des 4. Ventrikels. Das Foramen Magend. durch Pseudomembranen verschlossen. Starker Hydrocephalus intern. | Starke Gedächtnissschwäche. |
| 9. Dr. Meyer, Arch. f. Psychiatrie u. Nervenheilkunde, Bd. 32, 1899. | | Die subendymäre Gliaschicht war nirgends durchbrochen, nur da stark gewuchert, wo der Tumor direct auflag. Keine Hirn-Veränderungen. | Unorientirtheit, Gedächtnissschwäche. Erinnerungs-Täuschungen und Fabulationen. |
| 10. Harrington Douty. Brain 1885. October, S. 409—12. S. auch in Neur. Centralbl. V. | 17 m | Maulbeer-artiger freibeweglicher Tumor nur mit dem Dach des 4. Ventrikels locker zusammenhängend. Hydrocephalus intern. An Oblongata, Pons u. Cerebellum keine Veränderungen. | Priapismus? (Im Original auf Reizung der Medulla zurückgeführt.) |
| 11. Joseph, Zeitschr. für klin. Medicin. Fall 1. | 22 m | Tumor des 4. Ventrikels. Angioma cavernosum 1 × 3 × 4,5 cm gross. Boden und Wände des Ventrikels nicht, aber der Wurm des Cerebellum mit dem Tumor verbunden. Im Vagus u. Hypoglossus geringe Degenerationen. Rückenmark frei. | |

## Gruppe I. Ausgeprägte Krankheitsbilder.

| Allgemeine Drucksymptome | Symptome von Seiten der Nachbarorgane | | | Varia |
|---|---|---|---|---|
| | Cerebellum | Medullakerne | Medullabahnen | |
| Stirnkopfschmerz, Pupillen-Erweiterung links, ophtalmoskopisch Venen-Erweiterung. | Schwindel. | Abducens- und Facialislähmung. Rechter Recurrens gelähmt. Strabismus convergens, Nystagmus. Pulsbeschleunigung. | Hemianästesia sinistra. Parese des l. Beines. | |
| Kopfschmerzen. Stauungspapille. Krämpfe im linken Arm und Bein. Erbrechen. | Taumelnder Gang. Schwindelgefühle, besonders beim Erwachen. Neigung, nach rechts hinten zu fallen. | Diplopie (trotzdem keine Augenmuskel-Lähmung nachgewiesen?) Erbrechen unabhängig von der Nahrungs Aufnahme. | Pastellarrefl. gesteigert. Leichte Ataxie des linken Armes. | Tod im Coma. Starke Intermittenz. Beginn vor 5 Jahren. |
| (Schwindelanfälle.) Kopfschmerzen. Rechts leichtere, links starke Stauungspapille. Streifenförmige Blutungen im Hintergrunde. Pupillenreaction sehr träge. | Schwindelanfälle. Schwindel n. rechts hinten. | | Schwäche des linken Beines. | |
| Neuroretinis mit Amaurose des einen, Amblyopie des anderen Auges. Erbrechen. | Taumelnder Gang bei guter Coordination der Extremitäten i. Liegen. | Links Schwerhörigkeit. Cheyne Stockes'sches Athmen. Erbrechen. (Priapismus). Hohes Fieber ohne entzündliche Ursache (im Original beide auf die Med. bezogen.) | | |
| Stauungspapille. Grosse allgemeine Schwäche. Syncope bei jedem Gehversuch. Starkes Erbrechen. | Schwindel b. Gehen. | Ptyalismus, Syngultus, Nystagmus, Pupillendifferenz, starkes Erbrechen, Schluckbeschwerden, Glossopharyngaeus u. Facialis-Parese. | Zwangsstellung des Kopfes nach links (Recurrens?) | Verlauf seit 6 Jahren Starke Intermittenz. Exitus im Collaps. |

## Gruppe I. Ausgeprägte Krankheitsbilder.

| Name und Literaturangabe | Alter Geschlecht | Pathologisch-anatom. Befund | Psychische Symptome |
|---|---|---|---|
| 12. Fall 2. | | Angioma sarcomatosum von Ependym u. Plexus ausgehend. 15×38×70 cm gross. Medulla comprimirt. Crura cerebelli u. Corpus restif. erweicht. Medulla mit Tumor fest verwachsen. | |
| 13. Marat, Bulletin de la Société anat. 1875. | 40 w | Tumor in der rechten Hälfte der Brücke vom Boden des Ventrikels hervorragend. Compression in der rechten Crus cerebelli ad medullam Crus cerebri erweicht. | Psychische Depression. Schlaflosigkeit. |

## Gruppe II. Weniger genau beobachtet.

| | | | |
|---|---|---|---|
| 14. Garrod, The Lancet 1873. September. p.303. | 11 m | 1½ cm breiter papillamatöser Tumor im 4. Ventrikel. Velum und Kleinhirnhälften nach oben verdrängt. | Psychische Verstimmung. Einsilbige Antworten. Schlaflosigkeit. |
| 15. Zenker, Zeitschr. für Psychiatrie. 1872, Bd. 28. | 53 w | Bohnengrosser Tumor am Calamus scriptorius des 4. Ventrikel. | Stumpfsinn. Verkehrtheit. |
| 16. Bruns, Geschwülste des Nervensystems. | A: | Freier Cysticercus im 4. Ventrikel. | Diagnose: Hysterie. |
| 17. | B: | Cysticercus am Boden des 4. Ventrikel festsitzend. | Aufregung, Grössenwahn, Gedächtniss-Defecte. |

## Gruppe I. Ausgeprägte Krankheitsbilder.

| Allgemeine Drucksymptome | Symptome von Seiten der Nachbarorgane | | | |
|---|---|---|---|---|
| | Cerebellum | Medullakerne | Medullabahnen | Varia |
| Sub finem chronische Zuckungen der Extremitäten. | | Schling- und Sprachbeschwerden. | Parese des l. Armes. Spastische Parese d. Beine. Hohe und tiefe Reflexe erhöht. Später völlige Extremitätenlähmung. Lähmung des Sphincter vesicae. | Therapie Hy + Kal. jodat. Exitus durch die Pneumonie. |
| Kopfschmerz in Stirn und Schläfen. | | Erbrechen, Facialis-Parese (Unterkiefer u. Levator palpebrae), Diplopie, Strabism. conv. dext., Schwerhörigkeit. | Anästhesie d. linken Körperhälfte. Linksseitige Parese. Schmerzen im linken Arme. | |

## Gruppe II. Weniger genau beobachtet.

| | | | | |
|---|---|---|---|---|
| Pupillen-Erweiterung, Neuroretinitis duplex, Hinterkopfschmerz. | Schwanken beim Gehen. | Strabismus conv. dext., Erbrechen. | Ataxie der Extremitäten. | |
| | Schwindel nach rechts. | | | Intra vitam. Diagnose: Progr. Paral. |
| Kopfschmerz, Ohnmachten, tonische Convulsionen. | Schwindel. | Erbrechen. | | Plötzl. Tod nach interm. Verlauf. |
| | Erst cerebellare Ataxie, verschwand später. | | | Wechselnder Verlauf. |

## Gruppe II. Weniger genau beobachtet.

| Name und Literaturangabe | Alter Geschlecht | Pathologisch-anatom. Befund | Psychische Symptome |
|---|---|---|---|
| 18. Rilliet et Barthez, Maladies des Enfants. 1861. | 6 | Encephaloid im Innern des 4. Ventrikels. | Demenz, Schlafsucht. |
| 19. v. Recklinghausen, Dieses Archiv Bd. 30. | Fall 5 m | Cysticerken im 4. Ventrikel. | Melancholie. |
| 20. ebenda. | Fall 3 | Wucherung des Ependyms. Tumor adhärirt nirgends. | |
| 21. Oppenheim, Hirngeschwülste | | Cysticercus im 4. Ventrikel. | Verworrenheit. |
| 22. Morning, The Lancet, 1871. | 57 m | Die hintere Abtheilung des Bodens des 4. Ventrikels von einem Carcinom eingenommen, das durch die Markmassen bis zur Pars petrosa reichte. | Lethargie. |
| 23. Verron, Thèse Paris. | 10 m | Tumor, den Boden des 4. Ventrikels, Corpora quadrigmina, Thalamus u. Centrum des link. Cerebell. einnehmend. | |
| 24. Erichsen, Petersburg. med. Zeitschr. | 18 m | Mandelgrosser Tumor längs der Medulla in den 4. Ventrikel ragend. | |
| 25. Broadbent Lancet, 1871. | 15 m | 2 gelbe, harte, erbsengrosse Tumoren am Boden des 4. Ventrikels. | |
| 26. Roger, Journal für Kinderkrankheiten, 69. | 6 w | Haselnussgrosser Cysticerc. im stark erweiterten 4. Ventrikel. | |

## Gruppe II. Weniger genau beobachtet.

| Allgemeine Drucksymptome | Symptome von Seiten der Nachbarorgane | | | |
|---|---|---|---|---|
| | Cerebellum | Medullakerne | Medullabahnen | Varia |
| Kopfschmerz, Erbrechen, Pupillen erweitert. Neuritis optica. Visus herabgesetzt. | | Erschwertes Schlucken. | Spastische Parese der Beine. | |
| | | Rascher, dikroter Puls (?). | | |
| | | Diabetes mellitus (Zucker 5—8pCt. | | Exitus durch Tbc. |
| | | | Spastische Paralyse der Beine | |
| Pupillen weit. Amaurose (Stauungspapille (?) | Gang taumelnd. | Taubheit beiderseits. Strabismus extern. dext. | | Exitus apoplectiform. |
| Stauungspapille, Kopfschmerz, Anfälle von Chorea. | | Erbrechen, Facialis-Parese links. | | |
| Kopfschmerz, Pupillen weit, Puls langsam. | Schwindel. | Aphonie, Lähm. d. rechten Stimmbandes und Gaumensegels, Erbrechen, Singultus. | Contractur des rechten Armes. Blasenparese. Anaesthesien d. recht. Armes und Gesichtes. | |
| Kopfschmerz. | Schwindel. Ataxie. | Hyperästhesie i. Quintus, erschwerte Articulation und Schlingen. Beide Augen nach rechts abgelenkt. | Parese im rechten Arme. | Exitus plötzlich S. |
| Ohne alle Symptome. | Ohne Symptome. | Postdiphtheritische Gaumensegel-Lähmung. | | |

Gruppe II. Weniger genau beobachtet.

| Name und Literaturangabe | Alter Geschlecht | Pathologisch-anatom. Befund. | Psychische Symptome |
|---|---|---|---|
| 27. Biermer. | 43 m | Bohnengrosser Tumor im 4. Ventrikel, feste Consistenz. | |
| 28. Marinesco, Semaine méd. 1900. | | Tumor im 4. Ventrikel. | |
| 29. Rothmann jr., Deutsche med. Wochenschr., 1893. | ? | Cyste in dem linken Cerebellum, mit 45 ccm Inhalt einer hämorrhagischen, Eiweiss-reichen Flüssigkeit. Wandung. Gliom oder Sarcom reicht in den 4. Ventrikel hinein. Starker (250 ccm) Hydrocephal. int. | |
| 30. Lapegronie, Abercromby, Hirnkrankh. | 30 m | Eigrosser Tumor im 4. Ventrikel. Harte Körner im Kleinhirn. | |
| 31. Müller, Preuss. Vereins-Zeitung, No. 82. | ? m | Nussgrosser Tumor im 4. Ventrikel in das rechte Cerebellum hinein gewachsen. | |
| 32. Malmsten Blix, Hygien. May, 1869. | | Gliom 3 cm gross, oben hinten mit dem Cerebellum verwachsen, 4. Ventrikel dilatirt, Compression der Umgebung. | |
| 33. Margarethe Himmel, Fall 2. | 8 w | Peritheliom. Starker Hydrocephal. intern. Compression d. Medulla u. des Kleinhirns, Ependym stark gewuchert, geht in Tumor über. Die Chorioides ist sein Ausgangspunkt. Keine absteigende Degeneration. Faserausfall an den Schleifenbahnen. | |

Gruppe II. Weniger genau beobachtet.

| Allgemeine Drucksymptome | Symptome von Seiten der Nachbarorgane | | | |
|---|---|---|---|---|
| | Cerebellum | Medullakerne | Medullabahnen | Varia |
| Ohne alle Symptome. | Ohne alle Symptome. | Erbrechen. | | Exitus in Coll. Degen. adip. cordis. |
| „ | „ | Polyurie und Glycosurie. | | |
| Hinterkopfschmerz, Stauungspapille, kleine Blutungen. | Schwindel nach rechts, besonders sub finem. | Facialis-Parese links. | | Plötzl. Exitus. (Ebenso bei 3 weiteren Fällen v. Cysti) cerken, d. o. Sympt. verl.- |
| Heftige Kopfschmerzen während 3 Monaten, Convulsionen bis zum Exitus. | | | | Intermittenz |
| Kopfschmerz links. | Schwindel. | Erbrechen, Facialis-Paralyse, Strabismus convergens sinister. | Paraesthesien am rechten Arm und Fuss. | Tbc. |
| Kopfschmerz. | Schwindel. | Erbrechen, Diplopie, Ohrensausen. | | Exitus plötzlich. |
| Kopfschmerzen. GeringeStauungspapille | | Erbrechen. | | Stark intermittirend. Verlauf. |

Anatomische Untersuchungen. A. Auszüge aus den Sections-Protocollen. Fall 1. Anna Lademann: Die Section der Brust und Bauchhöhle bietet keine bemerkenswerthe Einzelheiten.

Schädelhöhle: Nach Abnahme der normalen Schädeldecke zeigt sich die Spannung der Dura erheblich vermehrt. Es gelingt auch über dem Stirnhirn nicht eine Falte abzuheben. Die Seitenventrikel und der 3. Ventrikel sind erheblich erweitert und mit klarer Cerebrospinal-Flüssigkeit gefüllt. Nach Durchtrennung des Wurms des Kleinhirns präsentirt sich im 4. Ventrikel ein über Wallnuss-grosser, leicht höckeriger Tumor, der die Lichtung des Ventrikels nahezu ausfüllt und namentlich in der Gegend des Calamus scriptorius nach ihr figurirt erscheint. Die Basis dieses Tumors entspricht dem Grunde der Rautengrube. Er setzt sich eine Strecke weit in die Substanz des Bodens fort. Der Tumor hat eine mässig weiche Consistenz und ist von grauweisslicher Farbe.

Fall 2. Margarethe Himmel. Schädelumfang 55 cm. Im Uebrigen das Sections-Protocoll ohne bemerkenswerthe Einzelheiten. Schädel sehr dünn, Dura prall gespannt, an der Hirn-Oberfläche zeigt sich eine leichte Abplattung der Windungen. Gehirn giebt bei der Herausnahme deutliches Fluctuations-Gefühl. Beiderseits die Ventrikel fast um das Doppelte erweitert mit einer klaren Flüssigkeit gefüllt. 3. Ventrikel ebenfalls stark erweitert. Bei Eröffnung des 4. Ventrikels zeigte sich eine am Boden der Rautengrube aufsteigende Wallnuss-grosse Geschwulstmasse von markig weisser Beschaffenheit, blass grauroth gefärbt, dieselbe füllt den stark erweiterten 4. Ventrikel völlig aus, indem sie in alle Buchten desselben Fortsätze einschickt; ein schmaler zapfenähnlicher Anhang von der Geschwulst reicht auf der Medulla oblongata bis in den Wirbelcanal hinein. Das Gehirn ist auf dem Durchschnitt sehr blass. Feuchtigkeitsgehalt stark vermehrt.

Makroskopische Durchschnitte. Fall 1. Fig. 1. Durchschnitt durch Tumor, Medulla und beide Kleinhirn-Hemisphären, etwas unterhalb der Serie 2 in der Nähe der unteren Grenze des 4. Ventrikels. An der Compression des rechten Kleinhirns haben weisse und graue Substanz gleichmässig Theil genommen. Vergleichsweise betragende Maasse des

Cerebellum:

| rechts | links |
|---|---|
| a, b = 37,0 mm Höhe | a, b = 41,3 mm Höhe |
| c, d = 19,7 mm „ | c, d = 41,8 mm „ |

Maasse der Medulla:

| rechts | | links | |
|---|---|---|---|
| Höhe in der Linie B: | 11,5 mm | Höhe in der Linie B: | 10,5 mm |
| „ C: | 8,8 mm | „ C: | 8,8 mm |
| Schräge Durchmesser A, E: | 13,8 mm | Schräge Durchm. A, E: | 11,5 mm |
| Auf A, E senkr. Durchm.: | 7,8 mm | Auf A, E senkr. Durchm.: | 6,9 mm |
| Querer Durchmesser D, M: | 9,0 mm | Querer Durchm. D, M: | 6,7 mm |

Maasse des Tumors:
Grösste Höhe: 25,5 mm
„ Breite: 30,2 mm
„ Länge: 33,0 mm

Fall 2. Fig. 2. Längsschnitt durch Tumor und Medulla in der Mittellinie.

Maasse des Tumors:
Grösste Höhe: 23 mm
„ Länge: 33 mm
Maasse der Medulla:
Grösste Höhe (uncomprimirt): 13,0 mm
Geringste Höhe (im Compressionsgebiet): 10,5 mm

Mikroskopische Untersuchungen. Fall 1. A. Der Tumor. Ein Gliom (van Gieson'sche Färbung). Besteht makroskopisch und schwach vergrössert aus 3 verschiedenen Theilen, einem centralen, diffus hellgelb gefärbten Kern, einer diesen umgebenden mehr oder weniger scharf von ihm abgesetzten Faser-reichen und Kern-armen Schicht und einer äusseren Kern-reichen und Faser-armen Schicht. Bei stärkerer Vergrösserung zeigt sich das Centrum als eine an Detritus erinnernde, fast structurlose Masse. Kerne sind gar nicht, Faserzüge nur andeutungsweise spärlich an einzelnen Grenzpartien zu erkennen. Gefässe ziehen nirgends hinein, obwohl die Nachbarpartien einen ganz ausserordentlichen Gefässreichthum enthalten. Nach links ist der Kern scharf durch eine Art von Membran von dem anliegenden Geschwulstgewebe geschieden, rechts geht er allmählich in dieses über. Die zweite Faser-reiche Schicht zeigt einen ausserordentlichen Reichthum mächtiger Gefässe. Theilweise, besonders wenn ein Gefäss quer getroffen ist, bildet dieses den Mittelpunkt eines ausgeprägten Strahlenkranzes von Fasern, die in einer etwas grösseren Entfernung von einem nestartigen Haufen von Kernen umgeben sind; auf diesem ganzen Gebiet sind die Zellen in gleicher Weise netzartig angeordnet und durch lange Faserzüge von einander getrennt. Der äussere Kern-reiche Ring zeigt ein sehr variirendes Verhalten. Die ganze rechte Hälfte ist im Bau der zweiten Faser-reichen Schicht ähnlich, nur Kern-reicher, dagegen ist in den rechten Abschnitten das Fasergewebe noch fast gar nicht zur Ausbildung gekommen. Die Kerne liegen unmittelbar an einander in eine ganz spärliche Grundsubstanz eingebettet. Diesen Abschnitt möchte ich als den frischesten und am meisten malignen des ganzen Tumors ansprechen. An seinen Grenzen geht er in die Substanz des Kleinhirns theilweise ganz ohne jede merkliche Grenze über, theils ist er durch Ependym oder Tela choreoidea scharf von ihr getrennt. Seinen Uebergang in die Medulla habe ich später in den Serien 1 und 2 geschildert. Spinnenzellen habe ich nicht finden können. Ich glaube die Diagnose mit aller Bestimmtheit auf Gliom stellen zu können, wenngleich die Weigert'sche Neurogliafärbung, wie ja durchaus zu erwarten war, misslang. Denn die von Storch geschilderten Charakteristica, vor Allem

die Strahlenkranz-förmige Anordnung der Fasern um die Gefässe, der unmerkliche Uebergang in der Glia der angrenzenden Nervensubstanz stimmen völlig mit unseren Befunden überein und lassen die Entstehung von der ependymären Neuroglia der Medulla her als sicher erscheinen. Den Gang der Entwickelung denke ich mir dreizeitig, den drei verschieden gebauten Schichten entsprechend. Den nekrotischen Kern halte ich für das Anfangsstadium der gerade beim Gliom häufig beschriebenen Umwandlung in eine grosse Cyste, deren Wand dann gewöhnlich als einziger organisirter recht von ihrem Geschwulstcharakter zeugt.

B. Medulla. Serie 1. Querschnitte durch die Medulla und den anhaftenden Tumor in der Nähe des distalen Abschnittes des 4. Ventrikels (s. Fig. 450 und 51 in Kölliker's specielle Gewebelehre) Schnittdicke 18, benutzt jeder 5. Schnitt. No. 10 der Serie (van Gieson'sche Färbung). Der Tumor liegt zu 2 Dritteln und mit seinem faserreichen Theil vorwiegend auf der linken Hälfte der Medulla; er greift hier theilweise in die Substanz der Medulla über, während er rechts überall scharf durch das leicht gewucherte Ependym von ihr getrennt ist. Die einbezogene Nervensubstanz entspricht vorwiegend dem Rest des Fasciculus gracilis und dem Fasciculus solitarius. Die Nische des Sinus rhomboides erscheint durch die Compression völlig ausgeglichen. Das Ependym zeigt, soweit es vom Tumor nicht eingeschmolzen ist, rechts nur leichte Kernvermehrung, links dagegen deutliche Verbreiterung und Wucherung.

No. 5 der Serie. Weigert'sche Färbung (vgl. Fig. 3). Linke Hälfte der Medulla. Die Medulla und besonders ihr dorsaler Abschnitt zeigt durchweg stärkere Glia-Anhäufung. Eine besonders starke Glia-Zone erstreckt sich von der linken Vaguswurzel bis zur Raphe. Der Pedunculus cerebelli erscheint im dorsalen Abschnitt vom Tumor comprimirt, weist jedoch keinen Faserausfall auf. Dagegen ist ein auffallender Verlust gefärbter Nervensubstanz in den dorsalen Partien der Substantia centralis alba und grisea zu bemerken, der sowohl die längs, wie die quer verlaufenden Fasern der Schleifenbahnen betroffen zu haben scheint.

Die rechte Hälfte der Medulla ist weit weniger comprimirt. Trotzdem ist hier in dem Pedunculus cerebelli deutlich ein grosser Theil der longitudinal verlaufenden Fasern ausgefallen, was sie schmaler und heller als die linken erscheinen lässt. Starken Faserausfall zeigen auch die Kleinhirnbahnen zur Olive.

Central von einer Linie, welche etwa in der Höhe der Oliva dorsalis geht, finden sich beiderseits keinerlei Veränderungen. Schnitt 25, Weigert'sche Färbung. Der auf dem Schnitt getroffene Nerv. cochleae (rechts) zeigt keinen Faseransfall. Schnitt 35, Weigert'sche Färbung; zeigt eine ganz ausserordentliche Gefäss-Neubildung, die das vom Tumor eingeschlossene Gebiet bedeutend überschreitet. Die am äussersten Rande dorsal von dem Pedunculus cerebelli zum Nervus cochleae tretenden Fasern sind vom Tumor völlig durchwuchert und eingeschmolzen. Auffallenderweise finden sich

mitten im Bereich der Tumormasse einzelne gefärbte Züge von Nervenfasern.

No. 50 (Nissl'sche Präparat; Original-Methode). Die Ergebnisse dieser Präparate sind vielleicht nicht völlig beweisend, da das mir zur Verfügung stehende Material durchweg in Formalin gehärtet ist. Die Ganglienzellen zeigen sich nur in dem völlig vom Tumor occupirten Gebiete geschwunden, man findet hier nur spärliche Trümmer, jedoch sind in dem Präparat, das beiderseits die Kerne des Vagus und Hypoglossus trifft, schon an der Grenze des Tumors und jedenfalls einige Hundert μ von ihr entfernt durchweg nur zweifellos gesunde, wohlgebildete Ganglienzellen zu finden (Hypoglossuskern). Die stark gewucherte Glia bildet eine dichte Kette um die erkrankten Gebiete.

Serie 2. Theil A. In der Medulla 4 mm, am Tumor 7,3 mm von Serie 1 caudalwärts entfernt (Schnitte 1—30).

Theil B. Etwa 1 mm höher die Schnitte von 30 aufwärts. Schnittdicke 18 μ, nummerirt jeder 4. Schnitt. Die Entfernung zwischen 2 Schnitten der Serien beträgt also 80 μ.

No. 30 (van Gieson'sches Präparat). Der Tumor zeigt in Lage und Bau durchaus das gleiche Verhalten wie bei Serie 1. An seinen Grenzpartien gegen das Kleinhirn ist das Ependym zum grössten Theil durchbrochen und die Geschwulstzellen setzen sich continuirlich in die Gliaschicht des Cerebellums fort, ohne dass dieses jedoch sichtbare pathologische Veränderungen zeigt. An den Grenzen gegen die Medulla ist der Tumor beiderseits bis auf eine Entfernung von ½ ccm von der Mittellinie scharf von der Nervensubstanz durch das nur leicht gewucherte Ependym getrennt. Beiderseits in der Gegend des Fasciculus cuneatus hört dieses völlig auf, und das Geschwulstgewebe greift etwa 1—1½ mm in die Substanz der Medulla über. Das eingeschmolzene Gebiet ist ausserordentlich reichlich von Gefässen durchzogen und von einer Schicht starker Glia-Wucherung von dem normalen Gewebe abgetrennt. Die Dorsalfurche ist von dem Tumor völlig überdeckt. Ihr Ependym ist in der Tiefe etwa bis zur halben Höhe erhalten und nicht gewuchert. In dem abgeschlossenen Raume finden sich zahlreiche freie Geschwulstzellen.

No. 5 derselben Serie. Weigert'sche Markscheiden-Färbung. Der Tumor schliesst hier den dorsalen Theil der Substantia centralis grisea, den rechten Nucleus gracilis und cuneatus ein. Die eingeschlossenen Partien sind von zahlreichen Gefässen durchzogen, Reste von Ganglienzellen sind nur spärlich mehr zu finden. Links ist nur eine schmale Zone an der Grenze in den Tumor eingezogen. Der Nucleus cuneatus leicht comprimirt, jedoch reich an Ganglienzellen. Beiderseits gehen die Veränderungen etwa bis in die Höhe der Substantia gelatinosa, lassen diese selbst nicht völlig frei. In der beiderseits gut ausgebildeten Schleifenkeuzung finden sich keine Veränderungen. Links findet sich lateral von den Pyramidenbahnen, zwischen diesen und den Fibrae arcuatae externae, ein deutlich stark ausgefallenes Gebiet

eines longitudinalen Fasersystems des Seitenstrang-Restes. Auf diesem Schnitt erscheint vorwiegend die rechte Hälfte der Medulla comprimirt, und zwar nicht in der senkrechten Richtung, sondern schräg nach unten aussen. An der dadurch verursachten Verlängerung und Verzerrung ist vorwiegend wieder die dorsale Hälfte betheiligt. Das rechte Kleinhirn erscheint ebenfalls comprimirt. An der Verschmälerung betheiligt sich nur die graue Substanz, die weisse Substanz ist jedoch im Verhältniss zu der des linken Cerebellum deutlich matter gefärbt. Die übrigen Schnitte der Serie zeigen das gleiche Verhalten.

Serie 3, 1½ mm tiefer, als Serie 2. An Stelle des Uebergangs des Nucleus gracilis in den Funiculus gracilis, Schnittdicke 12—15 μ, nummerirt der 5. Schnitt, Medulla ohne Tumor und Kleinhirn.

No. 12. Weigert'sche Färbung. Der dorsale Rand des Schnittes ist durchweg von seiner normalen, bindegewebigen Hülle begrenzt. Von Geschwulstzellen ist hier Nichts zu finden. Der Centralcanal ist in seinem dorsalen Theil schon eröffnet und klafft etwas, ist aber frei von jeder Spur von Tumorgewebe. Der ventrale Theil ist noch geschlossen. In der centralen grauen Substanz leichte Gefäss-Wucherung. Im Seitenstrang findet sich auch hier, wenngleich weniger deutlich, als in Serie 2, eine besonders links merklich hellere Zone. Die Funiculi gracilis und cuneatus zeigen dagegen durchaus normale Färbung. Die rechte Hälfte der Medulla ist in demselben Sinne comprimirt, wie in Serie 2, nur weniger stark. Die Abplattung betrifft vorzugsweise den rechten Fasciculus gracilis und cuneatus. Die übrigen Schnitte der Serie zeigen durchweg das gleiche Verhalten (Färbungen nach Mallory, Hämatoxylin und Carmin).

Serie 4, in der Höhe des Austritts des ersten Cervicalnerven. Schnittdicke 10—12 μ, numerirt der 5. Schnitt (vgl. Fig. 4).

Die Schnitte sind — vielleicht arteficiell — eigenthümlich verzerrt. Der Dorsalspalt ist links, die Ventralspalte rechts von der Mittellinie verschoben. Der Nucleus gracilis ist etwa noch bis Schnitt 20 getroffen. Funiculus gracilis und cuneatus zeigen keine Degeneration, dagegen finden sich in sämmtlichen Schnitten, — und zwar um so deutlicher, je distaler sie verlaufen — zweifellose Degenerationen am linken Seitenstrange, etwas weniger deutlich rechts. Dieselben erstrecken sich in geringerem Grade fast über den ganzen Seitenstrang, sind aber am deutlichsten in unmittelbarer Nachbarschaft der Pyramidenbahnen.

Serie 5. Transversalschnitte durch das comprimirte rechte Cerebellum. Schnittdicke 8 μ (Nissl'sche Färbungen) und 20 μ (Weigert'sche und Hämatoxylin-Präparate), Schnittgrösse 32 × 12 mm.

Schnitt No. 12, nach Weigert. Der Schnitt zeigt einen etwa ¼ qcm messenden Querschnitt des weissen Marklagers, von dem aus 2 dicke und mehrere feinere Markstreifen fast gerade dorsal ziehen. Dieselbe Richtung halten sämmtliche Züge ein (s. das Uebersichtsbild zu Fall 1). Medial ist an dem einen Markstreifen ein zweifelloser theilweiser Ausfall von Nerven-

fasern zu finden. Die degenerirten Züge sind nur mit starker Vergrösserung sicher festzustellen und liegen diffus zwischen normalen Fasern zerstreut. Sie scheinen bei der Verfolgung in die medialsten, unmittelbar dem Tumor anliegenden Partien der Rinde zu ziehen.

No. 10 der Serie (Nissl'sche Färbung). Das Ependym der dem Tumor anliegenden medialsten Partien ist nicht gewuchert oder krankhaft verändert Auch Glia-Wucherung hat in diesen Partien nicht stattgefunden. In einer Entfernung von etwa ½ mm vom Rande zieht sich der erste wie alle andern in Zungenform zusammengefasste Lobulus. Die nervösen Schichten sind an der Compression ziemlich gleichmässig betheiligt. Am meisten scheint die äussere moleculäre Schicht an Volumen eingebüsst zu haben. Feinere Veränderungen sind weder an der molecularen, noch an der granulirten Schicht deutlich. Die schwersten Veränderungen zeigen die Purkinje'schen Zellen. Am ersten, dem Tumor dicht benachbarten Lobulus sind sie streckenweise völlig geschwunden und beginnen erst sehr spärlich und an Partien desselben, wo sie vom Orte der directen Compression durch ein ziemlich dickes Marklager und mindestens eine granulirte Schicht getrennt sind. Die benachbarten Lobuli verhalten sich äusserst verschieden. Die dorsalsten Partien, die scheinbar ausserhalb der directen Compressionslinie gelegen haben, zeigen fast normale Verhältnisse. Etwa in der Mitte des Präparates in der Ebene, in welcher der Druck am stärksten gewirkt haben muss, sind die Veränderungen recht schwer, werden von innen nach aussen aber zunehmend leichter. Die Purkinje'schen Zellen sind hier theils streckenweise ganz geschwunden, theils einzelne, 3—4 in grösseren Zwischenräumen, ausgefallen. Andererseits sind durch den lang andauernden Druck theilweise die einzelnen Lobuli ineinander gepresst, die moleculare Schicht in ihnen geschwunden und das Ganze in einen regellosen Haufen granulirter Schicht verwandelt. In diesen ragen dann grössere, scheinbar unregelmässig gelagert, Zungen Purkinje'scher Zellen in einer Höhe von 600—1000 μ hinein. Auch anderwärts finden sich einzelne Flaschenzellen tief innerhalb der Körnerschicht. Völlig normales Verhalten findet sich nur in den ventralen Partien des Schnittes, die, etwa in der Höhe der Medulla liegend, fast ganz von dem Druck verschont geblieben sind. Von feineren Veränderungen finden sich in sämmtlichen im Degenerations-Gebiet übrig gebliebenen Ganglienzellen eine Verwaschenheit der Zeichnung, die ich aber, als in den Fehlerbereich der Färbung fallend, nicht unbedingt als sicher gelten lassen möchte. Eine so starke Glia-Vermehrung, wie sie sich durchweg in der Medulla gezeigt hat, habe ich nicht finden können.

Mehrere ½ cm distal von Serie 4 gelegte Schnitte ergeben keine brauchbaren Resultate mehr, da das Rückenmark hier stark lädirt ist.

Die mikroskopischen Untersuchungen haben somit folgende Thatsachen ergeben:

1. Bei Tumoren des 4. Ventrikels ist das Punctum minimae resistentiae, nach welchem der Tumor zuwächst, das Cerebellum.

Zur Atrophie der Purkinje'schen Zellen genügt schon relativ leichte Compression.

2. Die Ganglienzellen der Medulla sind ausserordentlich widerstandsfähig gegen blosse Compression (vergl. Nissl, Serie 1) und brauchen durch sie nicht Schaden zu leiden.

3. Die Nervenfasern brauchen trotz directen Druckes in ihrer Structur gar nicht verletzt zu werden.

4. Das Ependym bildet einen ausserordentlichen festen, widerstandsfähigen Schutz der Medulla und wird bei Druck durch eine lebhaft gewucherte Glia-Zone in der Fernhaltung jeder tiefer greifenden Schädigung unterstützt.

5. Die feinsten Anzeichen anatomischer Schädigung in der Medulla lange vor ihrer völligen Zerstörung sind Glia-Wucherungen und Gefäss-Neubildungen.

6. Die bei Compression des Cerebellum ausfallenden Fasern finden sich ziemlich zahlreich und diffus vertheilt im Kleinhirn-Seitenstrang, vorwiegend aber (vergl. Serie 4) in der Nachbarschaft der Pyramiden-Bahnen. Bei Läsion der Nuclei gracilis und cuneatus degeneriren die Funiculi in keiner Weise, dagegen die aufsteigenden Schleifenfasern. Deren Verlauf ist, nachdem sie in die Substantia ret. alba eingetreten sind, schräg proximal lateral. —

Fall 2, Kind Himmel. Die Präparate stammen von der rechten Hirnhälfte. A. Der Tumor. Van Gieson- und Hämatoxylin-Alaun-Färbung. Mikroskopische Schnitte von 15—20 μ Dicke.

Makroskopisch und mit schwacher Vergrösserung zeigt der Tumor in seiner ganzen Ausdehnung ein ziemlich einheitliches Gepräge. Im Centrum des Präparates sind schon makroskopisch mehrere grosse Blutungen in das Geschwulstgewebe sichtbar, die zum Theil eine Ausdehnung bis zu 4 mm Länge und 2 mm Breite erreichen; mit starker Vergrösserung lassen sich in einem Schnitt von 12—18 qmm Grösse 15 derartige Blutungen von verschiedenster Ausdehnung und Form zählen. Theils sind sie diffus in die Tumor-Substanz ergossen, theils von einer schwächer gefärbten und schlecht differenzirten Zone umgeben. Der Tumor selbst besteht bei dieser Vergrösserung aus Zell- und Faserzügen, die in ihrer Anordnung theilweise recht deutlich an das Balkenwerk der Spongiosa erinnern. Mit stärkster Vergrösserung zeigen

sich die Zellstränge zusammengesetzt aus ziemlich grossen, theils einheitlich intensiv dunkelblau gefärbten, theils schwächer gefärbten, leicht granulirt erscheinenden Zellen von verschiedener Form. Grösstentheils sind sie eiförmig, doch variirt ihre Gestalt von der ausgesprochenen Kreisform bis zur Spindel- und Hörnchen-Form. Zwischen dem Balkenwerk liegen Faserzüge, die in Längsrichtung verlaufen und gewöhnlich in ihrer Mitte ein Gefäss bergen. Bei den grösseren dieser Gefässe sind theilweise die Wandungen hyalin entartet. Die Faserzüge convergiren nicht, wie bei dem Gliom des ersten Falles beschrieben wurde, strahlenförmig um das Gefäss, sondern verlaufen ihm parallel. In einigen grösseren, zufällig in einiger Ausdehnung längs getroffenen Gefässen finden sich Thromben aus zahlreichen Geschwulstzellen und rothen Blutkörperchen und spärlichen Fibrinfäden, die sich auch theilweise noch in die mitgetroffenen Nebenäste erstrecken. Besonders häufig zeigten sich die Thromben in der Nähe der grossen Blutungen. Diese erweisen sich nun unter starker Vergrösserung durchaus nicht als einheitlich, theils scheinen sie ganz frisch zu sein, theils sind sie in den verschiedensten Stadien der Organisation. In einem der am weitesten organisirten Bezirke, in dessen Mitte ein Detritus-ähnlicher, nekrotischer Kern eingeschlossen ist, fielen eine grosse Anzahl eigenthümlicher Zellen auf, die in Grösse und Form eine gewisse Aehnlichkeit mit grossen Ganglienzellen haben. Sie bestehen aus einem diffus blassblau gefärbten, jedoch nicht granulirt erscheinenden Zellleib und einem scharf gefärbten, runden bis eiförmigen Kern, der nicht ganz die Grösse der Geschwulstzellen erreicht. In den übrigen Partien des Tumors habe ich sie nicht auffinden können. Das Verhalten an der Grenze zwischen Tumor und Medulla habe ich versucht in Fig. 5 wiederzugeben.

Das Ependym ist nur in einer kleinen Strecke völlig normal, schon in den Gebieten, die noch nicht dem Tumor anliegen, beginnt eine starke Wucherung der Capillaren, die an den Grenzpartien ganz enorm wird. Zu Blut-Austritten ist es hier nicht gekommen. Zwischen der Capillar-Wucherung liegen Tumor- und Gliazellen regellos unter einander zerstreut. Gegen den Boden der Medulla ist der Tumor scharf begrenzt, auch findet sich in diesem durchaus keine so enorme Glia-Wucherung, wie bei Fall 1. Einzelne Gefässe in dem Boden, die schon völlig im gesunden Gebiet liegen, führen zweifellos Tumorzellen mit sich, ohne dass jedoch ihre Umgebung irgend welche

Reaction zeigt. Entsprechend der Entstehung des Tumors zwingt sein enormer Gefässreichthum die Anordnung des Geschwulstgewebes um die Gefässe und schliesslich das Wachsthum durch Proliferation von Capillaren, als welche ich mir das eigenthümliche Verhalten an der Medullagrenze erkläre, zur Annahme einer Blutgefäss-Geschwulst.

Ihrem Bau nach möchte ich sie nach Borrmann's Nomenclatur am meisten noch den Peritheliomen zurechnen, obwohl ich keine sichere Einreihung unter diese Geschwulstformen vornehmen möchte. Der Gang der Entwickelung, den Borrmann bei diesen Geschwülsten als unbekannt bezeichnet, müsste, wenn man nicht die Capillar-Wucherung im Ependym als selbständig, rein reactiv, annehmen will, nach Art der Capillar-Endotheliome stattgefunden haben. Als Ausgangspunkt kommt bei der Art und dem Sitz des Tumors nur der Plexus chorioideus des Tumors in Betracht.

B) Längsschnitte durch die Medulla von der Brücke bis zur oberen Grenze der medialen kleinen Olive. Schnittdicke 15 μ, nummerirt der dritte bis fünfte Schnitt. Die Schnittnummern verlaufen von der Mittellinie lateral.

No. 15, Weigert-Färbung, zeigt nur weniger kräftige Färbung in der Gegend der Schleifenkreuzung, im Uebrigen aber durchaus scharfe Zeichnung.

No. 50, Nissl'sches Präparat. Die Ganglienzellen im hinteren Abschnitte zeigen keine Veränderungen.

C) Querschnitte durch die Medulla in der Höhe des unteren Endes der Schleifenkreuzung; ergeben durchweg gut gefärbte scharfe Zeichnung und und keine Spuren einer absteigenden Degeneration.

Den völligen Mangel einer tieferen Läsion der Medullakerne und der davon abhängigen secundären Degenerationen erklärt sich aus der relativen Gutartigkeit und der dem Medullagewebe völlig fremden Substanz des Tumors, die sein Uebergreifen auf das gesunde Nervengewebe wesentlich schwerer gestaltet, als bei dem Gliom. Im Uebrigen ergeben die Serien des zweiten Präparates keine neuen Thatsachen und bestätigen theilweise Ergebnisse des ersten Falles. Fall 1 würde sich damit mehr den Fällen 1—4, Fall 2 etwa den Fällen 10 u. 12 der Literatur-Uebersicht anschliessen. Gleichzeitig scheint mir aus der Gegenüberstellung der beiden Befunde eine Erklärung dafür zu resultiren, warum die ziemlich häufigen Cysticerken des Ventrikels fast alle nur die Symptome des allgemeinen Hirndrucks gemacht haben. Das Ependym ist offenbar eine nur schwer durch blossen Druck zu durchbrechende Schutzhülle, es sei denn, dass es selbst

erkrankt ist oder von hinten von der Medulla aus, wie in Fall 1, durchbrochen wird. Dadurch, wie durch die relative Widerstandsfähigkeit der Medulla-Ganglienzellen, wird eine directe Läsion der Medullakerne vermieden und damit die Localdiagnose ausserordentlich erschwert. Die Fälle mit guter Symptomatologie sind in Uebereinstimmung hiermit fast sämmtlich Gliome oder Angiosarcome gewesen.

Für die Ueberlassung des Materials und die Durchsicht der Präparate bin ich Herrn Geh. Rath Prof. Dr. Ponfik zu grösstem Danke verpflichtet, an dessen Institute und unter dessen Leitung ich die Arbeiten ausführen durfte. Die Krankengeschichten verdanke ich der Güte des Herrn Geh. Rath Prof. Dr. von Mikulicz und des Herrn Dr. Hartung.

## Literatur.

(So weit sie nicht in der Tabelle angeführt ist.)

Abercrombie: Hirnkrankheiten.
Broadbent: The Lancet, 1871.
Bernhard: Lehrbuch der Hirngeschwülste.
Bruns: Geschwülste des Nervensystems.
Bristowe: The Brain, 1883.
Borgherini: Wiener internationale klin. Rundschau.
Brecke: Dissertation, Berlin, 1886.
Bollinger: Münchener mrd. Wochenschrift, 1888.
Codd, Brit. med. Journ., 56.
Douty: Brain, 1885.
Erichsen: Peterburger med. Zeitschrift.
Finhagson: The Glasg. Path. and Chirurg.-Soc. 1886—91 und 1893—95.
Garrod: Lancet, 1873.
Joseph: Zeitschrift f. klin. Medicin.
Jakob: Lyon medic., 1883.
Krückmann: Dieses Archiv, 1895.
Lloyd, Philad. med. Journ., I.
Ladonne: Hirngeschwülste.
Lionville: Thèse de Paris, 1874.
Marchand, Berl. klin. Wochenschr., 37.
Menuske, Beiträge zur path. Anat, 21.
Mosler: Dieses Archiv, 1868.
Malmsten Blix: Hygiene May, 1899.
Maning: Lancet, 1871.
Marot: Bull. de Sociét. anat., 1875.
Müller: Preuss. Vereins-Zeit., 1850.

Marinesco: Semaine méd., 1900.
Mayer: Archiv f. Psychiatrie u. N., 1899.
Maget: Lyon med., 1886.
Mayer: Wiener klin. Wochenschr., 1892.
Neyes u. Doner: Med. Rec. N. J., 1890.
Oppenheim: Hirngeschwülste.
Perreton: Thèse de Paris, 1859.
Pierre: Monographie, Nancy, 1882.
Riegel, Münch. med. Wochenschr., 34.
Rothmann: Deutsche med. Wochenschrift, 1892.
von Recklinghausen: Dieses Archiv, Bd. 30.
Rilliet et Barther: Maladies d'enfants, 1861.
Roger: Journal d. Kinderkrankheiten, 1869.
Spillmann u. Schmidt: Arch. général de Méd., Paris, 1882.
Spitzer, Jahrbücher f. Psyschiatrie, XVIII.
Storch: Dieses Archiv, 1889.
Trevelyn, Brit. med. Journ.
Verron: Thèse de Paris.
Virchow: Onkologie.
Wünschheim: Schmidt's Jahrbücher, 234.
Zenker: Zeitschrift f. Psychiatrie, 1872.

## Erklärung der Zeichen auf Tafel XII.

Fig. 3. a Tumor, b Crura cerebelli, c Kleinhirnbahnen zur Olive, e Striae acusticae, f Hypoglossuskern, g Vaguskern.

Fig. 5. a Tumorzellen, b Ganglienzellen, c Gliakerne, d ein Gefäss mit Tumorzellen.

# XVI.

# Ueber die Heilungs-Vorgänge bei disseminirten infectiösen Nephritiden, insbesondere bei der Pyelonephritis ascendens.

(Aus dem Pathologischen Institut zu Breslau.)
Von
Cand. med. Otto Brucauff.
(Von der medicinischen Facultät zu Breslau preisgekrönt.)

Schon lange Zeit hindurch hat der Director des hiesigen Pathologischen Institutes, Herr Professor Dr. Ponfick, die Beobachtung gemacht, dass bei einer unverhältnissmässig grossen Zahl von Pyelonephritiden eigenartige Narbenbildungen in der Nierenrinde anzutreffen seien, über deren ursächlichen Zusammenhang sich nicht ohne Weiteres volle Klarheit gewinnen liess. Allerdings hat bereits Klebs (27[1]), S. 657) darauf hingewiesen, dass bei Pyelonephritis partielle Vernarbungen oder Schrumpfungen stattfinden. Nach ihm, und anscheinend nur auf seine Autorität sich stützend, hat Ebstein (13, S. 26) dieselbe Ansicht geäussert. E. Kaufmann (25, S. 609) sagt: „Abscesse und Infiltrations-Heerde können sich zurückbilden und in Form von schwieligem Narbengewebe ausheilen. Es entstehen dadurch zuweilen an der Oberfläche der Niere grubige Einziehungen.“ M. B. Schmidt und Aschoff (42, S. 60) betrachten es als zweifellos, dass im weiteren Verlaufe einer acuten Pyelonephritis, besonders bei deren localisirten Formen, schwielige Vernarbungen vorkommen. Dagegen erwähnt F. W. Birch-Hirschfeld[7], Orth[30], Senator[44] nichts von derartigen Vernarbungs-Processen. Nur darin sind alle Autoren einig, dass die Pyelonephritis in einen chronisch entzündlichen oder auch indurirenden Process ausgehen könne.

[1]) Die den Autornamen beigefügten Zahlen weisen auf die Literatur-Angaben und die Seite des Werkes hin.

Genügt es nun aber, lediglich diese Behauptungen und in solcher Allgemeinheit aufzustellen? Ich glaube, schwerlich. Trotzdem sind bisher, soweit mir bekannt, kaum jemals concrete Fälle[1]) berichtet worden, welche jene Angaben zu beweisen vermocht hätten. Ist es denn wirklich ein so einfacher und selbstverständlicher Vorgang, wenn eine Pyelonephritis narbig ausheilt? Ist man wohl berechtigt, eine Nierennarbe, der man bei oder nach Pyelonephritis begegnet, immer als das Residuum eines ausgeheilten Eiterheerdes zu betrachten? Darf man jeden Process, der einen derartigen Ausgang nimmt, schlechthin mit ausheilenden Vorgängen identificiren, wie sie etwa an anderen Körperstellen im Anschluss an eine Eiterung vorkommen, dort eingehend verfolgt und in ihrem Verlauf genügend bekannt sind? Lässt sich insbesondere das Auftreten von Schrumpfungsheerden im Anschluss an Pyelonephritis als eine nur natürliche Folge-Erscheinung der feineren, diese Krankheit begleitenden Vorgänge auffassen?

Fast sollte man glauben, diese Fragen bejahen zu müssen, wenn man einzig und allein die Dürftigkeit derjenigen Angaben in Rechnung zieht, welche man in Bezug hierauf in der Literatur antrifft. — Und dennoch! — In Wirklichkeit empfängt man auf alle diese Fragen und Bedenken nur verneinende Antworten. Immer neue Einwendungen drängen sich uns auf, je mehr wir bemüht sind, uns aller derjenigen Momente bewusst zu werden, welche den ganzen Process gestalten und in neue Bahnen lenken.

Wie bekannt, ist die Pyelonephritis jene eiterige Nieren-Entzündung, deren Ursprung nach der Entdeckung von Recklinghausen's[34] und den eingehenden, darauf fussenden Untersuchungen von M. B. Schmidt und Aschoff[42], — s. auch Rovsing[38] und die dort verzeichnete Literatur —, auf die Einwanderung pyogener Bakterien in die den Harn ableitenden Wege zurückzuführen ist. Einen je tieferen Einblick in Wesen und inneren Zusammenhang des Eiterungsvorganges uns nun aber die Forschungen der letzten Jahrzehnte eröffnet haben (s. Ponfick's Säcular-Artikel[31]), um so deutlicher hat sich herausgestellt, dass sowohl das Gewebs-Gleichgewicht, als auch die Integrität der Gefässwände von den verschiedenen phlogo- und pyogenen Bakterien je nach deren Individualität quantitativ und

[1]) S. Rosenstein[27] S. 467.

qualitativ in äusserst verschiedener Weise ungünstig beeinflusst wird. Hiermit indess nicht genug, variirt die Wirkung auch je nach dem speciellen Orte, nach dem Organe, an welchem das Virus jeweils zur Geltung gelangt. In überraschend hohem Maasse wird sie sogar beherrscht von einer Summe örtlicher Factoren, welche Ponfick unter dem Namen „Genius loci" zusammenfasst.

Bringen wir diese Momente auch hier gebührend in Anschlag, so können wir vollends nicht daran zweifeln, dass die aufgeworfene Frage sorgfältigster Beleuchtung bedarf, ehe wir uns in dem einen oder anderen Sinne zu entscheiden vermögen. Denn ihre Beantwortung hat die Kenntniss aller der Besonderheiten zur Voraussetzung, welche sich aus der Wechselwirkung zwischen den hier thätigen Mikroorganismen einerseits, der eigenartigen Empfänglichkeit und Reactionsweise des Nierengewebes andererseits ergeben müssen.

Von der hierdurch angeregten Prüfung waren offenbar alle diejenigen Krankheits-Processe von vornherein auszuschliessen, bei welchen das gesammte Organ typischer Schrumpfung anheimfällt.[1]) Zu dieser grossen Gruppe gehört zunächst die diffuse Atrophie, wo eben das allgemeine Betroffensein sämmtlicher Parenchym-Bestandtheile in schlagendster Weise auf die hämatogene Natur des Leidens hinweist. In vollem Einklange mit solcher Art ihres Ursprunges steht die immer von Neuem zu bekräftigende Thatsache, dass die in Rede stehende Form, mag sie sich nun als Granular- oder glatte Atrophie darstellen, stets beide Nieren heimsucht.

Demgegenüber lässt sich für die Pyelonephritis, obwohl aus begreiflichen Ursachen auch sie am häufigsten doppelseitig auftritt, doch keinesfalls bestreiten, dass sie unter bestimmten Umständen, z. B. bei Nephrolithiasis, auch nur eine Seite befallen kann.

Bei jener diffusen und doppelseitigen Schrumpfung also ist das Organ stets verkleinert und die Consistenz seines Gewebes derber. Die Oberfläche ist bald mehr, bald weniger grubig vertieft und im Bereiche der Gruben stärker geröthet. Das Parenchym ist theils völlig normal, theils compensatorisch hypertrophisch,

[1]) Vgl. zum Folgenden No. 30, 48, 44, 11, 25, 27 der Literaturangabe.

theils so vollständig in Granulations- oder Narbengewebe umgewandelt, dass die ursprüngliche Gewebs-Structur kaum noch kenntlich geblieben ist. Die Epithelien der Tubuli contorti sind verkleinert, oft völlig verschwunden, die Glomeruli theils verödet, theils faserig umgebildet. Das interstitielle Bindegewebe ist reichlich vermehrt und vielfach kleinzellig infiltrirt.

Es bedarf wohl nicht der ausdrücklichen Hervorhebung, dass das hiermit geschilderte Bild in keinem der unten in Tabelle I aufgeführten Fälle auch nur andeutungsweise gefunden worden ist.

Sieht man von dieser Form diffusen, weil hämatogenen Schwundes ab, so bleiben noch diejenigen Schrumpfungen auszuschliessen, welche aus allgemeinen Erkrankungen der Arterienwände hervorgehen. Es ist dies einmal die, welche auf amyloider Entartung beruht, sodann die durch Arteriosklerose bedingte.

Bei der amyloiden Schrumpfniere, welche in der Regel doppelseitig auftritt, ist das Charakteristische die meist schon makroskopisch in die Augen springende glasige Beschaffenheit der Gefässwände. Vollends mittels des Mikroskops ist der Sitz der Krankheit in diesen stets nachzuweisen. Wenngleich nicht immer zu allererst, so doch stets am intensivsten sind die Wandungen der Glomerulus-Capillaren glasig verdickt, ihre Kerne meist undeutlich. Das interstitielle Gewebe ist fast ausschliesslich um die Bowman'schen Kapseln herum verdichtet; Cylinder fehlen selten. In so schweren Fällen, dass der Process bereits zu Schrumpfungen geführt hat, wird sich sein besonderer Charakter sonach schon ohne Zuhilfenahme der Reaction mit Lugol oder Methylviolett unschwer erkennen lassen. Auch von dieser amyloiden Nephritis kann in keinem der beobachteten Fälle die Rede sein.

Was die arteriosklerotische Schrumpfung betrifft, so war Folgendes zu berücksichtigen: Ausgangspunkt der Krankheit sind dabei die Nierenarterien, deren Wand-Verdickung regelmässig nur Theilerscheinung allgemeiner Arteriosklerose ist. Hier können, aber müssen nicht beide Nieren befallen sein. Das typisch ergriffene Organ zeigt an seiner Oberfläche, bald über grössere, bald über kleinere Bezirke ausgedehnt, grobe Höcker. Auf dem Durchschnitte treten, meist schon für das blosse Auge sichtbar, die starren Arterien mit klaffendem Lumen aus der

verschmälerten Rinde hervor. Auch mikroskopisch wird das Bild von den sklerotischen Gefässen beherrscht. Deren Wände sind oft so stark verdickt, dass die Lichtung auf ein Minimum beschränkt ist, und in der Intima, oft zugleich Media lassen sich in den ausgesprochensten Fällen eingelagerte Kalksalze nachweisen. Die Glomeruli veröden, entarten hyalin, bilden sich faserig um und verschmelzen mit den Bowman'schen Kapseln zu einer oft verkalkten Fasermasse. In Folge dieses Untergangs der Malphigi'schen Körperchen atrophiren weiterhin die functionslos gewordenen Harncanälchen. Sie verlieren ihr Lumen, die Epithelien gehen zu Grunde, und schliesslich bleibt von den ganzen Tubuli nichts mehr wahrnehmbar. In Folge solcher allgemeiner Atrophie tritt das Bindegewebe deutlicher hervor, fleckweise durchsetzt von runden Zellen, während die Glomeruli enger an einander rücken. Reichlich sind Cylinder sichtbar, meist in den im Mark gelegenen Canälchen-Abschnitten.

Man erkennt leicht, dass es Stadien dieses Krankheits-Processes geben wird, in denen das Bild der soeben geschilderten Schrumpfung fast völlig übereinstimmt mit dem der Granular-Atrophie. Für die vorliegende Frage kam es jedoch auf die Differential-Diagnose zwischen den genannten 2 Formen nicht an[1]). Denn diejenigen Fälle, wo sich überhaupt Gefässveränderungen erheblicherer Art gezeigt hätten, wären aus beiden Gesichtspunkten auszuschliessen gewesen.

Selbst im Falle Elmers (No. 17, Tabelle I) hat die mikroskopische Untersuchung, abgesehen von dem negativen Befunde an den Arteriae renales, keinen Anhalt für Arteriosklerose ergeben.

Im Gegensatze zu den bisher beobachteten Schrumpfungs-Formen sind diejenigen, über welche ich im Folgenden berichten will, nicht nur durchaus circumscript, sondern zugleich durch die Vielfältigkeit der Dissemination ausgezeichnet. Sie entstammen einem Materiale, welches in der Zeit vom 1. Februar bis 1. October 1900 zur Beobachtung gelangt ist und unterschiedslos sämmtliche Pyelonephritiden nicht tuberculöser Natur umfasst. Unter den 17 einschlägigen Fällen, welche in der nachfolgenden Tabelle I näher geschildert sind, befinden sich

[1]) Friedemann[15].

nicht weniger als 7, nehmlich No. 7, 8, 9, 11, 15, 17, sowie No. 14, bei denen sich derartig disseminirte Narben oder Schrumpfungs-Heerde wahrnehmen liessen. Von diesen 7 sind 6 solche, in denen der Process, wenigstens an manchen Stellen, noch so floride war, dass das Nebeneinander von Nekrose und Abscedirung einerseits, Narbenbildung andererseits, wie von selber auf einen genetischen Zusammenhang dieser beiden Arten von Heerden hinlenkte. Bei einem hingegen, No. 14, stellten die Narben die einzige Veränderung dar, welche die Niere überhaupt aufwies. Somit hätte ihr Ursprung leicht unenträthselt bleiben können, wäre es nicht durch das Auffinden einer Pyelitis, Cystitis und Ureteritis gelungen, auch für diese Narben eine greifbare ätiologische Grundlage zu gewinnen.

Rechnet man diese positiven Befunde procentual um, so ergiebt sich, dass auf 100 Fälle von Pyelonephritis etwa 38, oder unter Hinzurechnung der No. 14, etwa 41 mit Narbenbildungen kommen. Diese Zahlen müssen um so höher veranschlagt werden, als, wie oben bereits betont, alle augenscheinlich tuberculösen Pyelonephritiden keine Aufnahme in die Tabelle gefunden haben. Und doch soll nach Israel[23] von allen eiterigen Nierenprocessen ein Dritttheil tuberculöser Natur sein.

Die Betheiligung der Geschlechter an der Krankheit ist keine ganz gleiche. Nach Tabelle I kommen auf 7 weibliche 10 männliche Personen. Könnte dieses Verhältniss bei der nicht eben grossen Beobachtungsreihe leicht auf Zufall beruhen, so lehrt doch eine weit umfassendere Statistik nicht minder, dass sich die geringere Betheiligung des weiblichen Geschlechtes keineswegs bezweifeln lässt. Ziehen wir nehmlich die Zeit vom 1. April 1896 bis 1. Februar 1900 (Tabelle II) zu Rathe, welche mit gutem Bedachte durchaus unabhängig von der eigenen Beobachtungszeit ausgewählt ist, so ergiebt sich, dass von den insgesammt 77 secirten Patienten mit ascendirender Pyelonephritis nicht tuberculöser Natur nur 31 dem weiblichen, 46 hingegen dem männlichen Geschlecht angehört haben.

Das Ueberwiegen des letzteren über das erstere im Verhältniss von 3:2 ist wohl wesentlich auf die verschiedene Länge der männlichen und weiblichen Urethra, sowie darauf zurückzuführen, dass beim Mann ausserdem die Prostata in Betracht kommt. Liegt

hierdurch doch für den Mann viel eher die Möglichkeit einer mechanischen Behinderung des Urinabflusses und folgeweiser Urinstauung vor, derjenigen Ursache, welche das Erkranken der Niere in erster Linie begünstigt. Andererseits ist die aus welchem Grunde immer afficirte Blase einer erfolgreichen Therapie beim Manne nicht so leicht zugänglich, wie beim Weibe.

Mit Bezug auf das Alter ergiebt Tabelle I, dass in keiner meiner 17 Beobachtungen der Patient weniger als 24 Jahre alt war. Auch unter den 77 in Tabelle II bezeichneten Fällen, welche dem bezeichneten 4jährigen Zeitraume entnommen sind, fand sich nur ein einziger jugendlicher. Hier handelte es sich um ein Kind mit Blasensteinen im Alter von $1\frac{1}{2}$ Jahren. Alle anderen 76 betrafen Patienten, deren Alter zwischen 20 und 84 Jahren schwankte. Der Grund für die Nichtbetheiligung der ersten 2 Jahrzehnte dürfte jedoch nicht in einer geringeren Empfänglichkeit des jugendlichen Körpers für die ungünstigen, die Krankheit bedingenden Einflüsse zu suchen sein. Vielmehr wird man Senator[44] (S. 324) darin zustimmen müssen, dass jüngere Personen den am häufigsten vorkommenden Ursachen der Krankheit überhaupt nur selten ausgesetzt sind. Kein Zweifel also, dass man dem mittleren und höheren Alter eine Prädisposition für ascendirende Pyelonephritis zuzuschreiben hat.

Allein wenn wir auch die in den Verhältnissen des Kindesalters wohl begründete Thatsache gebührend in Anschlag bringen, dass die einschlägigen Erkrankungen, also auch consecutive Narbenbildungen, bei jugendlichen Individuen so selten beobachtet werden, so bleibt doch ein weiterer Punkt der Aufklärung bedürftig. Gerade bei den 6 jüngsten der von mir beobachteten Patienten im Alter von 24—37 Jahren fanden sich nehmlich keinerlei Schrumpfungen. Hierdurch wurde ich angeregt, die Statistik des bereits mehrfach erwähnten Zeitraumes auch im Hinblicke auf die Frage zu durchmustern, welchen Einfluss das Lebensalter auf Narbenbildungen in der Niere bei oder nach ascendirender Pyelonephritis ausübe. Leider hatte diese Prüfung indess ein indifferentes Ergebniss. Denn in den 77 Fällen (Tabelle II) sind nur 3 mal Narben oder Einziehungen gefunden worden, und zwar bei Patienten von 36, 37 und 84 Jahren. Ich sage absichtlich „gefunden", weil nach meinen Erfahrungen

Tabelle I.

| Laufende No. | Name | Alter | Zeit des Todes | Zeit d. Section | Krankheit |
|---|---|---|---|---|---|
| 1 | Wittrich, Ernest. | 24 | 14. VI. | 15. 1900 | Ekzema faciei et utr. manus. Cystit., Pyelonephritis. |
| 2 | Schulze, Pauline | 29 | 23. III. | 24. 1900 | Cystitis purulenta hämorrhagica. |
| 3 | Berndt, Richard | 35 | 19. VI. | 20. 1900 | Pyelonephritis. |
| 4 | Fiolka, Luise | 36 | 20. VII. | 21. 1900 | Cystitis, Pyelonephritis asc. dextr. |
| 5 | Günther, Martha | 37 | 3. III. | 5. 1900 | Carc. uteri cum perforat. in vesic. urin. |
| 6 | Wolff, Wilhelm | 37 | 4. III. | 5. 1900 | Carc. recti recid. |
| 7 | Lachmann, Aug. | 41 | 2. IV. | 3. 1900 | Cicatr. urethr., Strict. urethr., Cystitis purul. häm., Ureterit. asc., Pyelonephritis. |
| 8 | Mynareck, Eman. | 45 | 31. V. 7U. a. | 31. 1900 10½U. m. | Cystolithiasis. |
| 9 | Erdmann, Ludw. | 46 | 9. VII. | 10. 1900 | Tb. pulm. Tabes dors. incip. |
| 10 | Schäfer, Adolf | 48 | 27. III. | 28. 1900 | Spondyl. tuberc., Cystitis, Pyelonephritis. |
| 11 | Ende, Hugo | 51 | 20. II. | 21. 1900 | Fract. rami asc. oss. pub. fere sanat. ant. mens. VI. |
| 12 | Dorn, Mathilde | 52 | 6. VI. | 6. 1900 | Hämorrhag. inveter. capsul. intern. utr. |
| 13 | Seidel, Johanna | 54 | 26. VI. | 27. 1900 | Carc. omenti major. et peritonaei. |
| 14 | Lummel, Therese | 62 | 25. II. | 26 1900 | Pyelitis et Cystit. |
| 15 | Kolley, Karl | 65 | 8. VII. | 9. 1900 | Prostatit. purul., Pyelonephr., Encephalomalacia. |
| 16 | Weidlich, Franz | 69 | 15. VI. | 16. 1900 | Papilloma vesicae urinar. |
| 17 | Elmers, Wilhelm | 71 | 6. VII. | 7. 1900 | Arteriosklerosis univers. |

Tabelle I.

| Todesursache | Narbenbefund | Mikroorganismen-Befund: Basische Anilinf. | Mikroorganismen-Befund: Gram | Mikroorganismen-Befund: T. B. | Urin: sauer | Urin: alkalisch | Bemerkungen |
|---|---|---|---|---|---|---|---|
| Pyelonephritis, apostematosa, Sepsis. | — | + | — | — | ? | ? | |
| Pyelonephritis asc. cum absc., peripheric. ren. utr. | — | + | — | — | ? | ? | |
| Pyelonephritis. | — | + | + | — | ? | ? | |
| Cystitis, Pyelonephritis asc. dextr. | — | + | — | — | ? | ? | |
| Gangraen. pulm. | — | + | + | — | ? | ? | Pyelon. dextr. |
| Pyelon. sin. | — | + | — | — | ? | ? | |
| Pyelonephr. pur. hām., Degener. adiposa renum gravis. | + | + | + | — | — | + | |
| Pyelonephritis ascendens. | + | + | — | — | — | + | |
| Pleurit. hām. tuberc. dextr. | + | + | — | — | — | + | Cystitis in sanat., Pyelonephritis asc. circumscr. renum. Blatt 40—46. |
| Spondyl. tuberc., Cystitis, Pyelonephritis. | — | + | — | — | ? | ? | Hypernephroma ren. dextr., Pyelon. bilater. |
| Oedema pulmonum. | + | + | — | — | — | + | Cystitis, Pyelonephrit. asc. dupl. |
| Broncho-pneumonia duplex., Pyelonephr. ascendens. | — | + | — | — | ? | ? | Cystitis haemorrh. Pyelonephr. asc. |
| Pyelonephrosis dextra. | — | + | + | — | ? | ? | |
| Myocarditis fibrosa. | + | + | — | — | — | + | Cicatrices superfic. ren. |
| Broncho-pneumonia. | + | + | + | — | + | — | Cystitis gangraen. haem. Pyelonephr. gangr. |
| Pyelonephritis apostematosa, Oedema pulm. | — | + | + | — | ? | ? | |
| Apoplexia cerebri. | + | + | + | — | + | + | Pyelonephritis. |
| | 7+ | | | | | | |

die Narben oft so geringfügig sind, dass man mindestens die kleinen und unscheinbaren übersehen kann. Wiederholt hatte ich sogar Gelegenheit festzustellen, dass es zweifellose Narbengebilde giebt, die sich nur mit Hülfe des Mikroskopes nachweisen lassen.

Tabelle II.

| Jahrgang | Zahl der secirten Pyelonephritiden | Mindest-Alter Jahre | Höchstes Alter Jahre | Bemerkungen |
|---|---|---|---|---|
| 1. April 1896 31. März 1897 | 9 | 26 | 77 | |
| 1. April 1897 31. März 1898 | 18 | 1¼ | 81 | Kind mit Blasenstein, 1¼ Jahr alt, dann folgt gleich 36 Jahre! |
| 1. April 1898 31. März 1899 | 21 | 23 | 84 | |
| 1. April 1899 31. Januar 1900 | 29 | 20 | 84 | |
| | 77 | 1½ | 84 | |

Wenngleich es somit durchaus wahrscheinlich ist, dass die Zahl der Fälle, wo Narben wirklich vorhanden waren, grösser gewesen sei, als sie sich in jener beliebig herausgegriffenen Statistik darstellt, so lässt sich doch nicht in Abrede stellen, dass die sicheren Thatsachen, welche sie mir an die Hand giebt, zur Lösung der mich hier beschäftigenden Frage nichts beizutragen vermögen.

Sonach blieb ich einzig und allein auf meine eigenen Befunde angewiesen und kann lediglich die aus diesen zu ziehenden Schlussfolgerungen wiedergeben. Dabei bin ich mir sehr wohl bewusst, dass die Beobachtungsreihe, über welche ich zur Entscheidung der oben aufgeworfenen Frage verfüge, nur eine beschränkte ist. Allein Angesichts der, wenn auch zufälligen, so doch nun einmal nicht wegzuleugnenden Thatsache, dass bei nicht weniger als den sechs jüngsten Patienten keine Narben zur Entwicklung gelangt waren, drängt sich unwillkürlich die Vermuthung auf, dass die ascendirende Pyelonephritis desto eher schwer, ja

lethal verlaufe, je jünger das von der Krankheit befallene Individuum sei. In je höheren Jahren dagegen ein Patient von dem Krankheits-Processe heimgesucht werde, desto eher liege die Möglichkeit narbiger Ausheilung vor, insoweit jene fibrösen Residuen überhaupt auf Pyelonephritis bezogen werden dürfen und nicht etwa irgend welchen begleitenden Erkrankungen zururechnen sind.

Um hierüber ein endgültiges Urtheil zu gewinnen, bedarf es offenbar noch ausgedehnteren Erfahrungen. Was das vorliegende Material anlangt, so mag es an dieser Stelle genügen, Folgendes hervorzuheben: Bei den 6 jüngeren Personen, wo jede Narbenbildung vermisst wurde, war entweder die Grundkrankheit so schlimm (Carcin. uteri in vesicam perforans), oder aber die Pyelonephritis selbst so schwer oder stürmisch, dass dem Nierengewebe offenbar weder Kraft noch Zeit zu erfolgreicher reactiver Thätigkeit übrig blieb. Auf der anderen Seite wird bei den allerdings älteren Patienten, wo sich neben Abscessen auch Narben entwickelt hatten, die Schilderung des Nieren-, wie des allgemeinen Befundes den Beweis liefern, dass die Annahme etwaiger Präexistenz der fraglichen fibrösen Residuen und deren Ableitung aus anderen Quellen hier ausgeschlossen ist.

Bevor ich nunmehr auf den mikroskopischen Befund derjenigen 7 Fälle eingehe, in denen Narben zu constatiren waren, No. 7, 8, 9, 11, 14, 15, 17 Tabelle I, möchte ich über die von mir beobachtete Technik kurz Folgendes anführen: Die umfänglichen Untersuchungen der letzten Jahre von Hauser[20], A. Birch-Hirschfeld[8], Rovsing[28] über das postmortale Eindringen von Bakterien in innere Organe, haben m. E. zur Evidenz dargethan, dass auf culturell bakterielle Ergebnisse, insoweit sie von Leichentheilen stammen, nur geringes Gewicht zu legen ist. Da ich mit Ausnahme von 2 Fällen — No. 8 und 12 Tabelle I — überhaupt nicht in die Lage kam, früher als 12—15 Stunden post mortem abzuimpfen, so erübrigten sich Culturversuche schon aus diesem Grunde. Es kam jedoch noch der von Rahlff[23] mitgetheilte Umstand hinzu, der mich bestimmte, nur ausnahmsweise eine Cultur anzulegen. Rahlff hat nachgewiesen, dass in erstarrenden Medien der Bacillus coli das Aufkommen anderer Bakterien verhindert. Der positive oder negative Ausfall des Culturversuches konnte so keinen Ausschlag geben bei der Frage,

ob es sich um eine parasitäre oder aparasitäre Krankheit handle. Trotzdem musste der mikroskopische Nachweis von Mikroorganismen dort von maassgebender Bedeutung bleiben, wo sie sich in deutlicher Wechselwirkung mit Gewebs-Reactionen vorfanden.

Nur in einem Falle, Mynareck No. 8 Tabelle I, habe ich Bouillon- und Gelatine-Culturen angelegt. Ich verfuhr dabei in der Weise, dass ich die noch in der Kapsel befindliche Niere unter Vermeidung jeden Druckes in sterilem Wasser gründlich wusch, die Kapsel an einer vorher kauterisirten Stelle mit sterilem Wasser durchschnitt, sie mit sterilen Pincetten ein Stück abzog, mit einem zweiten sterilen Messer auf den am Rande der Narbe gelegenen Eiterheerd einschnitt und abimpfte.

Die Härtung der histologischen Präparate erfolgte in Alkohol, die Einbettung, der Serienschnitte und Bakterien-Färbung halber, vorwiegend in Paraffin, aber auch in Celloidin. Frisch geschnitten, theils ungefärbt, theils mit Alauncarmin und basischen Anilinfarben gefärbt, wurden ohne Rücksicht auf die Narbengebilde solche Stellen, von denen ich ein charakteristisches Bild des Krankheits-Processes erwarten konnte, um dieses thunlichst sofort festhalten zu können. Die Paraffin-Serienschnitte klebte ich in der bekannten Weise mit angewärmtem Wasser auf die Objectträger. Die histologische Färbung wurde, abgesehen von Specialfärbungen überwiegend, nach van Gieson, da und dort mit Hämatoxylin-Eosin, die bakterielle mit basischen Anilinfarben, nach Löffler, Semenowitz-Marzinowsky[1]), Gram, zum Theil nach Vorfärbung mit Pikrocarmin ausgeführt. Auf Tuberkelbacillen färbte ich gleichfalls nach Gram (24 stündig), theils auch nach der bekannten Carbolfuchsin-Corallin-Methylenblau-Methode.

Die in Celloidin eingebetteten Objecte wurden meist nur zu histologischen Färbungen benutzt. Wo es mir geboten erschien, auch hier bakteriell zu färben, klebte ich die durch Einbringen in Aether-Alkohol ihres Celloidins entledigten Schnitte nach Unna[2]) oder Ribbert[3]) auf die Objectträger auf.

[1]) Heym[21], S. 49.
[2]) Günther[18], S. 95.
[3]) Lehrbuch[35], S. 63.

## Befunde.

### A.

Die Fälle, in denen nach Gram gefärbte Kokken sich gefunden haben, Lachmann, Ende, Lummel, Elmers, No. 7, 11, 14, 17 Tabelle I, lassen folgenden Befund erheben.

Fall Lachmann, No. 7 Tab. I. Krankengeschichte. Der 41jähr. Maurer empfand seit August 1899 Beschwerden beim Urinlassen, Harndrang ohne genügende Entleerung. Am 18. Februar 1900 trat Anurie ein. Bei seiner Aufnahme im Städtischen Allerheiligen-Hospital am 19. Februar 1900 wurden Stricturen in der Urethra festgestellt. Der stinkende, trübe Urin ist alkalisch und enthält grosse Mengen weisser Blutkörperchen und Cylinder.

Therapie: Dauerkatheter, Bärentraubenblüthenthee, Salol, Blasenspülungen.

28. Februar Besserung, Katheterwechsel. 5. März Katheter entfernt. 10. März Urinlassen leidlich. Urin-Beschaffenheit wie am 19. Februar. 25. März seit einigen Tagen Temperatur-Erhöhung bis 40°, starke Schmerzen, Urin-Retention, Infiltration am Damme, Incision. 26. März Urethrotomia externa. Eröffnung eines grossen periurethralen Abscesses. Temperatur darauf normal. 27. März Blut im Urin. 3 Blasenspülungen. Campher. Urämie. Mit der klinischen Diagnose: Strictura urethrae, Cystitis, Pyelitis wird der am 2. April Verstorbene am 3. April secirt.

Sections-Protocoll. Krankheit: Strictura urethrae, Cystitis purulenta hämorrhagica, Ureteritis ascendens, Pyelonephritis.

Todesursache: Pyelonephritis purulenta hämorrhagica; Degeneratio adiposa renum gravis.

Diagnose: Pleuritis adhäsiva. Urethrotomie-Wunde.

Herz und Lungen ohne Besonderheiten.

Milz leicht vergrössert, wenig blutreich.

Nieren: Linke Niere etwas grösser, als die normal grosse rechte. An der Oberfläche beider verschieden grosse und verschieden gestaltete Einziehungen, bald mehr flach unregelmässig, bald mehr tief, rund. Auf dem Durchschnitte Parenchym trübe und diffus gelblich.

Beide Nierenbecken, mässig erweitert, enthalten links mehr hämorrhagische, rechts graugrünliche, dickflüssige Massen.

Beide Ureteren, links mehr als rechts, leicht erweitert. Schleimhaut links mehr injicirt, als rechts. Links mehr hämorrhagische, trübe, dicke, rechts graugrünliche, mit kleinsten grauen bis graugelblichen Partikeln untermischte Flüssigkeit. Rechter Ureter in halber Höhe durch Verwachsung mit dem umgebenden Gewebe abgeknickt.

Harnblase enthält etwa 100 ccm reinen, dickflüssigen, theils geronnenen, urinös riechenden Blutes. Schleimhaut mit Blut bedeckt, schmutzig grünlich verfärbt.

Der Befund an der Urethra ergiebt sich aus der Diagnose.

Befund: Auf der Oberfläche der normal grossen rechten Niere befindet sich, dem oberen Pol entsprechend, ein etwa Kirschkern-grosser, Höhlenartiger, in seinem Innern mit grünlichgelber, schmutziger, zäher Flüssigkeit gefüllter Hohlraum, dessen Wände lacerirt erscheinen. Beim Abziehen der Kapsel war dieser Heerd augenscheinlich eröffnet worden. Gegen die Mitte der Niere zu sieht man mehrere kleine, dicht bei einander liegende, gelblich durchschimmernde Heerdchen, welche Eiter enthalten. Unmittelbar neben ihnen ist eine leicht spitzwinklig eingezogene, in ihrer nur mässigen Tiefe schmutzig-graugelbliche Stelle sichtbar von etwa ½ cm Länge und kaum 3—4 mm Breite. Auf der Schnittfläche zeigt sich, dass der Heerd am oberen Pol sich bis gegen die Mitte des Markkegels ausdehnt, während die Papille völlig intact erscheint. Auch die anderen Heerdchen breiten sich bis in die Markkegel aus. Die entsprechenden Papillen bieten normale Verhältnisse.

Die histologische Untersuchung hat Folgendes ergeben: Entsprechend dem Heerde am oberen Pol ist die Rinde und ein Theil des Markes völlig vernichtet. Aber auch die Papille selbst lässt kaum mehr etwas von normaler Structur erkennen. Multinucleäre Leukocyten, dazwischen körnige Massen, Gewebsfetzen, bedecken das Gesichtsfeld in solchen Mengen, dass kaum hier und da noch das bindegewebige Gerüst des ursprünglichen Gewebes erkennbar ist.

Schon makroskopisch sieht man in den den multiplen Heerden entsprechenden Schnitten kleine und grössere, scharf durch stärkere Tinction bald rundlich, bald oval, bald ganz unregelmässig abgesetzte Bezirke, die zum Theil confluiren, zum Theil bis an die Nieren-Oberfläche reichen. In ihrer Mitte ist die Färbung schwächer, als ausserhalb. Diese Heerde erweisen sich als demarkirend abgesetzte Eiterheerde. Sie enthalten in ihrer Mitte meist noch ein bindegewebiges Netz mit wenig Kernen, multinucleäre Leukocyten, Detritus und dunkle Haufen, welche bei Gram'scher Färbung sich als Kokkenhaufen erweisen. Die dunkel gefärbten Randzonen entsprechen grossen Mengen von Leukocyten, zwischen denen jedoch auch grosse, länglich-ovale Kerne wahrnehmbar sind. Nach aussen von diesen Zonen zwischen den einzelnen Heerdchen und bis tief in das Mark hinein sind nur selten Inseln normalen Nierengewebes vorhanden. Das Bindegewebe tritt hier stärker hervor. Die Glomeruli sind im Zerfall begriffen, von Leukocyten erfüllt, oft kaum noch als solche kenntlich. Die Epithelien der Harncanälchen sind nur da und dort noch sichtbar, zuweilen zusammengefallen, zuweilen von ihrer Propria abgehoben, oder in Losstossung begriffen, oft frei innerhalb der Propria liegend, mit schlecht gefärbten Kernen. Ab und zu sieht man ein noch leidlich erhaltenes Epithel, hyaline Cylinder und rothe Blutkörperchen in den Lumina von Canälchen und im Zwischengewebe. Im Mark finden sich einzelne rundliche und spindelige Heerde, welche, um Harncanälchen gelegen, schlecht gefärbte Epithelkerne und Leukocyten-Ansammlungen zeigen.

Im Bereiche der Narbe liegt ein etwa dem Durchmesser eines Glomerulus in der Breite entsprechender, nach der Tiefe zu doppelt so weit sich ausdehnender Bezirk, welcher unter stärkerer Bindegewebsbildung lediglich kleine, runde Zellen erkennen lässt. An seinem centralen Ende befindet sich ein in faseriger Umbildung begriffener Glomerulus. Derartig kleinzellig infiltrirte bindegewebige Heerde, in deren näherer Umgebung die Harncanälchen-Epithelien zu degeneriren beginnen, von nie mehr, als etwa doppelter bis vierfacher Grösse intacter Glomeruli, finden sich in der Nähe der Narbe häufig in der Rinde zerstreut. Sie schliessen meist ein bis zwei verödete Glomeruli in sich. Seitlich von der Narbe, nach der Gegend der oben beschriebenen Eiterheerde zu, sind einige rundliche Heerde sichtbar. Hier erkennt man deutlich innerhalb der grossen Menge von Leukocyten sowohl nekrotisirende Harncanälchen, als auch im Zerfall begriffene Glomeruli. Die Leukocyten-Invasion grenzt sich überall durch stärkere Ansammlung gegen den Heerd ab. Von dieser Grenzlinie aus sind Leukocyten-Bahnen auf unregelmässigen Wegen im Zwischgewebe verfolgbar bis hinein in das Lumen benachbarter Harncanälchen, ja auch bis zu den nächsten Glomeruli, deren Capillaren zum Theil von ihnen erfüllt sind. Austritt rother Blutkörperchen in das interstitielle Gewebe und in benachbarte erweiterte Harncanälchen findet sich da und dort in der Nähe der Narben.

Im Uebrigen ist das Nierengewebe bis auf stellenweise Erweiterung der Tubuli contorti und Trübungen der Harncanälchen-Epithelien normal. In den Lumina der Harncanälchen sind vielfach feinkörnige Massen enthalten, die als Eiweiss (Alkohol-Härtung!) anzusprechen sind.

Eine Vermehrung des interstitiellen Bindegewebes ist weder in der Rinde, noch im Mark, wo gleichfalls einige der geschilderten frischen Heerde sichtbar sind, nachweisbar. Ebenso wenig ist eine solche in den sich völlig normal erweisenden übrigen Nierenpartien zu constatiren.

Die Fibrin-Färbung ist negativ.

Die mikroskopisch-bakterielle Untersuchung ergiebt in allen Heerden das Vorhandensein von Kokkenhaufen, welche sich nach Gram färben. In den am weitesten fortgeschrittenen Eiterheerden liegen sie fast nur mehr vereinzelt, zählbar, in der äusseren Zone. Gonokokken haben sich nicht gefunden. Ueberall in den frischen Entzündungsheerden sind die Kokken noch innerhalb der Harncanälchen liegend nachzuweisen.

Ausstrich-Präparate ergeben Staphylokokken.

Fall Ende, No. 11 Tab. I. Krankengeschichte. Der 51jährige Gutsbesitzer erlitt am 9. September 1899 ein Trauma, dessen Folgen Bruch des rechten Unterschenkels, Beinquetschung, Blutharnen, Urinträufeln, Schmerzen in der rechten Leistenbeuge waren. Hier entstand eine nach mehreren Wochen nach Aussen aufbrechende Eiterung. Eiterheerde am Scrotum und Penis-Rücken. Bei seiner Aufnahme in die Kgl. Chirurgische Klinik hierselbst am 9. Januar 1900 waren Puls und Temperatur normal.

In der rechten Inguinalbeuge und am Damm fanden sich Narben. An letzterer Stelle und am Penis Fisteln, aus denen Harn träufelt. Bei Rectal-Untersuchung ist links im Becken ein Infiltrat fühlbar.

Der Urin ist trübe, alkalisch, enthält viel Sediment, Leukocyten und Blasen-Epithelien. Katheterisiren gelang nicht.

Therapie: Salol und Bäder.

Am 17. Januar Operation. Eröffnung der Fistelgänge. Katheter-Einführung vom Damm aus. Blasenspülungen. Temperatur steigt. 4. Februar Besserung. Temperatur geht zurück. 6. Februar Einlegen eines T-Rohres. 9. Februar Durchfälle, per rectum wird Prostata-Abscess nachgewiesen. 10.—14. Februar ¼ pCt. Eiweiss im stark alkalischen Urin. Blasenkatarrh weniger stark. Leukocyten, Epithelien. 15. Februar Somnolenz. Blasenspülungen mit Argent. nitr., Kochsalz-Infusion. 18. Februar nach täglichen Argent.-Spülungen Besserung. 20. Februar Exitus, Lungenödem.

Die Temperatur betrug nur am 9. Februar fast 40°, sonst unter 38°. Der Patient wurde mit der klinischen Diagnose Pyelitis, Prostata-Abscess am 21. Februar secirt.

Sections-Protocoll. Krankheit: Fractura rami ascendentis ossis pubis fere sanata ante menses VI, Abscessus praevesicalis e laceratione partis membranaceae urethrae.

Todesursache: Oedema pulmonum.

Diagnose: Tumor lienis, Fistula regionis perinaei in vesicam urinariam progrediens, Cystitis, Abscessus musculares vesicae urinariae, Ureteritis, Pyelonephritis ascendens duplex.

Die Intima der Aorta fleckweise verfettet und verkalkt. Grössere Gefässe normal.

Milz vergrössert. Beim Emporheben des Darmes findet sich in einer Höhlung zwischen Rectum und Harnblase dicker, gelber Eiter.

Nieren: Beide vergrössert. Nach dem Abziehen der Kapsel sieht man über die gelbrothe Oberfläche hervorragende, grüngelb bis schwarzgrün gefärbte, Stecknadelkopf-grosse Heerde, von denen einzelne beim Abziehen der Kapsel einreissen und grüngelben, stinkenden Eiter entleeren. Auf dem Durchschnitte sieht man in der ganzen Rindensubstanz und im Mark, entsprechend den geraden Harncanälchen angeordnet, derartige grüngelbe Heerde.

Nierenbecken beiderseits mit gleichem Eiter erfüllt. Ihre Schleimhaut, wie die der Ureteren, geröthet.

Harnblase verkleinert. Hintere Wand stark verdickt. In der Muscularis mehrere Eiterheerde. Schleimhaut schwarz, stark gewulstet. Offene Verbindung zum Damm. Prostata-Gewebe schwarzgrün, fetzig. Vordere Blasenwand zerstört, prävesicaler Abscess. Von hier fistelartige Gänge, am Anus und den Tubera nach Aussen sich öffnend.

Arteriae renales nicht arteriosklerotisch.

Befund. An der Oberfläche der linken Niere sind dicht am Hilus, dem oberen Pol genähert, erheblichere grubige Einsenkungen vorhanden, welche bläulich-grau erscheinen. Das Gewebe ist hier ziemlich derb, die Rinde stark verschmälert und von einer Menge von Eiterheerden durchsetzt.

Die mikroskopische Untersuchung hat Folgendes ergeben: Abgesehen von der zuletzt erwähnten Stelle am oberen Pol, bietet das mikroskopische Bild nichts von den sonst gefundenen Eiterheerden Abweichendes. Eiterheerde bald mit, bald ohne Demarcations-Zone sind sowohl im Mark, als in der Rinde vorhanden. Sie confluiren vielfach mit einander und gehen, deutlich nachweisbar, von Harncanälchen aus, deren Lumen meist völlig mit nach Gram gefärbten Kokken vollgestopft ist. Nekrotisirung der Harncanälchen-Epithelien, leukocytäre Ansammlungen, Nekrose des gesammten Gewebes, hier und da intra- und intertubuläre Anhäufungen rother Blutkörperchen ist das Charakteristische. Nirgends sind Cylinder sichtbar.

Jene Stelle am oberen Pol bietet jedoch ein ganz anderes Bild dar. Hier sieht man rings um das Mark eiförmige Nester wohl erhaltenen Nierengewebes, dazwischen Kegel, in denen von den Rindencanälchen nichts mehr, oder nur völlig in Nekrose begriffene, schollige Reste wahrzunehmen sind. Die Rinde wird hier fast ausschliesslich von verschieden gestalteten, kleinsten nekrotischen Heerden gebildet, zwischen denen, dicht gedrängt, Glomeruli liegen. Diese sind zum Theil gleichfalls nekrotisirt, zum Theil in allen möglichen Stadien der Entartung begriffen. Zum Theil sind ihre Capillaren zusammengesunken, so dass der Kapselraum stark vergrössert erscheint. Zum Theil ist die Kapsel verdickt. Schliesslich finden sich auch solche, wo von der gewucherten Kapsel nur noch spärliche Kerne der Capillarschlingen umschlossen werden. Zwischen den das Bild beherrschenden Glomeruli und nekrotischen Heerden finden sich reichlich Leukocyten multi- und uninucleärer Form. Die leukocytären Ansammlungen sind von den keilförmigen Heerden aus tief in das Mark, ja bis zur Papillenspitze hin entlang den Markstrahlen verfolgbar, so dass das Färbungsbild, grob schematisch, etwa zwei neben einander liegenden gothischen Fenstern vergleichbar ist. Die Fenster selbst zeigen geringe oder keine Gewebs-Veränderungen und entsprechen den Partien, die sich dann als Rindenstrahlen in das Mark fortsetzen. Die Pfeiler und die oberen Wölbungen sind die Heerdpartien. Im Mark sind die Heerde vielfach spindelig verbreitert. Dort, wo die Heerde älter sind, findet sich im Gewebe zuweilen Blutpigment. Im Mark sieht man reichlich hyaline Cylinder. Die Gefässe sind hier zum Theil erweitert, zum Theil ist ihre Wandung leicht verdickt. Weder in der Rinde, noch im Mark ist Bindegewebs-Vermehrung zu constatiren, wenngleich dasselbe, besonders im Mark, stärker hervortritt. Ueberall finden sich in den Heerden nach Gram gefärbte Kokken, die hier überreichlich die „zuführenden“ Harncanälchen (Ausführungscanälchen!) in den „Pfeilern“ ganze Strecken lang verstopfen,

Zwischen den *nekrotischen Rindenheerden* sind sie seltener anzutreffen. Im Hinblick auf *das bei Fall Erdmann* a. E. (s. unten) Gesagte möchte ich hier hervorheben, *dass die Gesichtsfelder* fast stets reichliche Mengen kleinster Körnchen *aufweisen*, aber nur bei Färbung mit Hämatoxylin, nicht bei Bakterien-Färbung. Auch ich glaube, dass es sich hier um Chromatin-Körnchen *zersprengter* Kerne handelt.

Im Uebrigen *ist das* Nierengewebe normal bis auf Verfettung und Erweiterung der Tubuli contorti in einigen Bezirken.

Die Fibrin-Färbung ist negativ.

Fall Lummel, No. 14 Tab. I. Krankengeschichte. Die 62jährige Müllerswittwe erlitt am 9. Januar 1897 und 10. April 1898 linksseitig Schlaganfälle. Bei ihrer am 4. Juni 1898 erfolgten Aufnahme in das Städtische Allerheiligen-Hospital waren die linken Extremitäten gelähmt, Urin stark alkalisch, enthielt viel Eiweiss, massenhafte Leukocyten, keine Cylinder.

2. October 1898 Incontinentia urinae et alvi.

Anfang Februar 1900 enthält der Urin bedeutende eiterige Beimengungen.

Während der ganzen Zeit des 20monatlichen Hospital-Aufenthaltes lagen die Temperaturen, abgesehen von 3—4 Spitzen bis zu 40°, unter 38°. Seit Anfang Februar d. J. macht sich eine allgemeine Temperatur-Erhebung bis 39° geltend.

Therapie: Blasenspülungen, Salol.

Mit der klinischen Diagnose: Hemiplegia sinistra, Incontinentia urinae, Cystitis, Pyelitis, Bronchopneumonia wurde die am 25. Februar 1900 Verstorbene am 26. secirt.

Sections-Protocoll. Krankheit: Pyelitis et Cystitis purulenta.

Todesursache: Myocarditis fibrosa.

Diagnose: Atrophia lienis, Perimetritis chronica, Ureteritis purulenta sin., Cicatrices superficiales renum.

Herz, Lungen ohne Interesse.

Die Intima der Aorta zeigt einige flächenhafte Verdickungen.

Milz klein, blass, derb,

Leber, Magen, Darm ohne Interesse.

Nieren: Linke Niere: Kapsel gut abziehbar, auf der Oberfläche zahlzeiche, meist unregelmässig gestaltete, wenig tief gehende Einziehungen. Auf dem Durchschnitt Rinde verschmälert, im Mark einige gelbliche Partien.

Nierenbecken erweitert, lebhaft geröthet, Inhalt trübe, eitrig.

Rechte Niere wie die linke. Das Nierenbecken weniger erweitert, als links.

Linker Ureter erweitert, Schleimhaut verdickt, geröthet, vielfach mit schmutzig-braunen Auflagerungen bedeckt.

Rechter Ureter o. B.

Blase stark contrahirt, mit jauchendem, übelriechendem Inhalte erfüllt. Schleimhaut grau, von theilweise fest anhaftenden Gewebsfetzen bedeckt.

Befund: Dem protocollarischen Nierenbefunde ist nur hinzuzufügen, dass die Einziehungen durchgehends, spitzwinkelig in mässige Tiefe sich

einsenkend, bläulich- bis blaugrau-gelbliche Färbung zeigen. Die Arteriae renales sind nicht arteriosclerotisch.

Die mikroskopische Untersuchung hat Folgendes ergeben: Eine allgemeine Verschmälerung der Rinde ist kaum nachweisbar. Die gelblichen Stellen in Rinde und Mark entsprechen kleinen eitrigen, leukocytär infiltrirten, hier und da confluirenden, demarkirt abgesetzten Heerden. In der Rinde lassen diese ihr Verbreitungsgebiet, vorzüglich zu beiden Seiten von Pyramidenstrahlen, im Mark nur diesen entsprechend, erkennen. Die Harncanälchen-Epithelien im Umkreise der Demarkationszone sind in wechselndem Grade degenerirt, hier und da gewuchert. Innerhalb der Demarkationszone ist das ganze Gewebe der Nekrose verfallen. Zum Theil lässt die völlige eitrige Einschmelzung Nichts mehr vom ursprünglichen Gewebe erkennen. In fast allen Heerden sind nach Gram gefärbte Kokken nachgewiesen, deren Lage in und um Harncanälchen in jüngeren Heerden noch deutlich wahrzunehmen ist.

Die narbigen Gebilde zeigen durchweg übereinstimmende Structur-Verhältnisse. An den höchsten Punkten der Narbe beginnend, zieht sich meist bis tief in das Mark hinein, dem Verlaufe der geraden Harncanälchen folgend, eine Zone kleinzelliger Infiltration. In ihr ist das Grundgewebe bald mehr, bald weniger in der Richtung schwieliger Vernarbung umgebildet. Die Harncanälchen sind fast völlig verschwunden und nur an den Rändern vereinzelte, mit intensiv gefärbten kleinen Kernen und kleinstem Lumen sichtbar. Die Glomeruli sind in allen Stadien faseriger Umbildung begriffen, zum Theil völlig verschwunden. Hier und da sind junge Gefässe deutlich erkennbar. Bindegewebs-Neubildungen sind vorhanden und werden durch Mitosen nachgewiesen. Ab und zu sieht man einen breiteren bindegewebigen Streifen. Das Bindegewebe im Mark dieser Bezirke ist vermehrt. Fleckweise finden sich auch hier zellig infiltrirte Heerde mit Bindegewebs-Wucherung von länglich-spindliger Gestalt.

Besonders hervorheben möchte ich aber, dass sich mehrere ganz kleine, spitzwinklige Narben gefunden haben, welche dem unbewaffneten Auge entgangen waren. Die ihnen entsprechenden, gleich den grösseren Narben gebauten Bezirke reichen jedoch nicht eben tief in die Rinde hinein. An ihrem centralsten Ende finden sich dann meist mehrere verödete Glomeruli.

Grosse Nierenbezirke sind noch völlig normal.

Die Fibrin-Färbung ist negativ.

Fall Elmers, No. 17 Tab. I. Krankengeschichte. Der 71jährige Eisendreher hatte schon lange zu Haus krank gelegen, ehe er am 3. Juli 1900 in das Städtische Allerheiligen-Hospital aufgenommen wurde. Hier wurde Cystitis und Myodegeneratio cordis festgestellt. Das linke Bein war bis zum Knie blauroth gefärbt, kalt, einige Zehen schwarz. Nach der Temperatur-Curve lagen die Temperaturen stets über 38°. Urin trübe, alkalisch.

Mit der klinischen Diagnose: Gangraena cruris et pedis sin., Cystitis, Pyelonephritis, Myodegeneratio cordis wurde der am 6. Juli Verstorbene am 7. Juli secirt.

Sections-Protocoll. Krankheit: Arteriosklerosis universalis.

Todesursache: Gangraena cruris et pedis sin., Pneumonia hypostatica incip.

Diagnose: Thrombi parietales aortae; Thrombosis et Aneurysma art. lien.; Tuberculosis invet. apic. sin., Pneumonia hypostatica incip., Infarctus fere totalis gangraenosus lienis, Pyelonephritis.

Im linken Fuss und Unterschenkel Gangraen. In der sehr stark sklerosirten Poplitea ein obturirender Thrombus.

Die Intima der Aorta arteriosklerotisch verändert.

Milz vgl. Diagnose.

Leber, Magen, Darm ohne Interesse.

Nieren: Beim Abziehen der Kapsel wird linkerseits ein in der Nähe des oberen Pols gelegener Kirschen-grosser Abscess eröffnet. Auf dem Durchschnitte sieht man im Nieren-Parenchym verstreut, vorzüglich in den Pyramiden, mehrere kleine Abscesse. Bei Druck auf die Pyramiden entleert sich in die Nierenkelche, deren Schleimhaut injicirt ist, Eiter.

Rechte Niere, wie linke.

Ureteren und Blase normal.

Arteriae renales nicht arteriosklerotisch.

Befund. Die Eiterheerde in Rinde und Mark sind rundlich, verschieden gross, lassen jedoch eine streifenförmige Anordnung nicht erkennen. Die Oberflächen der Nieren zeigen mehrere grubige, braunrothe Vertiefungen.

Die mikroskopische Untersuchung ergiebt kleinste, fast ausschliesslich um Glomeruli als Centrum angeordnete, leukocytär infiltrirte Heerdchen, andererseits auch grosse, zum Theil demarkirend abgesetzte Eiterheerde. Ueberall waren solche und Uebergänge zwischen diesen Extremen in Rinde und, — vereinzelter —, im Mark verstreut. Ausgangspunkt der frischeren Heerde sind die mit nach Gram gefärbten Kokken erfüllten Gefässschlingen von Glomeruli. Gleiche Kokken finden sich auch in fast allen Eiterheerden, in den weit fortgeschrittenen jedoch nur spärlich. Daneben sind sowohl in den geraden Harncanälchen, als auch im Gewebe liegende, nach Gram entfärbte Stäbchen nachzuweisen. Nirgends aber zeigt sich in dem sie umgebenden Gewebe irgend eine Reaction. Zwischen den Eiterheerden lassen sich vielfach deutliche Wucherungen des Bindegewebes erkennen. Ueberall finden sich noch anderweitige Veränderungen im Nierengewebe, entsprechend den grubigen Oberflächen-Vertiefungen. Hier sind grosse Bezirke kleinzellig infiltrirt, das Bindegewebe vermehrt, die Glomeruli eng an einander gerückt, theils verödet, theils faserig umgebildet. Die Harncanälchen sind theils völlig verschwunden, theils atrophisch. Die Gefässwandungen stark verdickt. Hier und da findet sich auch ein kurzer, bindegewebiger, kleinzellig infiltrirter Streifen, der dann meist dem Verlaufe von Arterien entspricht. Cylinder sind selten sichtbar. Die Fibrin-Färbung ist negativ.

## B.

Die drei Fälle, in denen sich nur nach Gram entfärbte Stäbchen gefunden haben, Mynareck, Erdmann, Kolley, No. 8, 9, 15 Tab. I, lassen folgenden Befund erheben.

Fall Mynareck, No. 8 Tab. I. Krankengeschichte. Der 45jährige Bergmann empfand zuerst Weihnachten 1899 Schmerzen in der Blasengegend, Urindrang, ohne hinreichende Entleerung. Der Arzt constatirte einen Blasenstein. Patient katheterisirte sich seitdem selbst. Der Anfangs klare Urin wurde später stinkend und trübe. Von Mitte Mai an wurde er in einem oberschlesischen Knappschaftslazareth mit Salol und Blasenspülungen behandelt.

Am 25. Mai wurde in der hiesigen Kgl. Chirurgischen Klinik Harnträufeln und Blasenstein constatirt. Der Urin ist stark alkalisch, specifisches Gewicht desselben 1020—1012, enthält viele Leukocyten, wenig Blasen-Epithel, Tripelphosphat.

Therapie: Salol, Blasenspülungen.

30. Mai Somnolenz. Sectio alta.

Exitus am 31. Mai 1900 früh 7 Uhr.

Die Temperaturen haben sich nie über 38,8° erhoben. Klinische Diagnose: Calculus vesicae, Sectio alta, Urämia. Der Verstorbene wurde 3½ Stunden post mortem secirt.

Sections-Protocoll. Krankheit: Cystolithiasis.

Todesursache: Pyelonephritis ascendens.

Diagnose: Dilatatio et Hypertrophia ventriculorum cordis; Emphysema pulmonum; Hypostasis et Bronchitis lobi infer. utr., Gastritis chronica, Colitis acuta, Atrophia cerebri, Leptomeningitis chronica fibrosa spinalis; Dilatatio partis prostaticae urethrae cum gangraena, Thromboses in bulbo urethrae, Ureteritis nekroticans; Pyelonephritis nekroticans et hämorrhagica, Abscessus multiplices renis utriusque in partem sanati.

Herz, Lungen u. s. w. vergl. Diagnose.

Milz: klein, schlaff.

Nieren: Ungleich gross, im Allgemeinen sonst in ihrer Beschaffenheit übereinstimmend. Kapsel gut abziehbar, nur an einigen Stellen adhärent. Die Oberfläche zeigt eine grosse Zahl tiefer und vielgestaltiger Einziehungen, in deren Bereich das eingesunkene Gewebe schmutzig graugelb gefärbt ist. Hier ist das Gewebe auf dem Durchschnitte graugelb und von gruppenweise angeordneten Körnern und Heerden durchsetzt. Solche Stellen finden sich in der rechten Niere in grösserer Zahl, als in der linken.

Nierenkelche und Becken stark erweitert, Schleimhaut graugrün, mit theilweise festhaftenden Membranen bedeckt, die dunkelroth, grobkörnig gefleckt sind. An anderen Stellen ist die Schleimhaut selbst in eine fetzige, zerfallende Masse umgewandelt.

Ureteren beiderseits stark erweitert.

Harnblase: Einmündung der Ureteren dunkelroth markirt, Schleimhaut dunkelroth, Musculatur stark verdickt. Im Uebrigen vergl. Diagnose.

Befund: Mit der linken Niere verfuhr ich, wie oben angegeben. Die Einziehungen hier sind meist spitzwinkelig.

Die mikroskopische Untersuchung ergab Folgendes: In jenen Bezirken, wo theils in der Tiefe, theils nur benachbart den Einziehungen Eiterheerdgruppen vorhanden sind, sieht man im Vordergrunde des Processes die völlig eiterige Einschmelzung des Nierengewebes stehen. Bis dicht unter die Nieren-Oberfläche findet man hier fast überall mit Bakterien vollgepfropfte Harncanälchen. Die Bakterien werden nach Gram entfärbt, nach Löffler bald normal, bald nur schwach gefärbt. Die Epithelien der Harncanälchen sind in wechselndem Grade der Nekrose anheim gefallen. Zum Theil haften sie noch der Propria an und zeigen keine oder nur geringe Kernfärbung. Zum Theil sind sie losgestossen und bald mehr körnig, bald mehr homogen schollig zerfallen. Solche Degenerationen finden sich im Umkreise unmittelbar befallener Bezirke, auch ohne dass Bakterien im Lumen der Harncanälchen nachweisbar wären. Häufig sind dann die Lumina mit körnigen Massen, Leukocyten und Epithelkernen angefüllt. Dort, wo die Epithelien und die Wandungen der Harncanälchen nekrotisirt sind, sieht man Bakterien auch im interstitiellen Gewebe. Sie umlagern oft auch die Kapsel der Glomeruli, nirgends aber sind sie in den Kapselräumen oder den Gefässschlingen der Glomeruli oder sonst in Blutgefässen aufzufinden. Die leukocytäre Invasion wird sehr schnell eine so überreiche, dass dann in dem einschmelzenden Bezirke kaum noch etwas von der ursprünglichen Gewebsstructur erkenntlich ist. Sie ist in manchen Bezirken deutlich an bald mehr gerade, bald gewundene Strassen geknüpft, welche augenscheinlich der ursprünglichen Eingangspforte der Bakterien entsprechen. Vereinzelt sind, mehr randständig, in den Heerden Blutinseln sichtbar. Vielfach sind auch rothe Blutkörperchen im Lumen von Harncanälchen zu beobachten. Am längsten scheinen der eiterigen Einschmelzung die Glomeruli zu widerstehen. Sie sind oft noch leidlich erhalten, oder in Wucherung begriffen, während von Harncanälchen-Epithelien nichts mehr zu sehen ist. An anderen Stellen finden sich mitten in tief in das Mark reichenden Bezirken kleinzelliger Infiltration losgelöste schollige Massen. Diese Sequester-artigen Gebilde sind nicht scharf durch stärkere Infiltration gegen die Umgebung abgesetzt. Vielmehr sieht man hier die Harncanälchen-Epithelien theils umgeben von ihrer Propria, noch ein kleines Lumen zeigend, wie zusammengepresst, leidlich erhalten; theils sind grosse Plaques von Harncanälchen-Epithelien, ohne dass sich eine Propria erkennen lässt, Mosaik-artig neben einander gelagert. Ihr Protoplasma erscheint meist homogen, durchsichtig, ihr Kern ist bald schwach, bald gar nicht gefärbt. Vielfach treten Mitosen auf und zarte bindegewebige Stränge. Auch Blut-Extravasate in Canälchen und im interstitiellen, da und dort in Wucherung begriffenen Bindegewebe kommen vor. Die Glomeruli

zeigen hier, wie sonst nirgends, reichliche Wucherungen, die den ganzen Kapselraum erfüllen. Kapselverdickungen sind nicht aufzuweisen. In der Randzone der grossen Infiltrations-Heerde sind vielfach erweiterte Harncanälchen auf weite Strecken mit Leukocyten und allen möglichen Arten von scholligen, krümeligen, oder mehr homogenen Massen erfüllt. Cylinder sind nur im Mark sichtbar. In den narbig eingezogenen Stellen sieht man, häufig schon makroskopisch in den nach van Gieson gefärbten Schnitten, einen breit, bis zu den Rändern der Narbe, aber auch darüber hinaus, aufsitzenden Bezirk, welcher, sich verjüngend, bis tief in das Mark zu verfolgen ist. Er stellt sich als ein wesentlich aus Bindegewebe gebildetes und kleinzellig infiltrirtes Gewebe dar. In seiner Randzone sind jedoch Harncanälchen mit kleinen, sehr intensiv gefärbten Epithelien sichtbar. Ebenso kommen hier auch noch theils verödete, theils in allen Stadien faseriger Umbildung begriffene, theils intacte Glomeruli und, in Gewebsspalten ältere Blut-Extravasate zu Gesicht. Ueberdies liegen in den Bezirken vereinzelt mit Löffler tief dunkelblau tingirte, zackige Häufchen verstreut, die ich — vergl. Schmidt und Aschoff (42, S. 18) — nur als Reste degenerirter, zusammengeballter Bakterien zu deuten vermag.

In anderen grossen Bezirken erweist sich das Nierengewebe, abgesehen von der fast überall bestehenden Erweiterung der Tubuli contorti und leichter fettiger Metamorphose der Harncanälchen-Epithelien, nicht verändert.

Die Fibrin-Färbung ist negativ.

Die Bakterien zeigen alle möglichen Formen, Stäbchen- und Kokkenartige Formen.

Die Ausstrich-Präparate haben das gleiche Resultat geliefert. Die Gram'sche Färbung war negativ.

Die bakterielle Untersuchung ergab in Bouillon und Gelatine Reincultur von Stäbchen, welche die Gelatine verflüssigten. —

Fall Erdmann, No. 9, Tab. I. Krankengeschichte. Der 46jähr. Schlosser wurde am 21. März 1900 in das Städtische Allerheiligen-Hospital hierselbst aufgenommen. Neben tuberculöser Lungen-Affection waren tabische Erscheinungen, schwere incontinentia urinae et alvi zu constatiren. Die Cystitis ist sehr bedeutend, der Urin alkalisch, mit zahlreichen Eiterkörperchen erfüllt. Die Cystitis ging auf Salol-Behandlung zeitweise zurück. Die Curve ergiebt mehrfache, bis 8 Tage anhaltende Temperatur-Erhöhungen bis 39,5° C., überwiegend liegen die Temperaturen jedoch unter 38° C.

Die klinische Diagnose lautet: Tuberculosis pulmonum, Cystitis, Tabes dorsalis. Der am 9. Juli 1900 Verstorbene wurde am 10. Juli secirt.

Sections-Protocoll. Krankheit: Tuberculosis pulmonum, Tabes dorsalis incipiens. Todesursache: Pleuritis hämorrhagica tuberculosis dextra.

Diagnose: Dilatatio ventriculorum cordis, Ulcera tuberculosa intestini, Leptomengitis chronica, Tabes dorsalis incipiens, Arteriosklerosis levis, Dilatatio et hypertrophia versicae urinariae, Cystitis in sanatione, Pyelonephritis circumscripta renum.

Herz, Lungen und Darm, s. vorstehend.

Milz: leicht vergrössert, Kapsel verdickt.

Nieren: Sie sitzen prall in der leicht abziehbaren Kapsel. Auf dem Durchschnitte sind sie blutreich, die Zeichnung ist verwaschen. In Rinde und Mark sind eine Anzahl Stecknadelkopf-grosser, streifenförmig angeordneter, eiteriger Heerde. Bei Druck auf die Papillen entleert sich aus den Nierenkelchen eine trübe, gebliche Masse.

Nierenbecken und Blasen-Schleimhaut sind leicht injicirt.

Ureter o. B.

Gehirn: s. Diagnose.

Befund: Die rechte, nicht vergrösserte Niere, lässt an ihrer Oberfläche eine spitzwinkelig eingezogene, schmale, etwa ½ cm lange, nicht tiefe Narbe erkennen, deren Grund und Abdachung schmutzig graugelb ist. Dieselbe liegt fast in der Mitte der Niere. Ausserdem findet sich in der Nähe des unteren Pols eine leichte grubige Einsenkung, welche sich, mehr braunroth gefärbt, von der sonst normalen Nieren-Oberfläche abhebt. Beim Einschneiden auf diese Stelle erscheint die Nierensubstanz derber, als normal.

Auf der Durchschnittsfläche ist an einer, der erwähnten Narbe nahe gelegenen Stelle ein kreisförmiger, typisch pyelonephritischer Heerd sichtbar. Im Uebrigen ist das Nierengewebe normal, nur etwas blutreich, besonders in jener Stelle am unteren Pol. Andere eiterige Heerde waren nicht zu finden. Das Nierenbecken ist mässig injicirt. Die Nierenarterien sind frei von Arteriosklerose. Die Schleimhaut des Ureters ist leicht geröthet und geschwellt.

Die histologische Untersuchung des eiterigen Bezirkes ergiebt Folgendes:

Entlang den Ferrein'schen Pyramiden und zu beiden Seiten von ihnen, in der Rinde vertheilt, finden sich zum Theil confluirende, grössere und kleinere Eiterheerde, in denen das Gewebe bald trotz reichlichster Leukocyten-Invasion noch structurell erkenntlich, bald aber schon völlig eingeschmolzen ist. Alle Heerde sind demarkirt abgesetzt. In den Demarcations-Zonen sind epitheliale Kerne erkenntlich, von ihnen aus lassen sich leukocytäre Bahnen intra- und intertubulär allseitig verfolgen. Die zunächst gelegenen Gefässe sind leicht erweitert und meist mit rothen Blutkörperchen vollgestopft. Man kann deutlich verfolgen, wie die Heerde beiderseits von den Pyramiden-Fortsätzen bis gegen die Mitte der Zone zwischen zwei solchen ihr Ausbreitungsgebiet haben. Im Uebrigen ist das Nierengewebe normal. Nur vereinzelt beginnt ein neuer Heerd sich zu bilden. Die Epithelien der gewundenen Canälchen, deren Lumen von Bakterien erfüllt ist, zeigen schlechte Kernfärbung, das umgebende interstitielle Gewebe ist gequollen. Die benachbarten Glomeruli, prall in der Kapsel

sitzend, lassen leukocytäre Anhäufungen erkennen, und rings um die Kapsel der Glomeruli sind Leukocyten auch im interstitiellen Gewebe sichtbar. Nirgends sind Karyokinesen, nirgends rothe Blutkörperchen im intertubulären Gewebe zu ermitteln. Die Papillenspitze ist intact.

In allen Heerden finden sich Bakterien. Wo die eiterige Einschmelzung schon weit fortgeschritten ist, sind sie weniger zahlreich, degenerirt, schlecht gefärbt, öfter überhaupt nicht anzutreffen. Es sind Stäbchen, welche sich nach Gram entfärben. Sie liegen bald in Haufen dicht gedrängt zusammen, so dass man ihre kurze, gedrungene Gestalt nur an den Rändern zu erkennen vermag; bald liegen sie in mehr aus einander gezogenen Plaques, so dass ihre Form deutlich kenntlich ist. Neben Stäbchenformen kommen Kokken-ähnliche Formen vor. Innerhalb der Demarkations-Zonen liegen sie unregelmässig vertheilt, und sind nie über sie hinaus im Binnengewebe zu finden. Ihre Lage zu Harncanälchen lässt sich hier nicht mehr erkennen. In noch nicht völlig eiterig eingeschmolzenen Bezirken füllen die Stäbchen meist das ganze Lumen von Harncanälchen aus. Sie sind nur dort aus ihnen heraus, oder zwischen die Epithelien getreten, wo diese selbst bereits nekrotisirt sind. Ausdrücklich sei hier hervorgeh oben, dass weder nachGram gefärbte, noch Säure-feste Bakterien zu ermitteln waren. Die Untersuchung jenes, dem unteren Pol genäherten, derberen Bezirkes hat Folgendes ergeben. Die Rinde ist hier leicht verschmälert, das Bindegewebe in Rinde und Mark unter theilweiser Verdichtung der Bowman'schen Kapsel vermehrt. Da und dort zeigt sich Verödung, hyaline und faserige Neubildung der Glomeruli und fleckweise, meist in der peripherischen Rindenzone liegende kleinzellige Infiltration. Vielfach sind die Epithelkerne der Harncanälchen nicht gefärbt, hier und da abgestossen, schollig. Anhäufung rother Blutkörperchen findet sich in solchen erweiterten Harncanälchen, deren Epithelien nicht mehr vorhanden sind, aber auch in normalen und im interstitiellen Gewebe. Cylinder sind nirgends wahrnehmbar. Die histologisch-bakterielle Untersuchung dieses unregelmässig gestalteten Bezirkes hat ein völlig negatives Resultat ergeben.

Der Narbenbezirk zeigt folgendes Bild:

Die Narbe ist senkrecht zu ihrer oberflächlichen Verlaufsrichtung geschnitten und ergiebt theils diesen: 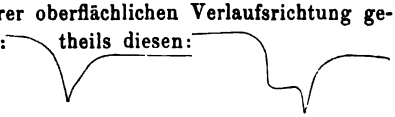 theils diesen:

Durchschnitt. In den — nach van Gieson gefärbten — Schnitten lässt sich schon makroskopisch deutlich ein von der tiefsten Stelle der Narbe aus bis tief ins Mark hinein verlaufendes, rothes Band erkennen.

Mikroskopisch: Von der Tiefe der Narbe aus zieht sich bis tief ins Mark hinein ein sich central verjüngender, bindegewebiger, mit dem Oberflächen-Bindegewebe zusammenhängender Streifen. Derselbe ist so gelegen, dass die eine Seite des Keils mit der im tiefsten Punkte der Narbe zur

Oberfläche gedachten Senkrechten abschneidet. Auf der anderen Seite reicht die Basis des Keils noch ein Stück an der Abdachung der Narbe hinauf und lässt nur ein kleines Stück normalen Gewebes zwischen sich und einem auf halber Höhe der Narben-Abdachung gelegenen zweiten Heerde übrig. Der Bezirk wird vorherrschend von Bindegewebe gebildet. In ihm liegen seitlich und an der Basis Glomeruli in allen Stadien faseriger Umbildung. Deutlich sind hier auch Harncanälchen mit intensiv gefärbten Epithelkernen zu erkennen. Ueberall finden sich bald mehr, bald weniger reichlich kleine, runde Zellen. Ausserdem sind entsprechend der Längsachse des Keils da und dort Spalten im Gewebe sichtbar, welche theils keinen, theils blutigen Inhalt zeigen.

Die Umgebung dieser Narbe ist, abgesehen von dem erwähnten zweiten Heerde, im Allgemeinen normal. Nur vereinzelt finden sich verödete oder faserig umgebildete Glomeruli, in deren nächster Umgebung das interstitielle Gewebe verdichtet ist.

Der erwähnte zweite Heerd läuft der Narbe in der Mitte parallel, geht aber an seinen Enden in sie über, so: 


Er zeigt folgendes Bild. Auch er hat keilförmige Gestalt. Die Basis des Keils sitzt einer mehr grubigen Vertiefung der Narben-Abdachung auf, während er, nach der Tiefe zu verjüngt, in einer Anzahl bindegewebiger Stränge entlang den Pyramiden-Fortsätzen tief ins Mark sich einsenkt. Zwischen diesen ist die Nierensubstanz normal. Das an der Oberfläche gelegene Corpus des Keils lässt den Process als jüngere Vorstufe der vorbeschriebenen Narbe erkennen. In dem Bezirk sind vereinzelte, leidlich erhaltene Glomeruli, fast kein völlig faserig umgebildeter zu erblicken. An Stelle der vernichteten Harncanälchen findet sich junges Bindegewebe mit Mitosen und Rundzellen. An den Rändern des Bezirkes kann man auch Wucherung der Harncanälchen-Epithelien und der Gefässendothelien wahrnehmen. Die Ausläufer des „Corpus“ nach dem Mark bieten dasselbe Bild. Hier und da sind auch Hohlräume mit rothen Blutkörperchen sichtbar.

Vereinzelte Häufchen schlecht gefärbter Stäbchen sind in dem Bezirk verstreut. Vielfach sind Stellen sichtbar, wo der Schnitt wie bestäubt erscheint. Ob diese scharf tingirten Körnchen Reste von Chromatinsubstanz zerstörter Gewebskerne sind, wie Schmidt und Aschoff[42] S. 65 es vermeinen, oder ob sie von Bakterien herrühren, lasse ich dahingestellt. Ich neige hier zur letztereren Auffassung — s. oben Fall Ende —, da ich eine Lagerung der Körnchen, Kern-Contouren entsprechend, nirgends entdecken konnte, die Bestäubung aber nur bei Färbung mit basischen Anilinfarben zu verfolgen war. Die Fibrin-Färbung ist negativ. Die Gefässwände zeigen keine Sklerosirung.

Fall Kolley, No. 15 Tab. I. Krankengeschichte. Schon vor seiner Aufnahme in das Städtische Allerheiligen-Hospital am 5. Juni 1900

katheterisirte Patient sich selbst und wurde vom 5.—9. Juni an Paraphimose Balanitis, Cystitis behandelt.

Therapie: Blasenspülungen, Salol, Reposition der Paraphimose.

Am 9. Juni wurde er entlassen, am 19. Juni jedoch wiederum mit der Diagnose: Cystitis, Hypertrophia prostatae aufgenommen. Urin schwach sauer.

Therapie: Blasenspülungen, Salol. Am 8. Juli verstarb der 65 Jahre alte Mann und wurde am 9. Juli secirt.

Sections-Protocoll. Krankheit: Prostatitis purulenta, Pyelonephritis, Encephalomalacia.

Todesursache: Bronchopneumonia.

Diagnose: Bronchitis purulenta, Encephalomalacia rubra recens, Cystitis gangränosa hämorrhagica, Pyelonephritis gangränosa, Abscessus multiplices renum.

Herz und Lungen ohne Interesse.

Milz derb, sonst o. B.

Magen, Darm o. B.

Gehirn vgl. Diagnose.

Nieren klein, Kapsel adhärent. Auf der Oberfläche tief gehende Einziehungen. Hier und da einzelne Stecknadelkopf-grosse, gelbliche, von einem rothen Hofe umgebene Pünktchen. Auf dem Durchschnitte einzelne eingestreute gelbe Heerde.

In der Schleimhaut der Nierenbecken mehrere über Linsen-grosse, flache, missfarbige, höckerige Erhebungen.

Blasenschleimhaut stark gewulstet, missfarbig, grünlich bis schwarzroth.

Prostata wenig vergrössert und von mehreren Heerden dickrahmigen, grünlichen Eiters durchsetzt.

Befund. Die Oberfläche der normal grossen linken Niere zeigt eine Anzahl grubiger, bläulich-rother Vertiefungen, aber auch spitzwinkelige Einziehungen. Der Verlauf der letzteren ist unregelmässig, strahlig, in einem Falle Y-förmig. Ihr Grund ist theils schmutzig graugelb, theils bläulich. Die Durchschnittsfläche lässt hier und da in den Papillen und von hier aus bis in die Rinde verfolgbare Streifen grünlich-gelber Färbung mit röthlichem Hofe erkennen. An anderen, den grubigen Vertiefungen entsprechenden Stellen ist das Gewebe derber, die Rinde verschmälert, wieder an anderen ist das Gewebe normal. Der Ureter ist erweitert, seine Schleimhaut missfarben, zum Theil nekrotisirt und im Gebiete der geschwollenen, von Eiterheerden durchsetzten Prostata eingeengt. Die Nieren-Arterien sind frei von Arteriosklerose.

Die mikroskopische Untersuchung hat Folgendes ergeben: Die erwähnten grünlich-gelben Streifen in Mark und Rinde sind durch Eiterheerde hervorgerufen. Oft eine ganze Anzahl von Markstrahlen umfassend, dehnt sich ihr Verbreitungsgebiet gegen die Rinden-Oberfläche hin aus.

Da und dort erreichen sie dieselbe. Sie sind verschieden gestaltet, überwiegend demarkirt abgesetzt, oft confluirend. Mitunter blassen die leukocytären Anhäufungen peripherisch allmählich ab. Stärkere, gewundenen und geraden Strassen entsprechende Leukocyten-Ansammlungen sind um Haufen von Bakterien gebildet. Neben uni- und multinucleären Leukocyten sind deutlich zahllose Zellen epithelialen Charakters sichtbar. Im Innern der Bezirke sind nur selten Reste der ursprünglichen Gewebsstructur erhalten. Ab und zu findet sich ein zwar im Untergange begriffener, aber noch deutlich abgesetzter Glomerulus. Gegen die Grenzen der einzelnen Bezirke hin ist das Absterben der Harncanälchen-Epithelien deutlich zu verfolgen. Bald sind ihre Contouren gut kenntlich, während die Kerne ungefärbt sind, bald sind sie von der Propria abgehoben, noch zusammenhängend oder getrennt. Sie erfüllen dann oft in vermehrter Zahl den Propria-Raum vollständig. Vereinzelte rothe Blutkörperchen sind zwischen ihnen und im Binnengewebe der Randzonen zu finden. Das umliegende Gewebe ist normal, nur sind stellenweise die Harncanälchen erweitert, die Gefässe mit Blutkörperchen vollgestopft.

Ueberall findet man die nach Gram entfärbten Bakterien. Es sind kurze, gedrungene Stäbchen, oft mehr kokkenförmige Gebilde. Sie liegen, soweit kenntlich, in Harncanälchen, zwischen den untergegangenen Epithelien und Leukocyten. In den eiterig eingeschmolzenen Heerden ist eine specifische Lagerung nicht immer (vgl. oben) wahrzunehmen. Hier sind sie vielfach schlecht gefärbt und nur schwer erkennbar. Die Y-förmige Narbe, in deren Grunde man schon makroskopisch eine gelbliche Stelle sieht, bietet folgende Verhältnisse dar. Ihr Centrum wird von einem bis in das Mark reichenden, dicht unter der Rinden-Oberfläche gelegenen Abscess gebildet. Die Wand der ellipsoiden Höhlung besteht aus Bindegewebe, welches nach dem Binnenraum zu jüngeren Alters ist. Die unmittelbar gegen das Höhlen-Innere gelegene Zone weist reichlich Mitosen auf und ist reichlich mit Rundzellen durchsetzt. In der bindegewebigen äusseren Randzone sind faserig umgebildete Glomeruli vorhanden. Hier setzt sich das Bindegewebe fast überall scharf gegen normales Gewebe ab.

Nach der Nieren-Oberfläche zu, welche hier eine tiefe spitzwinkelige Einziehung erfahren hat, sieht man jüngeres, mit dem Bindegewebe der Kapsel zusammenhängendes, von Rundzellen durchsetztes Bindegewebe. Durch dieses wird das ursprüngliche, kaum hier und da noch angedeutete Rindengewebe ersetzt.

Nach den Seiten zu ist das Bindegewebe der Höhlung überall scharf gegen die normale Umgebung abgesetzt. Hier und da sieht man jedoch kleinzellige Infiltration in der Umgebung. Im Verlauf der Serienschnitte verschwand die Höhlung immer mehr und mehr peripherisch, während sie in der Tiefe noch blieb. Die Einziehung in der Rinde flachte sich ab, und schliesslich war in der Tiefe keine Höhlung, sondern nur ein kleinzellig infiltrirter, bindegewebiger Bezirk sichtbar. Zwischen diesem und

der Einziehung an der Oberfläche sieht man einen schmalen Bezirk gleich einem bindegewebigen Bande. An ihm sind beiderseits die faserig umgebildeten Glomeruli wie Rosetten aufgehängt. Dieses Band selbst ist fast rein bindegewebig. In seiner Umgebung findet sich ein kleinzellig infiltrirter Bezirk, in welchem Harncanälchen mit kleinen, intensiv gefärbten Epithelien und kleinem Lumen, peripherwärts am meisten, ab und an normale Glomeruli sichtbar sind.

Nach der Tiefe zu ist die Höhlung nicht scharf bindegewebig abgegrenzt, sondern verläuft mehr diffus in das Bindegewebe des Markes. Die kleinzellige Infiltration ist bis in das Mark ausgedehnt. Auch hier ist ein bindegewebiges Band entstanden. Im Innern der Höhlung finden sich reichlich Leukocyten, Detritus, eingedickte Eiterklumpen, aber auch homogene, colloide Massen und Bakterienreste.

Austritt rother Blutkörperchen oder Blutpigment ist nirgends wahrnehmbar. Das Gewebe der weiteren Umgebung ist völlig normal. Im Mark jedoch ist leichte Bindegewebs-Hyperplasie nicht zu verkennen.

Die anderen Narben zeigen, wenn auch nicht unmittelbar im Zusammenhange mit einem eitrigen Heerde, das hier und z. B. bei Fall 9 gekennzeichnete Verhalten. Ganz scharf ist dies jedoch bei einer derselben ausgeprägt. Hier sieht man entsprechend der ganzen Narbenbreite einen bindegewebigen, kleinzellig infiltrirten Strang, sich immer mehr verjüngend, bis in das Mark ziehen. An ihm hängen beiderseits die faserigen Glomeruli.

Grosse Bezirke des Nierengewebes sind völlig normal. Zuweilen zeigen die Epithelien der Harncanälchen leichte Bestäubung.

Die Fibrin-Färbung ist negativ.

Sollen gewisse Nieren-Schrumpfungen bei und nach Pyelonephritis Heilungs-Erscheinungen, oder secundäre, chronisch entzündliche Vorgänge sein, so ist der Beweis dafür nur durch Verfolgung der Krankheit in allen ihren Stadien bis zum Endeffect zu ermöglichen[1]). Dem entsprechend wird darzulegen sein, dass der Krankheits-Process in den zum Beweise heranzuziehenden Fällen ein pyelonephritischer ist, und dass seine einzelnen Bilder zu den Schrumpfungen hinführen. Dieser Nachweis wird erleichtert, wenn es gelingt, alle anderen Krankheits-Processe differentiell-diagnostisch auszuschliessen.

Die Pyelonephritis ist jene eiterige Nieren-Entzündung, bei welcher die sie verursachenden Bakterien auf dem rückläufigen Harnwege ihren Eintritt in die Niere finden.

[1]) S. Orth[30], Klebs[27], Ziegler[48], Cohnheim[11], Kaufmann[25], Birch-Hirschfeld[7], Senator[44].

Sie ist also eine Entzündung. Aber in dem Exsudat, welches durch die alterirten Gefässwände in das umgebende Gewebe tritt, müssen von vornherein weisse Blutkörperchen vorherrschen.

Im Sinne der Qualität des Exsudates muss sie demnach vom allgemein pathologischen Standpunkte aus unterschieden werden von den serösen, sero-fibrinösen und haemorrhagischen Nieren-Entzündungen.

Nach dem Maasse der Betheiligung der Zellen des Grundgewebes an formativen und degenerativen Wandlungen ist sie andererseits zu trennen von denjenigen Nieren-Entzündungen, welche ausschliesslich oder wenigstens vorherrschend nur von formativen Wandlungen des Grundgewebes begleitet sind, d. h. von den vorherrschend nicht mit Nekrose verbundenen Nieren-Entzündungen.

Auf speciell pathologischem Gebiete hat man unter Combinirung dieser beiden Momente die nicht eiterigen Nieren-Entzündungen hauptsächlich geschieden in die acut und chronisch verlaufende Nephritis hämorrhagica, und die verschiedenen, bald ohne, bald frühzeitig mit Nekrose einhergehenden Formen der Nephritis exsudativa. Diesen vorwiegend parenchymatösen Nephritiden hat man die acuten und subacuten Formen der vorwiegend interstitiellen Nephritis gegenübergestellt.

Alle diese Formen nehmen, wenn sie auch in ihren Anfangsstadien circumscripter Natur sein mögen, doch regelmässig im späteren Verlaufe den Charakter diffuser Processe an. Die Pyelonephritis dagegen giebt ihren nur local afficirenden Typus nie auf, selbst wenn das ganze Organ von einzelnen Eiterheerden durchsetzt ist, selbst wenn nach deren Confluenz das ganze Organ zu einem Eitersacke umgewandelt wird, in dessen Wand kaum erkennbare Reste von Nierengewebe vorhanden sind.

Hat man hierdurch schon ein leidlich diagnostisches Merkmal, um jene Processe in den einzelnen Fällen ausschliessen zu können, so kommt speciell Folgendes in Betracht

I.

gegenüber den vorwiegend parenchymatösen Processen der Nephritis haemorrhagica und exsudativa fibrinosa. Makro-

skopisch fällt die gelbliche Färbung des zunächst meist weichen, morschen, vergrösserten Organs in die Augen. Erst im späteren Verlaufe tritt Verkleinerung ein.

Mikroskopisch treten degenerative Processe am Grundgewebe auf: an den Harncanälchen, bestehend in fettiger Degeneration und Desquamation; an den Glomeruli, bestehend in fettiger Metamorphose, Schwellung, Wucherung und Desquamation ihrer Epithelien, Schwellung, Wucherung, Desquamation ihrer Endothelien und Capillarwände, in abnormem Inhalte des Kapselraumes an Eiweiss und abgestossenen Epithelien; im interstitiellen Gewebe, bestehend in theils periglomerulär, theils perivenös angeordneter Infiltration. Andererseits machen sich formative Veränderungen am Grundgewebe geltend, welche den Charakter atrophischer Indurations-Heerde tragen. Diese sind dadurch entstanden, dass die ihres Epithels verlustig gegangenen Harncanälchen collabiren und die zugehörigen Glomeruli zur Verödung bringen, et vice versa. Man sieht dann heerdweise unregelmässig begrenzte Bezirke, in denen collabirte atrophische Harncanälchen mit angeschoppten, in allen Stadien faseriger Umbildung begriffenen Glomeruli abwechseln. Das Bindegewebe ist vermehrt, gewuchert, von Rundzellen infiltrirt, bald hypertrophisch, bald hyalin. Die entsprechenden Stellen der Nieren-Oberfläche sind meist grubig eingesunken. Beim Fortschreiten des Processes kann sich dann leicht das Bild der Granular-Atrophie dem Auge darbieten. Bei der Differenzirung der Nephritis fibrinosa exsudativa von der haemorrhagica fallen wesentlich quantitative Unterschiede bezüglich der Degeneration des Grundgewebes, vor Allem aber die Qualität des Exsudates ins Gewicht.

Beiden Formen gegenüber ist die eiterige Nieren-Entzündung durch die Qualität des Exsudates und das Vorherrschen der Nekrose des Gewebes zu unterscheiden.

In allen von mir beobachteten Fällen war das entzündliche Exsudat ein eiteriges. Die Veränderungen im Grundgewebe waren von dem zerstörenden Momente der Nekrose beherrscht. Kein Gewebstheil wurde von ihr verschont, vor Allem aber wurden sofort die an sich zarten Epithelien der Harncanälchen ergriffen. Wiederholt, z. B. Fall Ende, Lummel haben sich auch Bezirke gefunden, welche atrophisch indurirten ähnlich

sahen. Nirgends aber konnten dieselben auf eine abgelaufene Nephritis exsudativa fibrinosa oder haemorrhagica zurückgeführt werden. Nirgends liess sich Fibrin, nirgends grössere Blut-Residuen nachweisen.

II.

Gegenüber den acuten und subacuten Formen der vorwiegend interstitiellen Nieren-Entzündungen, den Glomerulo-Nephritiden, welche häufig bei oder nach Scharlach, Diphtherie u. s. w. beobachtet werden.

Mikroskopisch ist ihnen und der Nephritis purulenta, mindestens in den Anfangsstadien, die heerdweise Localisation in und um die Glomeruli gemeinsam. Die Bestandtheile der Bowmanschen Kapseln werden zuerst ergriffen. Erst in zweiter Linie finden sich Veränderungen an dem sie umgebenden interstitiellen Gewebe und an den Harncanälchen. So lange der Krankheits-Process acut ist, sieht man Eiweiss im Kapselraum, bald Wucherung, bald alle möglichen Degenerations-Stadien der Knäuel- und Kapsel-Epithelien, Anhäufung von Leukocyten oder Thromben in den Gefässschlingen. Das Exsudat ist serös, die zellige Infiltration in das benachbarte Intertubular-Gewebe nicht in die Augen springend. Ganz anders bei den eiterigen Nieren-Entzündungen, wo leukocytäre Invasion und Nekrose vorherrscht.

Im subacuten Stadium der Glomerulo-Nephritis findet man die Glomeruli in allen Stadien der Entartung. Die Infiltration des Zwischengewebes, gruppirt um die Arteriolae rectae und Rindenvenen, ist in fortschreitender Confluenz begriffen. Hand in Hand damit gehen Atrophie und Degeneration der Harncanälchen. Nie aber beherrschen diese das Bild.

Auch dieser Entzündungs-Process kam in keinem Falle in Frage. Hier und da fand sich einmal ein Heerd, der, — in den ersten entzündlichen Stadien begriffen —, um einen Glomerulus als Ausgangspunkt sich zu gruppiren schien. Stets jedoch erwies sich bei näherer Prüfung als eigentliches Centrum ein mit Bakterien erfüllter Tubulus. Waren auch zahlreiche verödete und weiter degenerirte Glomeruli in Bezirken vorhanden, welche prima facie als subacute Glomerulo-Nephritis imponiren konnten, stets sah man schliesslich die Nekrose der Harncanälchen im Vordergrunde.

Freilich werden auch aus einer Glomerulo-Nephritis indurirte Schrumpfungsheerde sich entwickeln können und dann, für sich allein betrachtet, allerdings schwer von gleichartigen anderer Herkunft zu differenziren sein.

III.

Ist es sonach ausgeschlossen, dass die beobachten Schrumpfungen einem nicht eitrigen Entzündungs-Process ihren Ursprung verdanken, so ist nunmehr zu prüfen, ob sie durch Bakterien-Invasion auf dem rückläufigen Harnwege entstanden sind. Auszuschliessen wäre demnach ihr Entstehen auf eiterig-parasitärem und auf tubulogen aparasitärem Wege.

Um Letzteres vorweg zu nehmen, so sei hier an folgenden Erfahrungssatz erinnert:[1])

„Ausser durch einzelne chemische Substanzen, welche übrigens nur durch ausnahmsweise Umstände zur Geltung gelangen können, werden eiterige Entzündungen einzig und allein durch Mikroorganismen hervorgerufen."

Von derartig ausnahmsweisen Bedingungen ist jedoch in den beobachteten Fällen nicht die Rede. Ich kann diese sonst etwa in Betracht kommenden Ursachen für die vorliegenden Fälle um so eher für ausgeschlossen erachten, als ja überall Mikroorganismen gefunden sind. Anders verhält es sich mit der Entstehung der nachgewiesenen Infection auf arteriogenem Wege.

Gelangen mit dem Blutstrome Mikroorganismen in die Nieren, so können sie, wie jetzt[2]) als erwiesen gelten muss, in die Harncanälchen ausgeschieden und mit dem Urin abgeführt werden. Sie können dabei eine acute Entzündung setzen, welche nach ihrem Verschwinden keinerlei Residuen zurücklässt. Sie können aber auch, meist von den Rindencapillaren aus, oder nach Ausscheidung in die Harncanälchen, vorzüglich von den Henleschen Schleifen aus, eiterige Entzündungen hervorrufen. Demgemäss bietet die hämatogene, embolische oder metastatische Nephritis purulenta folgendes Bild:

Die Eiterheerde sind regelmässig in beiden Nieren zu finden, während die Pyelonephritis oft einseitig auftritt. Makroskopisch

[1]) Ponfick[31], S. 29.

[2]) Orth[30] S. 163, Zuckerkandl[49] S. 155, Flügge[14], Bd. 1, S. 376 ff. Kaufmann[25] S. 595, 607.

sieht man multiple, miliare bis erbsengrosse, weiche, gelbliche, prominente, meist von einem rothen Hofe umsäumte, rundliche Eiterheerde auf der Oberfläche, auf dem Durchschnitte in der Rinde und im Mark; hier jedoch seltener.

Mikroskopisch: Die Heerde in der Rinde sind stets um Glomeruli oder Capillaren angeordnet, in denen sich meist die Mikroorganismen nachweisen lassen. Die Gefässwände sind nekrotisch, die Umgebung zeigt reactive Entzündung, zellige Infiltration, Degeneration, schliesslich eiterige Einschmelzung des ganzen Bezirkes. Regelmässig sind die Heerdchen, mehr den Zonen zwischen zwei Markstrahlen, also den Gefäss-Verbreitungsgebieten entsprechend, localisirt. Im Mark sieht man seltner rundliche, um Gefässe und in diesen enthaltene Bakterien angeordnete Heerde, welche den Rindenheerden entsprechen. Meist sind sie in mittleren und centralen Abschnitten der Markkegel um Schleifen und Sammelröhrchen mehr länglich gruppirt. Auch hier sind dann fast stets (aber im Harncanälchen!) Bakterien nachweisbar. Die Nekrose der Harncanälchen ist dann das Erste. Solche Heerde unterscheiden sich, für sich allei betrachtet, in nichts von pyelonephritischen. In den beobachteten Fällen waren jedoch derartige Heerde nicht vorhanden, so dass ein Zweifel aus diesem Grunde nirgends entstehen konnte.

Mit Ausnahme des Falles Elmers war überall der Ausgang der Entzündung der Rinden- und Mark-Heerdchen jüngeren Alters von mit Bakterien erfüllten Harncanälchen aus und ihre allgemeine Localisation mehr dem Ausbreitungs-Gebiete der Canaliculi uriniferi entsprechend verfolgbar. Die Entstehung der Krankheits-Processe auf haematogenem Wege ist demnach auszuschliessen, ganz abgesehen von sonstigen unterstützenden Momenten des Sectionsbefundes und der Krankengeschichte.

Im Falle Elmers jedoch liegt der Befund anders. Hier ist die haematogene Infection eher wahrscheinlich, wenngleich eine gleichzeitige tubulogene, — nach Ponfick also eine hybride Krankheitsform —, mit im Bereiche der Möglichkeit liegt. Die Eiterheerdchen der Rinde sind vorzugsweise rundlich um Glomeruli angeordnet. In den zugehörigen Capillaren und theilweise auch in bereits eitrig eingeschmolzenen Bezirken zwischen den Leukocyten waren nach Gram gefärbte Kokken nachzuweisen. Die

wenigen Markheerde liessen gleichfalls ihre Anordnung um Gefässe erkennen. Ausserdem aber fanden sich nach Gram entfärbte Stäbchen in Harncanälchen und im interstitiellen Gewebe, jedoch ohne dass eine deutliche Gewebs-Reaction in Wechselbeziehungen mit ihnen sichtbar war. Bei diesem Befunde lässt sich m. E. mit Sicherheit nur sagen, dass eine haematogene Nephritis purulenta durch Kokken erzeugt war. Ob daneben auch tubulogene Entzündungen mitgespielt haben, lässt sich nicht darthun. Noch viel weniger sind aber die vorgefundenen Schrumpfungen einigermaassen wahrscheinlich auf die etwaige tubulogene Infection zurückzuführen. Diese können, eine etwa in der Ausheilung begriffene Pyelonephritis vorausgesetzt, ebenso gut Folgen der sicher vorhandenen haematogenen Eiterung sein, wie jene. Für die Annahme des haematogenen Ursprunges der Infection finden sich auch in dem sonstigen Sectionsbefunde und in der Krankengeschichte unterstüzende Momente. Wenn auch Herz und Endocard keinen Anhalt geben für eine embolische Nephritis purulenta, so wird diese doch aus folgenden Erwägungen erklärlich: Es lag senile Gangrän vor, — s. Krankenkengeschichte, Sections-Protocoll —. Einige Zehen rechts waren brandig, kein Puls in der rechten Arteria poplitea. Die Arteria lienalis war verstopft, die Milz gangraenös, an der Innenfläche der Aorta waren grobe Thromben sichtbar, — damit ist aber die Verschleppung infectiösen Materials vom Bein her wahrscheinlich. Das Vorhandensein der Stäbchen im Harncanälchen und im interstitiellen Gewebe findet auch ohne Cystitis und Pyelitis seine einfache Erklärung durch postmortale Einwanderung, eventuell vom Darm her (A. Birch-Hirschfeld). Der Fall Elmer's ist sonach als haematogene Nephritis purulenta auszuschliessen.

IV.

Es erübrigt noch, diejenigen nicht entzündlichen Krankheits-Processe auszuschliessen, welche narbige Schrumpfungen hervorzurufen vermögen: die arteriogene, bakterienfreie Embolie, Infarct und Nekrose.

Die Folgen einer Infarct-Bildung in der Niere durch Emboli oder Thrombose müssen sich an den Verbreitungsbezirk des verstopften Gefässes anschliessen. Regelmässig erscheint daher der Infarct auf dem Durchschnitte schon makroskopisch als ein

keilförmiger Bezirk[1]). Derselbe sieht blass, lehmfarbig, wie gekocht aus, reicht bis höchstens an die Grenze von Rinde und Mark, ist von derberer Consistenz und von einem rothen Hofe umgeben.

Das mikroskopische Bild ergiebt Folgendes: Der Bezirk ist nekrotisch und entspricht in seiner Ausdehnung regelmässig dem Versorgungsgebiete des verstopften Gefässes. Seine Umgebung, aber auch unter Umständen er selbst, ist hyperämisch. Ist das verstopfte Gefäss dann noch aufzufinden, fällt die Diagnose nicht eben schwer. Anders wenn der Infarct geheilt ist und sich auf dem Wege der peripherisch einsetzenden, reactiven Entzündung der Defect durch schrumpfendes Narbengewebe geschlossen hat. Solche Infarct-Narben sind dann von zahlreichem Bindegewebe gebildet, in welchem mehr oder weniger fibrös umgewandelte Glomeruli, rudimentäre, oder nach Thorel[45] und Ribbert[36] neugebildete Harncanälchen mit intensiv gefärbten kleinen Epithelien vorhanden sind. Häufig findet sich in ihm Pigment und Kalk abgelagert.

Wie schon Klebs[37] hervorhebt, sind diese Narben nicht eben leicht von den in Rede stehenden ausheilenden Schrumpfungen zu unterscheiden. Differentiell diagnostisch bleibt schliesslich lediglich die verschiedene Localisation und das Auffinden des verstopften Gefässes übrig.

In den beobachteten Fällen waren allerdings die Narben überall nicht an die Gefäss-Verbreitungsgebiete gebunden, vielmehr zogen Narbenbänder, — wenigstens in den ausgesprochensten Fällen — den Markstrahlen entlang in die Tiefe. Ueberall liessen sie sich auch bis tief hinein ins Mark verfolgen. Verstopfte Gefässe, welche die Annahme der Narben-Herkunft als Infarct-Narben rechtfertigen könnten, haben sich trotz sorgfältigsten Suchens nicht auffinden lassen. Ausserdem aber will es mich bedünken, als ob selbst in den ältesten Infarct-Narben niemals jener streifige, bandartige Charakter der Bindegewebs-Bildung so scharf ausgeprägt wäre, wie dies bei den obigen Fällen zu constatiren ist.

[1]) Die gegentheilige Ansicht Ribbert's[36] (Dieses Archiv Bd. 155) halte ich im Hinblick auf den anatomischen Bau der Niere nicht für überzeugend.

Ich glaube deshalb für die geschilderten Narben auch die Herkunft aus embolischem Infarct ausschliessen zu können.

Demnach bleibt allein die Schlussfolgerung übrig, dass die Schrumpfungen in den vorgetragenen Fällen, — mit Ausnahme des Falles Elmers —, ihre Entstehung den vorhandenen tubulogen-infectiösen Krankheitsprocessen verdanken.

Die Richtigkeit dieser Schlussfolgerung wird schliesslich noch zu erhärten sein durch eine nähere Betrachtung der Krankheitsbilder selbst, wie sie sich nach den verschiedenen Etappen gestaltet haben werden und gestalten mussten. Andererseits aber bleiben diejenigen Umstände aus der klinischen Beobachtung und dem sonstigen Sectionsbefunde zu erörtern, welche unterstützend herangezogen werden können.

In allen 6 Fällen sind Bakterien nachgewiesen, theils nach Gram gefärbte Kokken, theils nach Gram entfärbte Stäbchen. Erstere sind der Staphylokokken-Gruppe zuzurechnen, letztere müssen als Bacterium coli oder als aerogenes, oder als Proteus Hauser gelten.

Es kommt für die vorliegende Frage nicht darauf an, genau festzustellen, welcher der drei letzteren Gruppen die Stäbchen angehörten. Indessen möchte ich doch hervorheben, dass es sich im Falle Kolley mit grösster Wahrscheinlichkeit um Bacterium coli gehandelt hat. Hierzu bestimmt mich die Gestalt der Bakterien im Gewebe, andererseits die saure Beschaffenheit des Urins[1]). Aber auch im Falle Mynareck halte ich trotz der stark alkalischen Beschaffenheit des Urins dasselbe Bakterium für nachgewiesen. Da ich schon 3½ Stunden post mortem unter den sorgfältigsten aseptischen Cautelen Ausstrich und Abimpfung vornehmen konnte und durch beide die Identität der gefundenen Stäbchen mit Bacterium coli commune sicher gestellt ist, so kann man m. E. eine postmortale Einwanderung hier nicht mit Wahrscheinlichkeit ins Feld führen. Was aber die dagegen sprechende alkalische Beschaffenheit des Urins betrifft, so muss in der Blase allerdings eine Misch-Infection, sei es mit Kokken, sei es mit Proteus Hauser, vorhanden gewesen sein. Indessen ist nicht

[1]) Vergl. Rovsing[38] und Flügge[14] II, S. 360ff. u. 340ff.

abzusehen, weshalb eine zeitlich voraufgehende Infection des Harnwege durch B. coli und eine spätere der Blase durch Kokken — womit übrigens die Krankengeschichte sehr wohl in Einklang zu bringen ist, — oder Proteus Hauser in das Bereich der Unmöglichkeit gehören sollte. Andererseits wird man auch die Möglichkeit nicht ausschliessen können, dass bei bestehender Misch-Infection in der Blase die Niere doch allein durch Bacterium coli inficirt wird. Letzteres ist dann höchst wahrscheinlich, wenn die Alkalescenz des Urins durch Proteus Hauser verursacht war. Proteus Hauser vermehrt sich nach Flügge (S. 274) im Thierkörper erst dann, wenn die Gewebe durch andere Bakterien nekrotisirt sind.

Im Falle Erdmann habe ich aus dem mit den beiden anderen Fällen übereinstimmenden histologischen Bilde trotz der Alkalescenz des Urins die Ueberzeugung gewonnen, dass es sich auch da um Bacterium coli handelt.

Die gefundenen Mikroorganismen waren in allen Fällen die Erreger der eitrigen Entzündung. Ueberall ist zu verfolgen, wie in ihrer Umgebung das Erste die mangelhafte Färbung der Harncanälchen-Epithelien ist. Das Nächste ist dann der Zerfall der Epithelien, ihre Abstossung von der Propria, das Eindringen von Bakterien in das Bindegewebe, das Weitergreifen der Nekrose auf das umliegende Gewebe und das massenhafte Andringen von Leukocyten. Meist sind auch in denjenigen Heerden, wo die eitrige Einschmelzung schon weit fortgeschritten ist und die Mikroorganismen selbst ihr ephemeres Dasein durch Involutions- und Degenerations-Formen bezeugen, bald strangförmige, bald geschlängelte Strassen stärkerer leukocytärer Anhäufung sichtbar. Sie entsprechen der ursprünglichen Lagerung der Bakterien. Die Nekrose des interstitiellen Bindegewebes ist keine in allen Fällen ganz gleichmässige. In den Kokkenfällen ist, — ich möchte fast sagen wunderbarer Weise —, das bindegewebige, mit Leukocyten besetzte Gerüst in scheinbar weiter fortgeschrittenen Heerden noch sichtbar, als in den Coli-Fällen. Die demarkirten Heerde sehen dann wie ausgenagte Netze aus, in denen nur noch spärliche nekrotische Gewebsreste und meist nur vereinzelte Kokken sichtbar sind. Ein bindender Schluss auf ungleiche Werthigkeit der verschiedenen, hierbei ins Spiel kommenden Formen lässt

sich jedoch hieraus bei der verhältnissmässig geringen Zahl der Beobachtungen nicht ziehen.

Wucherungen an den Epithelien vor ihrem Absterben haben sich in unmittelbarem Zusammenhange mit beginnender Bakterien-Invasion nicht gezeigt. Wohl fanden sich hier und da Wucherungen, aber stets nur dort, wo Bakterien nicht unmittelbar vorhanden waren. Ich habe den Eindruck gewonnen, als ob sich dieses Verhalten etwa so gestaltete: wo sich, z. B. am Uebergange vom Schaltstück zum Ausführungscanälchen, Bakterien festgesetzt hatten, da ging die unmittelbare Umgebung sofort in Nekrose über. In dem zugehörigen centralen Abschnitte des Harn-Canälchens traten vor dem Zerfall Wucherungen auf. Erklären lässt sich dieses Verhalten vielleicht dadurch, dass das heilende Princip des Organismus sich zunächst bestrebt, den an der Invasions-Stelle gesetzten Verlust von noch intacten Epithelien her zu decken. Dies ist aber natürlich nur so lange möglich, als die producirenden Epithelien selbst nicht durch die Menge der zu ihnen dringenden Bakterien-Toxine in ihrer Vitalität gestört sind. Damit ist m. E. auch die Beobachtung in Einklang zu bringen, dass selbst in stark der eitrigen Einschmelzung nahen Heerden gerade die Glomeruli und ihre Umgebung häufig noch relativ wohl erhalten sind. Das Eindringen der Mikroorganismen in das Intertubular-Gewebe erfolgt nach meinen Beobachtungen erst dann, wenn nach Nekrotisirung der Harncanälchen-Epithelien, nach reichlichem Hervorbrechen von Leukocyten, nach Ueberschwemmung des Gewebes mit den Toxinen der zerfallenen Mikroorganismen der Boden gewissermaassen gedüngt ist.

Dass es sich thatsächlich um Wucherungen von Harncanälchen-Epithelien handelt[1]), dafür sprechen die Mitosen. Besonders aber erhellt dies aus solchen Bezirken, wo Epithelien, wie ein epitheliales Gewebe, in grösseren Plaques neben einander gelagert sich finden. Durch ein Herabschwemmen abgestossener Epithelien lassen sich solche Befunde m. E. nicht erklären.

Auch an den Glomeruli und dem Intertubular-Gewebe sind Wucherungen vor der Nekrotisirung beobachtet.

[1]) Schmidt u. Aschoff[42] S. 64.

Demarkirend abgesetzte Eiterheerde waren in jedem Falle vorhanden. Es fanden sich jedoch auch Heerde ohne Demarkations-Zone. Hier war die Leukocyten-Ansammlung in der Mitte des Heerdes oder strassenweise am stärksten und verringerte sich peripherisch ohne schärfere Grenzen.

Das Bild der Entzündungen ist also das der nekrotisirenden, eitrigen. Wo die Wirkung der Bakterien eine unmittelbare ist, tritt Nekrose ohne Wucherung ein. Wo sich dagegen höchstens Toxin-Wirkung allein geltend macht, da können zunächst Wucherungen zu Stande kommen. Wo die Wirkung der Toxine aufgehört hat, besiegt ist, da setzt die Wucherung, vor Allem der Bindegewebs-Bestandtheile, aber auch der Gefässe und Harn-Canälchen-Epithelien, von der Demarkations-Zone aus ein. Indessen scheint mir hier ein doppelter Weg gegeben. Entweder es tritt zunächst eine mehr oder weniger vollständige bindegewebige Abschnürung des verlorenen Bezirkes ein, von der aus der Defect allmählich geschlossen wird, oder es betheiligen sich an der Wucherung noch erhaltene centrale Bindegewebs-Bestandtheile. Wie, m. E., im Falle Kolley deutlich zu verfolgen ist, kann der Defect durch Wucherung von der „Kapsel" her völlig geschlossen werden. Man sieht in den Serienschnitten, wie von den Winkeln und Kammern des Hohlraumes aus das Bindegewebe nach der freien Mitte zu sich vermehrt, wie die zunächst nur leicht eingesunkene Nieren-Oberfläche tiefer und tiefer, gegen das Centrum des Heerdes immer mehr spitzwinkliger eingezogen wird, wie schliesslich die Menge des Bindegewebes gegen das Centrum hin zunimmt. Hier wird sich also schliesslich die grösste Menge Bindegewebe befinden. Es resultirt dann daraus eine Narbe, welche in ihren centralsten Partien keinerlei ursprüngliche Gewebs-Bestandtheile, wie faserig umgebildete Glomeruli u. s. w., erkennen lässt, vielmehr nur von einem bald mehr, bald weniger stark kleinzellig infiltrirten Bindegewebe gebildet wird. In ihrer peripherischen Zone dagegen werden Glomeruli in allen Stadien faseriger Umbildung, Blutpigment, Kalk sich finden. Wo die Heerde bis an die Rinde reichen, sieht man diese fast ausschliesslich spitzwinklig eingezogen. Sie erscheinen dann mehr oder weniger keilförmig, oft so schmal, dass sie sich wie Bänder mit Rosetten daran in die Tiefe ziehen. Solche an

der Oberfläche strahlig aussehende Narbengebilde von grau-gelblicher, schmutziger Farbe sind am deutlichsten in den Fällen Lummel, Erdmann, Mynareck, Kolley ausgeprägt. Sie sind so charakteristisch, dass sie m. E. bei keinem anderen Schrumpfungs-Process zu finden und zu erklären sind, besonders dann, wenn ihre tiefen Ausläufer dem Zuge der Markstrahlen folgen.

Anders verhält es sich mit jenen Schrumpfungen, welche einen mehr chronischen Eindruck machen. Hier sind bindegewebige, in die Tiefe ziehende „Bänder" nicht ausgeprägt, vielmehr erscheint das kleinzellig infiltrirte Bindegewebe ohne scharfe Grenzen vermehrt (Fall Ende, Lachmann, Lummel, Mynareck). In ihnen sind überall Glomeruli, in allen Stadien faseriger Umbildung begriffen, sichtbar. M. E. sind auch solche Schrumpfungs-Vorgänge aus und durch die mikroskopischen Befunde zu erklären. Ein einzelner ausgeheilter Eiterheerd hinterlässt für sich nur eine kleine Narbe. Die zu dem vernichteten Bezirke gehörigen Glomeruli veröden und bilden sich faserig um, sofern sie nicht mit eingeschmolzen wurden. Liegt nun eine Anzahl kleinster Eiterheerdchen, — vergl. Ende, Lachmann, Lummel —, in grösserer Nähe zusammen, ohne zu confluiren, so kann es nicht Wunder nehmen, wenn das zwischen ihnen liegende Gewebe schrumpft. M. E. muss, wie schon oben angedeutet, die Vernichtung eines Theiles eines Harncanälchens auch den übrigen völlig lahm legen. Eine Regeneration mag bei geringerem Epithel-Defect vielleicht eintreten können[1]), ein vollkommener Ersatz oder Neubildung ganzer Canälchen ist jedoch meines Wissens noch nicht einwandsfrei beobachtet. Ohne einen solchen vermag ich mir nicht zu erklären, wie die Reste zum Theil vernichteter Canälchen noch functioniren sollten. Durch die Unterbrechung zwischen Kapsel- und Ausführungs-Canälchen wird die Abführung des Harns, falls das centrale Ende überhaupt noch functionirt, gehindert. Der Harn wird also im Gewebe angestaut werden müssen. Die Folge wird deshalb für das centrale Ende mindestens dieselbe sein müssen, wie die durch aseptische Ureter-Unterbindung für das ganze Organ herbeigeführte. Die Epithelien werden degeneriren und interstitielle Wucherungen werden in Folge des

[1]) Vgl. Thorel u. Ribbert in der beigefügten Literatur.

durch jene Degeneration oder durch die Harnstauung oder durch beide erzeugten Reizes eintreten[1]).

Ist dies aber richtig, so sind damit jene grösseren oder kleineren, anscheinend diffusen Schrumpfungen als secundäre Folgen des nekrotisirenden Entzündungs-Processes erklärt. Es ist diesbezüglich nicht abzusehen, warum nicht durch eitrige, infectiöse Entzündungen dieselben Folgen secundär gesetzt werden sollten, wie durch nicht eitrige. Allerdings ist es etwas Anderes, ob die wirkende Ursache auf dem Blut- oder dem rückläufigen Harnwege in die Nieren gelangt. Sind die wirklichen Ursachen im Blut kreisende Gifte, so wird man ihre Ubiquität, damit aber diffusere Ausbreitung ihrer directen oder secundären Folgen in den Nieren zugeben müssen. Sind aber die wirkenden Ursachen aufsteigende Mikroben, so ist es nicht nur natürlich, sondern steht auch im Einklange mit der Erfahrung, dass sie sich nicht in allen Harncanälchen festsetzen, dass ihre Toxine nicht überall wirksam werden, und dass somit auch secundäre Folgen nicht überall auftreten.

Gehe ich nun auf die Befunde im Einzelnen ein, so sind, — abgesehen von Fall Elmers No. 17 Tab. I —, die Schrumpfungen in den Fällen Lachmann, Ende, Lummel —, No. 7, 11, 14 Tab. I —, auf Pyelonephritis, erzeugt durch Staphylokokken, zurückzuführen.

Die Narben-Bildungen im Falle Lachmann. Es ist nur eine von der Oberfläche ausgehende Narbenbildung vorhanden, welche nicht den sonst gefundenen Typus des Ausheilungs-Processes trägt. Der Process ist hier noch nicht zu seinem Endeffect gediehen. Die Bildung erstreckt sich nicht continuirlich bis ins Mark. Trotzdem muss ich ihr, ebenso wie den anderen, innerhalb der Rinden- oder Markzone gelegenen, kleinen, weiter fortgeschrittenen Narben die Qualität ausheilender Processe zusprechen, da das ganze Bild eine andere Deutung nicht zulässt. Die einzelnen Heerde waren hier nicht so ausgedehnt, dass eine Confluenz eingetreten wäre. Dagegen war die Einzel-Invasion eine so reichlich disseminirte, dass in Verfolg der Nekrotisirung und des Ausfalles der Function der Tod noch vor Confluenz eintrat.

[1]) Orth[30] S. 133, Aufrecht[3] S. 40, 48ff. (Literatur).

Für das Zustandekommen der Infection auf tubulogenem Wege spricht — negativ — das Fehlen hinreichenden anderweitigen Anhaltes für haematogene Infection, mangelnde Endocarditis, erst kurz vor dem Tode vorübergehend Fieber; positiv: die Strictura urethrae, die eitrige Cystitis und Ureteritis; für die Annahme der Narbenbildung als Heilungs-Vorgang die Krankengeschichte. Auf Salol u. s. w. trat Besserung der Cystitis, also Herabminderung des Nachschubs von Bakterien ein.

Die Narben-Bildungen im Falle Ende tragen den Charakter secundärer älterer Schrumpfungen. Offenbar waren nach dem Unfalle am 9. September 1899 die Harnwege inficirt worden (Beckenbruch, Blutharnen, Eiterung in der Inguinalbeuge). Noch am 9. Januar 1900 bestand Cystitis. Auf Salol- u. s. w. Behandlung gingen die Erscheinungen zurück (4. Februar 1900). Am 9. Februar liess sich ein Prostata-Abscess nachweisen. Darauf zuerst urämische Erscheinungen. Trotzdem tritt auf Argentum-Ausspülungen wieder leichte Besserung ein. Mit dem Nieren-Befunde verglichen, wird man in der Annahme nicht fehl gehen, dass die erste Schädigung der Niere zeitlich vor dem 9. Jan. 1900 liegt und zu diesem Zeitpunkte bereits abgeblasst war. Dann fand erneuter Nachschub der schädigenden Mikroben statt, welcher durch Salol-Behandlung gemindert wurde. Schliesslich drangen, nach Bildung des Prostata-Abscesses, so überreichlich Bakterien in die Nieren, dass sich das Organ ihrer nicht mehr erwehren konnte. Die Schrumpfungen sind jedenfalls vor Bildung des Prostata-Abscesses entstanden, die Infection der Niere war vor diesem Zeitpunkte eine geringere und hatte nur in jenem Bezirke stattgefunden. Beim Aufhören des Nachschubes von Bakterien heilten die Schäden narbig aus, und secundär entstanden nun die Schrumpfungs-Heerde. Bei dem erneuten Nachschub von Bakterien zur Zeit der Entstehung des Prostata-Abscesses überschwemmten diese nicht nur bisher noch intacte, sondern auch jene Schrumpfungs-Bezirke. Eine Infection auf dem Blutwege erscheint ausgeschlossen, obgleich der Milztumor für dieselbe sprechen würde; die tubulogene findet eine Stütze in der Cystitis und Ureteritis.

Die Narbengebilde im Falle Lummel tragen ausheilenden Typus. Es sind jedoch auch chronisch schrumpfende

Heerde vorhanden. Der Nachweis der tubulogenen Infection wird durch die schwere Cystitis und Ureteritis, andererseits durch den negativen Herz- und Milzbefund verstärkt. Klinisch spricht dafür die lange Dauer der Cystitis und die normale Temperatur.

In diesen drei Kokkenfällen sind jedoch die Narbengebilde nicht so typisch, wie in den drei Coli-Fällen.

In dem Falle Erdmann boten die Schrumpfungen, bis auf einen secundär geschrumpften Bezirk, das Bild narbiger Ausheilung der Infection. Die Section hat unterstützend das Vorhandensein einer in Heilung begriffenen Cystitis ergeben. Herz, Endocard und Milzbefund bieten keinen Anhalt für hämatogene Infection. Damit in Uebereinstimmung ergiebt die Krankengeschichte, dass die Cystitis in der Zeit vom 21. März bis 9. Juli 1900 auf Salol-Behandlung zurückging, dass kein Fieber vorhanden war. Allerdings war Lungen-Tuberculose zu constatiren. Die Nieren jedoch waren frei von Tuberkel-Bacillen.

In dem Falle Kolley zeigen alle Narben das typische Bild des Ausheilungs-Processes, und gerade hier kann man ihre Entstehung am Deutlichsten verfolgen.

Der sonstige Sectionsbefund giebt keinen Anlass zur Annahme haematogener Infection.

Die Ureteritis, Cystitis, Gangraena penis, Prostatitis purulenta lässt, im Zusammenhange mit den wenigen Daten der Krankengeschichte, Folgendes schliessen:

Eine Prostata-Hypertrophie veranlasste Urin-Retention und Katheterisirung. Der sich selbst katheterisirende Patient hat hierbei durch falsche Wege eine Infection der Urethra herbeigeführt, die sich schliesslich bis in die Nieren fortsetzte. Durch Blasenspülungen und Salol-Behandlung wurde scheinbare Heilung erzielt (9. Juni). Bald aber (19. Juni) trat Nachschub der schädigenden Bakterien von der Prostata her ein. Trotz erneuter Behandlung wurden frische Infectionen gesetzt, während die früheren in Heilung übergingen.

Auch der Fall Mynareck weist fast ausschliesslich Narben auf, denen ich den Charakter des Ausheilungs-Processes vindiciren muss. Nur in einem Bezirke ist eine secundäre Schrumpfung in Bildung begriffen.

Der weitere Sectionsbefund und die Krankengeschichte unterstützen auch hier die histologische Diagnose. In Folge der Verlegung der Urethra entwickelte sich wahrscheinlich schon seit langer Zeit, mindestens seit Weihnachten 1899, eine Cystitis, Ureteritis und Pyelonephritis. Der Patient katheterisirte sich selbst und wurde seit Mitte Mai (14 Tage vor seinem Tode) mit Blasenspülungen und Salol behandelt. Wurde hierdurch auch der Nachschub infectiösen Materials hintenan gehalten, so war doch der Process schon so weit gediehen, dass Exitus eintrat. Anhaltspunkte für hämatogene Infection gewähren weder Herz noch Endocard, noch auch die Krankengeschichte.

Ganz besonders hervorzuheben bleibt jedoch, dass hier, wie in dem Falle Erdmann, in einigen Narbenbezirken selbst Bakterien-Reste nachzuweisen waren.

Damit ist also der unmittelbare Zusammenhang zwischen Infection und Schrumpfung dargethan.

Zusammenfassung der gewonnenen Resultate.

1. Der in den beobachteten Fällen herrschende Krankheits-Process war ein infectiöser;

2. die inficirenden Mikroorganismen sind auf dem rückläufigen Harnwege in die Nieren gelangt;

3. die Mikroorganismen, theils Staphylokokken, theils Bacillus coli haben in den Nieren das Krankheitsbild der nekrotisirenden Entzündung gesetzt;

4. Unterschiede in dem pathologisch-histologischen Befunde je nach Art dieser beiden specifischen Erreger sind nicht mit allgemeiner Gültigkeit zu ermitteln gewesen;

5. in 5 der 16 beobachteten Fälle infectiöser tubulogener Nieren-Entzündung, also in 31 pCt., haben sich in den Nieren Schrumpfungen gefunden, welche den Charakter schwielig-narbiger Ausheilung tragen;

6. in zweien dieser fünf Fälle liessen sich innerhalb der Narbenbezirke selbst deutliche Ueberreste von Bakterien nachweisen;

7. ob im Verlaufe des Ausheilungs-Processes eine Neubildung vollkommener Tubuli stattfindet, hat sich mit Sicherheit nicht ermitteln lassen. Wucherungen der Epithelien von Harn-Canälchen waren dagegen oft zu verfolgen;

8. ob die vorstehenden Ergebnisse mutatis mutandis auch auf solche Nieren-Abscesse übertragen werden dürfen, die auf haematogener Verschleppung von Staphylokokken und Bacillus coli beruhen, muss vorläufig dahin gestellt bleiben.

## Literatur.


1. Arnheim: Coagulations-Nekrose u. Kernschwund. Dieses Archiv, Bd. 120.
2. Aschoff: Regeneration und Hypertrophie. Lubarsch-Ostertag, Ergebnisse, 1898, S. 22.
3. Aufrecht: Diffuse Nephritis und die Entzündung im Allgemeinen. Berlin 1879.
4. Baginsky: Archiv für Kinderheilkunde Bd. XXII, S. 232.
5. Bartels: Die allgemeine Symptomatologie der Nieren-Krankheiten und die diffusen Erkrankungen der Nieren. v. Ziemssen, Handbuch u. s. w. IX, 1. Leipzig 1875.
6. Bernhard: Ueber Schrumpf-Nieren im Kindesalter. Deutsche med. Wochenschrift 1897, No. 22.
7. F. V. Birch-Hirschfeld: Lehrbuch der patholog. Anatomie II, 2. Leipzig 1895.
8. A. Birch-Hirschfeld: Ueber das Eindringen von Darm-Bakterien, besonders des Bacterium coli commune in das Innere von Organen. Ziegler-Nauwerck, Beiträge, Jena 1898, XXIV, S. 304.
9. J. R. Bradford: Preliminary note on atrophy of the kidney, produced experimentally. Referat. Jahresberichte 1898, S. 249.
10. Briedl u. Krauss: Ueber die Ausscheidung von Mikroorganismen durch drüsige Organe. Zeitschr. f. Hyg. u. Infections-Krankheiten XXII, S. 383.
11. Cohnheim: Vorlesungen über allgemeine Pathologie II. Berlin 1880.
12. W. F. Councilman: Acute Interstitial-Nephritis. Fortschritte der Med. 1899, S. 382.
13. Ebstein: Nieren-Krankh. v. Ziemssen, Handb. IX, 2. Leipzig 1875.
14. Flügge: Mikroorganismen, 3. Aufl., I, II. Leipzig 1896.
15. Friedemann: Veränderungen der kleinen Arterien bei Nieren-Erkrankungen. Dies. Arch. Bd. 159, Heft 3.
16. P. Grawitz: Zur Theorie der Eiterung. Dies. Arch. Bd. 116.
17. Derselbe: Die histologischen Veränderungen bei der eitrigen Entzündung. Dies. Arch. Bd. 118.
18. Günther: Bacteriologie.
19. Hansemann: Zur patholog. Anatomie der Malpighi'schen Körperchen. Dies. Arch. Bd. 110.
20. Hauser: Bakterien-Befunde bei Leichen. Fortschritte 1898, S. 515
21. Heim: Bakteriologie. 2. Aufl. Stuttgart 1898.

22. Jores: Die pathologischen Gerinnungs-Vorgänge. Lubarsch-Ostertag, Ergebnisse u. s. w. 1898, S. 16, Literatur.
23. Israel: Deutsche med. Wochenschr. 1898, No. 28.
24. v. Kahlden: Technik. 5. Aufl. Jena 1898.
25. Kaufmann: Lehrbuch der speciellen patholog. Anatomie. Berlin 1896.
26. Kiessling: Bacterium coli. Hyg. Rundschau 1893, S. 760.
27. Klebs: Handbuch der pathologischen Anatomie I, 2. Berlin 1876.
28. Langhans: Die entzündlichen Veränderungen der Glomeruli. Dieses Archiv Bd. 99 und 112.
29. Lubarsch: Entzündung. Lubarsch-Ostertag, Ergebnisse u. s. w., 1896, S. 611, Literatur.
30. Orth: Lehrbuch der speciellen patholog. Anatomie II, 1. Berlin 1893.
31. E. Ponfick: Die Entwicklung der Entzündungslehre im 19. Jahrhundert. Sonderabdruck aus der Berl. klin. Wochenschr. 1900, No. 11, 12, 13.
32. Posner u. Lewin: Untersuchung über die Infection der Harnwege. Centralblatt für Harn- und Sexualorgane VII. Leipzig, 1876 S. 405 u. 501.
33. Rahlff: Studien über den Coli-Bbacillus. Dissert. Kopenhagen 1897. Referat in Jahresberichte 1898, S. 275.
34. v. Recklinghausen: Centralblatt für die medicin. Wissenschaften IX. 1871, S. 713.
35. Ribbert: Lehrbuch der pathologischen Histologie. Bonn 1896.
36. Derselbe: Nieren-Infarct u. s. w. Dies. Arch. Bd. 155, S. 201.
37. Rosenstein: Pathologie u. Therapie der Nieren-Krankheiten. 3. Aufl. Berlin 1886.
38. Rovsing: Klinische und experimentelle Untersuchungen über die infectiösen Krankheiten der Harnorgane; Uebersetzung. Berlin, 1898.
39. Samuel: Selbstheilung der Entzündungen und ihre Grenzen. Dieses Archiv Bd. 126, S. 81 ff.
40. Derselbe: Entzündung. Lubarsch-Ostertag, Ergebnisse u. s. w. S. 64. Literatur.
41. Savor: Zur Aetiologie der acuten Pyelonephritis. Wiener klin. Wochenschrift 1894, S. 58, 80.
42. M. B. Schmidt u. Aschoff: Die Pyelonephritis in anatomischer und bakteriologischer Beziehung. Jena 1893.
43. B. Schürmeyer: Zur . . . und Kenntniss der cellularen Reactions-Erscheinungen nach Infections-Krankheiten. Centralblatt für Bakteriologie XXIII, 5, 6.
44. H. Senator: Die Erkrankungen der Niere. Nothnagel, specielle Pathologie u. s. w. XIX. Wien 1896.
45. Chr. Thorel: Ueber Regeneration von Nieren-Epithelien. Dieses Archiv Bd. 146.

46. Derselbe: Dieses Archiv Bd. 157, S. 189.
47. Ziegler: Ursachen der Nieren-Schrumpfung. Archiv für klin. Med. XXV, S. 586.
48. Derselbe: Allgemeine Pathologie. 9. Aufl. Jena 1898.
49. Zuckerkandl: Erkrankungen der Blase. Nothnagel, specielle Pathologie u. s. w. XIX. Wien 1898. Literatur S. 263.

# XVII.

## Beiträge zur Kenntniss des Schwefelstoffwechsels beim Menschen.

Von

Dr. L. Spiegel,

Assistenten am pharmakologischen Institut der Universität in Berlin.

Das Studium des im Organismus stattfindenden Verbrennungs-Processes ist trotz zahlreicher und mühevoller Untersuchungen noch nicht zum Abschlusse gelangt. Selbst über die Beschaffenheit normaler Stoffwechsel-Producte herrscht noch vielfach Unklarheit, und der Mechanismus des oxydativen Abbaues, die Art der hierbei auftretenden Zwischenproducte sind zum grossen Theile noch völlig in Dunkel gehüllt oder Gegenstand von mehr oder weniger hypothetischen Vorstellungen. Eine Klärung der Ansichten kann zum Theil wohl von Befunden abnormer Stoffwechsel-Producte erwartet werden, besonders dann, wenn die Umstände auf ein vermindertes Oxydations-Vermögen des Organismus, dem sie entstammen, hinweisen.

Wenig aufgeklärt ist insbesondere das Schicksal des Schwefels, der als constanter Bestandtheil fast sämmtlicher Eiweisskörper — bekanntlich sind nur einige Bakterien-Proteïne davon frei — zu den lebenswichtigen Elementen gezählt werden muss und daher in vollem Maasse unser Interesse verdient. Als das natürliche Endproduct der Oxydation finden wir im normalen Harne vorwiegend Schwefelsäure. Daneben treten die von Baumann[1] entdeckten Aetherschwefelsäuren auf. Ihrer Natur nach erscheinen diese als Producte weniger vollständiger Oxydation, und im Einklange damit steht die Erfahrung, welche sich trotz mancher Abweichungen und Schwankungen in den Einzelresultaten aus zahlreichen Untersuchungen ableiten

lässt, dass sie bei Darmfäulniss in vermehrter Menge im Harne erscheinen.[2] Wir wissen ferner, dass hiermit die Zahl der schon normaler Weise aus dem Organismus ausgeschiedenen schwefelhaltigen Substanzen nicht erschöpft ist, und fassen unter der Bezeichnung „neutraler Schwefel“[3] eine ganze Gruppe von Verbindungen zusammen, deren Natur zum grossen Theile unbekannt ist. Darunter sind ausser Rhodan-Verbindungen, Taurin-Derivaten, Chondroitin-Schwefelsäure, Proteïnstoffen und Oxyproteïnsäure Cystin und verwandte Substanzen aufgefunden worden, sämmtlich Verbindungen, welche offenbar noch weniger weitgehend als die vorerwähnten Aetherschwefelsäuren oxydirt sind. So nimmt denn auch besonders die Menge des „neutralen Schwefels“ bei Sauerstoffmangel zu.[4]

Von den genannten Substanzen soll Cystin in normalem Menschenharn sehr selten oder gar nicht vorkommen. Vielleicht ist diese Angabe aber nur auf die Schwierigkeit zurückzuführen, welcher der Nachweis von sehr geringen Mengen dieses Körpers begegnet. Wenigstens konnte ich in Nieren-Concrementen, also einer Aufspeicherung schwer, bezw. nicht löslicher Harnbestandtheile, seine Anwesenheit weit häufiger nachweisen, als die vorliegenden Angaben erwarten liessen. Von 92 untersuchten Nieren-Concrementen oder besonders untersuchten Schichten solcher Concremente bestanden zwei wesentlich aus Cystin, und nicht weniger als 20 andere enthielten geringe Mengen davon.[5] Auch Kobert[6] wies neuerdings darauf hin, dass man häufiger auf Cystin fahnden müsse.

Die Frage, ob Cystin ein intermediäres Product des normalen Stoffwechsels ist oder nur unter besonderen Umständen sich bildet, wird vielfach schon als im Sinne der ersten Ansicht entschieden betrachtet.[1][8] Es wird hierfür geltend gemacht, dass nach den Versuchen von Baumann und Preusse[7] sowie von Jaffé[8] nach Eingabe von Brom- oder Chlorbenzol im Harne von Hunden Substanzen auftreten, welche als Substitutions-Producte des Cysteïns, eines dem Cystin sehr nahe stehenden und schon durch Oxydation an der Luft in dasselbe übergehenden Körpers, aufgefasst werden müssen, die Brom- bezw. Jodmercaptursäuren.

Immerhin sind diese Versuche für die Verhältnisse des menschlichen Organismus nicht voll beweisend, da im Hundeharn auch normaler Weise Cystin auftritt, die regelmässigen Stoffwechselvorgänge in Bezug auf den Schwefel also nicht vollständig mit den beim Menschen beobachteten übereinstimmen. — Von der anderen Seite vorliegende Befunde[9] über das Vorkommen von Producten bakterieller Fäulniss, den Diaminen, neben Cystin in Fällen menschlicher Cystinurie haben der gegentheiligen Auffassung, dass wenigstens beim Menschen Cystin nur in Folge abnormer Vorgänge als Stoffwechsel-Product auftrete, eine gewisse Stütze geliehen. Doch ist das Vorkommen von Diaminen nicht nothwendig mit der Cystinurie verbunden.

Complicirt wird die Frage durch die mehrfach beobachtete Erscheinung, dass die an sich seltene Cystinurie bei Mitgliedern derselben Familie

wiederkehrt. Epidemiologischer Auffassung gemäss könnte dies wohl im Sinne der bakteriellen Entstehung gedeutet werden, doch scheint mir die Auffassung einer erblichen Stoffwechsel-Anomalie näher zu liegen.

Ich hatte Gelegenheit, einen Fall von Cystinurie eingehender Untersuchung zu unterziehen, der bereits mehrfach Gegenstand wissenschaftlicher Mittheilungen geworden ist, und kann die von Cohn[10] gemachte Angabe bestätigen, dass in der betreffenden Familie die Mutter und ein Theil der Kinder Cystin ausscheiden, während dieses bei den übrigen Kindern fehlt. Daraus geht aber mit ziemlicher Sicherheit hervor, dass nicht die gleichen Lebensverhältnisse, sondern eine von der Mutter auf einen Theil der Kinder vererbte Anlage die Veranlassung bildet.

Besonders interessant wird aber dieser Fall dadurch, dass es mir gelang, neben dem Cystin noch andere anormale schwefelhaltige Producte nachzuweisen und damit zu zeigen, dass die Abnormität des betreffenden Organismus nicht lediglich auf die Bildung von Cystin gerichtet ist, sondern in einem allgemein mangelhaften Oxydationsvermögen gegenüber den schwefelhaltigen Bestandtheilen der Nahrung besteht. Diese anderen Producte sind ein den eigenthümlich unangenehmen Geruch des Harnes bedingender, mit Wasserdämpfen flüchtiger, krystallinischer, organischer Körper und unterschweflige Säure, bezw. deren Salze.

Von der unterschwefligen Säure ist es bekannt, dass sie ziemlich regelmässig im Harne von Hunden vorkommt, während sie beim Menschen nur ganz ausnahmsweise constatirt werden konnte (s. u.). Da im Hundeharn, wie schon erwähnt, auch Cystin normaler Weise auftritt, so lag die Annahme nicht zu fern, dass das Auftreten beider unter gleichen Umständen stattfinde. Meine Aufmerksamkeit war besonders auf das etwaige Vorkommen der unterschwefligen Säure gelenkt worden, weil ein solches mir am ehesten einen bei anderer Gelegenheit erhobenen auffälligen Befund zu erklären schien, nehmlich ein Vorkommen von elementarem Schwefel in einer menschlichen Niere.

Cystin und unterschweflige Säure zeigen unter einander in der Constitution eine gewisse Verwandtschaft, welche die Ansicht nahe legt, dass jenes die Muttersubstanz dieser Säure sei. Beiden ist das Vorhandensein von zwei gegenseitig gebundenen Schwefelatomen gemeinsam. $\begin{matrix}CH_2\\NH_2\end{matrix}>C<\begin{matrix}COOH\\S\end{matrix}\!\!-\!\!-\!\!\begin{matrix}COOH\\S\end{matrix}>C<\begin{matrix}CH_2\\NH_2\end{matrix}$, das Cystin, sollte bei der Oxydation leicht in das hypothetische Anhydrid der unterschwefligen Säure, $\begin{matrix}S-S\\|\quad|\\O-O\end{matrix}$, übergehen können, aus welchem erst durch weitergehende Oxydation normaler Weise Schwefelsäure entsteht.

Es gelang mir denn auch in der That, den Nachweis für eine solche Entstehung der unterschwefligen Säure zu liefern. Als geeignetes Oxydationsmittel erwies sich Wasserstoffsuperoxyd, das in der Art seiner

Wirkung ja vielfach Analogie mit den im Organismus wirksamen Oxydationskräften aufweist.

Ich lasse zunächst die Beschreibung der einzelnen Befunde und der Versuche folgen, welche zu der Aufsuchung und Auffindung des erwähnten Zusammenhanges führten.

I. Amorpher Schwefel als Ablagerung in einer Niere.

Vor einiger Zeit wurde mir von Herrn Prof. J. Israel eine aus einer Niere operativ entfernte Masse von eigenartiger, lehmähnlicher Beschaffenheit zugesandt. Die Untersuchung ergab, dass von der darin vorhandenen Trockensubstanz ca. 75 pCt. elementarer Schwefel waren. Derselbe wurde nach dem Umkrystallisiren durch Aussehen, physikalische und chemische Eigenschaften sowie durch Oxydation mittelst rauchender Salpetersäure zu Schwefelsäure und quantitative Bestimmung dieser Säure identificirt.

Wie ist dieser Befund, für welchen ich in der Literatur kein Beispiel aufzufinden vermochte, zu erklären? Die Krankengeschichte giebt hierfür wenig Anhalt. Sie verzeichnet allerdings einige sehr auffällige Eigenschaften des Urins:

„Hellbraunroth, Nachts olivengrün bis dunkelbraun, riecht intensiv nach Schwefelwasserstoff, besonders Nachts. Neutral u. s. w.“

Ich möchte indessen der Angabe des Geruchs gegenüber einen gewissen Zweifel nicht unterdrücken, der sich auf die Erfahrungen in dem unten zu erwähnenden Falle gründet. Da der angebliche Schwefelwasserstoff nur durch den Geruch, nicht durch chemische Reaction constatirt war, so halte ich es für sehr möglich, dass derselbe im frisch gelassenen Harn überhaupt nicht vorhanden war, sondern sich erst beim Stehen des Harnes secundär bildete. Hierfür spricht auch, dass der betreffende Geruch „besonders Nachts“ auftrat, das heisst doch wohl, dass er von dem behandelnden Arzte erst Morgens, nach längerem Stehen des Urins, besonders deutlich wahrgenommen wurde.

Wäre das Auftreten von Schwefelwasserstoff wirklich die Begleit-Erscheinung der Schwefel-Ablagerung, so giebt es für deren Erklärung mehrere Möglichkeiten:

A. Zerlegung von Polysulfiden durch Säure. Diese ist wenig wahrscheinlich, da die Bildung von Polysulfiden ohne Analogon ist, da dieselben ferner in Folge ihrer starken Aetzwirkung eine weitgehende Zerstörung der Gewebe hätten herbeiführen müssen, da sie schliesslich stark alkalisch reagiren und die zur Beobachtung gelangte genaue Neutralisirung des Urins dann ein wenig wahrscheinlicher Zufall wäre.

B. Reduction von Sulfaten u. s. w. Diese Reduction bis zu Schwefel und Schwefelwasserstoff wird bekanntlich durch Schwefelbakterien, z. B. das Spirillum desulfuricans Bejerinck's in Wasser bewirkt. Auch die Einwirkung von bestimmten Bakterien des Harnes auf den „neutralen Schwefel“ unter Bildung von Schwefelwasserstoff ist bekannt.[11] Das mikroskopische Bild des in unserem Falle vorliegenden Harnes,

„Leukocyten und vereinzelte rothe Blutkörper"
bot aber für die Annahme einer bakteriellen Invasion keinen Anhalt.

Für das Auftreten von Schwefel ohne Schwefelwasserstoff, aber in Begleitung einer anderen Schwefel-haltigen und eventuell leicht in Schwefelwasserstoff übergehenden Substanz bietet die einfachste Erklärung die Annahme einer Zerlegung von Hyposulfiten. Diese scheinen sich allerdings im normalen Menschenharn sehr selten zu finden; die Angaben Hefter's[12], welcher sie regelmässig in geringen Mengen gefunden hatte, aber eine indirecte Bestimmungsmethode benutzte, sind von Salkowski[13] und Presch[14] bestritten worden. So gilt bisher nur ein von Strümpell[15] beobachteter Fall als sicher. Bei Hunden treten Hyposulfite häufiger auf, Hand in Hand mit anderen Producten unvollkommener Oxydation von Schwefelkörpern, wie Cystin. Auf Grund meiner weiteren Untersuchungen bin ich nun zu der Ueberzeugung gelangt, dass auch beim Menschen normaler Weise unterschweflige Säure als intermediäres Stoffwechsel-Product, wahrscheinlich aus Cystin, entsteht, und ich neige daher zu der Ansicht, dass die Schwefel-Ablagerung in unserem Falle durch Zersetzung von Hyposulfiten entstanden ist. Leider war es mir nicht möglich, durch eigene Untersuchungen des Urins Beweismaterial für diese Ansicht zu sammeln, da der Patient wenige Tage nach der Operation einer Pneumonie erlegen war.

II. Schwefelhaltige Körper im Cystin-Harn.

Der Urin, an welchem die folgenden Beobachtungen angestellt wurden, hat wegen des Interesses, das der Fall in mehrfacher Beziehung bietet, schon verschiedenen Forschern zur Untersuchung gedient.[16] Es handelt sich um einen Fall von sehr ausgesprochener Cystinurie, welche bei mehreren Mitgliedern derselben Familie ebenfalls, wenn auch in schwächerem Maasse, auftritt. Ein nahezu reiner Cystin-Stein von erheblicher Grösse ist vor Jahren durch Geheimrath Julius Wolff operativ entfernt und von Prof. Posner untersucht worden. Der Urin weist fast ununterbrochen so erhebliche Mengen von Cystin auf, dass dasselbe mit Leichtigkeit daraus isolirt werden kann. Cohn stellte die Abwesenheit von Diaminen fest, so dass die Cystinurie in diesem Falle als Constitutions-Anomalie, nicht als Folge bakterieller Infection betrachtet werden muss.

A. Riechstoff. Zunächst fiel mir in diesem Urin, wenn ich ihn in frischem Zustande erhielt, ein eigenartiger Geruch auf, der an den sogen. ammoniakalischen Geruch gefaulten Harnes erinnerte, aber unzweifelhaft etwas Specifisches, Stechendes, zugleich auch an Indol Erinnerndes besass. Ich habe solchen Urin nach Ansäuern mit Schwefelsäure, um flüchtige basische Bestandtheile zu binden, mit Wasserdampf destillirt und den specifischen Geruch im Destillat wiedergefunden. Dieses wurde mit Aether ausgeschüttelt, in welchen wiederum der Geruch übergeht, und von dem sorgfältig durch Chlorcalcium getrockneten Aether-Extract wurde das Lösungsmittel abdestillirt. Hierdurch wurde der Riechstoff in Form nahezu farbloser nadelförmiger Kryställchen erhalten, welche einen anscheinend starken

Schwefelgehalt besitzen. Nähere Untersuchung ist mir bisher nicht möglich gewesen, da der Urin von der auswärts wohnenden Patientin nur ausnahmsweise frisch zu erhalten war, beim Stehen aber der specifische Geruch bald entschwand und dem von Schwefelwasserstoff Platz machte.

In der Hoffnung, dass die fragliche Substanz ein regelmässiger Begleiter des Cystins sein könne, habe ich dann Wochen lang den Harn eines Hundes, dem täglich kleine Mengen Phosphor gegeben wurden, in der angegebenen Weise verarbeitet, dabei aber den Riechkörper auch nur spurenweise erhalten können; er unterliegt offenbar im Urin äusserst leicht weiteren Umwandlungen.[1])

B. Unterschweflige Säure. Nachdem ich durch den unter I behandelten Befund zu der Ansicht gekommen war, dass unterschweflige Säure bei dem Abbau der schwefelhaltigen Substanzen als Zwischenproduct entstehe, gelegentlich, bei vermindertem Oxydationsvermögen des Organismus, aber als solche oder in Form ihrer directen Zersetzungs-Producte zur Ausscheidung gelange, bot sich mir der Cystin-Harn als willkommenes Prüfungsobject.

Die Untersuchung wurde nach Salkowski's Methode vorgenommen. Ca. 200 ccm Harn wurden nach Zusatz von Salzsäure der Destillation unterworfen. Hierbei trat im oberen Theil des Kühlers der charakteristische bläulich-weisse Schwefelbelag auf. Das Destillat wurde in zwei gleiche Theile getheilt, beide wurden mit Schwefelsäure, der eine ausserdem mit reinem Zink versetzt, und in die damit beschickten Kölbchen wurde Bleipapier eingeführt. Bei dem nur mit Schwefelsäure versetzten Theile färbte sich das Papier selbst innerhalb einer halben Stunde nur ganz wenig und erst beim Erwärmen der Flüssigkeit etwas intensiver, während bei dem auch mit Zink versetzten, also unter dem Einflusse nascirenden Wasserstoffs stehenden, alsbald eine intensivere Färbung des Papieres eintrat.

Der Nachweis der unterschwefligen Säure war sonach in allen Punkten erbracht.

III. Bildung von unterschwefliger Säure durch Oxydation von Cystin.

Das als Ausgangsmaterial dienende Cystin wurde aus dem erwähnten Cystin-Stein durch Auflösen in Ammoniak, Fällen mit Essigsäure, wiederholtes Umfällen und schliessliche Krystallisation aus Ammoniak dargestellt.

Als Oxydationsmittel wurde zunächst ammoniakalische Silberlösung versucht, als deren Einwirkungs-Product in Beilstein's Handbuch (4. Aufl. Bd. 1, S. 895) nur Brenztraubensäure erwähnt ist. In dem Reactions-Product war unterschweflige Säure nicht nachzuweisen.

Es kam dann Wasserstoffsuperoxyd zur Anwendung, und zwar das reine concentrirte Präparat, welches die Firma E. Merck neuerdings als

[1]) Auch das isolirte Product ändert sich im Laufe der Zeit unter Zerfall der Kryställchen und Verschwinden des eigenartigen Geruches, selbst im verschlossenen Gefässe.

100pCt. Wasserstoffsuperoxyd in den Handel bringt. Die ammoniakalische Lösung des Cystins wurde mit einem Ueberschusse dieses Oxydationsmittels versetzt und unter häufigem Schütteln so lange bei Zimmertemperatur (ca. 25°) stehen gelassen, bis auch beim Schütteln keine erhebliche Gasentwickelung mehr wahrzunehmen war. Dann wurde auf dem Wasserbade bis zur Syrups-Consistenz eingedampft.

Wurde von dem so erhaltenen Reactions-Product ein wenig in Wasser gelöst, mit Salzsäure versetzt und der Destillation unterworfen, so traten sowohl der Schwefelbelag im Kühler, als die Schwefelwasserstoff-Entwickelung im Destillat durch nascirenden Wasserstoff in sehr intensiver Weise auf. Es gelang sogar, den Belag durch Lösen in heissem Chloroform und langsame Verdunstung des Lösungsmittels in mikroskopischen Krystallen von dem bekannten Habitus des Schwefels zu erhalten.

Es ist noch zu erwähnen, dass beim Ansäuern des Oxydations-Productes sich in geringer Intensität der specifische Geruch des unter II erwähnten Riechkörpers bemerkbar machte.

Vorsichtshalber wurde noch geprüft, ob nicht etwa Cystin für sich bei Destillation mit Salzsäure die Salkowski'schen Reactionen ergebe. Es stellte sich in der That heraus, dass das Destillat mit Zink und Schwefelsäure deutliche Schwefelwasserstoff-Entwickelung ergiebt. Dagegen blieb jede Spur von Belag im Kühler aus.

### Schlussfolgerungen.

Wenn es gestattet ist, aus einzelnen Befunden auf den allgemeinen Gang des Stoffwechsels zu schliessen, und Uebergänge, die unter dem Einflusse gelinder Oxydationsmittel stattfinden, auch im Organismus anzunehmen, so dürfen wir wohl den Satz aussprechen: Unter den Zwischenproducten beim oxydativen Abbau der Eiweisskörper tritt nicht nur Cystin, sondern als nächstes Oxydations-Produkt desselben auch unterschweflige Säure regelmässig auf. Unter den normalen Verhältnissen des menschlichen Stoffwechsels werden beide weiter oxydirt, ehe sie den Körper verlassen, bei herabgesetztem Oxydations-Vermögen kann bald das eine, bald das andere dieser intermediären Producte, können auch beide neben einander den Körper unverändert verlassen oder zum Auftreten von Zersetzungs-Producten, wie Schwefel, Anlass geben. Es liegt demnach bei Cystinurie oder Hyposulfiturie eine Herabsetzung des Oxydations-Vermögens gegenüber den Schwefelverbindungen vor, wie beim Diabetiker gegenüber den Kohlehydraten.

Diese Parallele zwischen Traubenzucker und Cystin wird um so weniger gewagt erscheinen, wenn wir uns vergegenwärtigen, dass Cystin aus manchen Eiweiss-artigen Substanzen, wie Mörner[17] gezeigt hat, ebenso normal durch Hydrolyse erhalten werden kann, wie Traubenzucker aus den complicirten Kohlehydraten.

Wahrscheinlich bei dem Uebergange von Cystin zu unterschwefliger Säure entsteht als sehr labiles Nebenproduct der flüchtige Riechstoff, dessen Natur ich bei günstiger Gelegenheit noch aufzuklären hoffe.

## Literatur.


1. Baumann: Pflüger's Archiv Bd. 12 u. 13.
2. Hammarsten: Lehrbuch der physiologischen Chemie. 4. Aufl. S. 454.
3. Salkowski: Dieses Arch. Bd. 58, S. 460.
4. Reale u. Boeri: Maly's Jahresbericht f. Tierchemie 1894.
5. L. Spiegel: Ber. d. Deutsch. Pharmaceut. Gesellschaft Bd. 9, S. 318, u. Bd. 11, S. 307.
6. Kobert: Correspondenzblatt d. Allg. Mecklenburg. Aerzte-Vereins Nr. 212.
7. Baumann u. Preusse: D. Chem. Ges. Ber. 12, S. 806; Zeitschr. f. physiol. Chem. Bd. 5, S. 309.
8. Jaffé: D. Chem. Ges. Ber. Bd. 12, S. 1092.
9. v. Udránszky u. Baumann: Zeitschr. physiol. Chem. 13, S. 562, u. 15, S. 77.
10. Cohn: Verhdlgn. d. Berl. medicin. Ges. 1899, II, S. 188.
11. Fr. Müller: Berl. klin. Wochenschr. 1887. — Salkowski: Ebenda 1888.
12. Heffter: Pflüger's Arch. Bd. 38, S. 476.
13. Salkowski: Ebenda Bd. 39, S. 209.
14. Presch: Dieses Arch. Bd. 119, S. 148.
15. Strümpell: Arch. f. Heilkunde Bd. 17, S. 93.
16. Cohn: a. a. O. — Kobert: a. a. O. — Marung: Ueber das Verhalten des Jod zum Harn. Inaug.-Diss. Rostock 1900. S. 27.
17. Mörner: Zeitschr. f. phys. Chem. Bd. 28, S. 594.
18. Goldmann: Ebenda Bd. 9, S. 260.

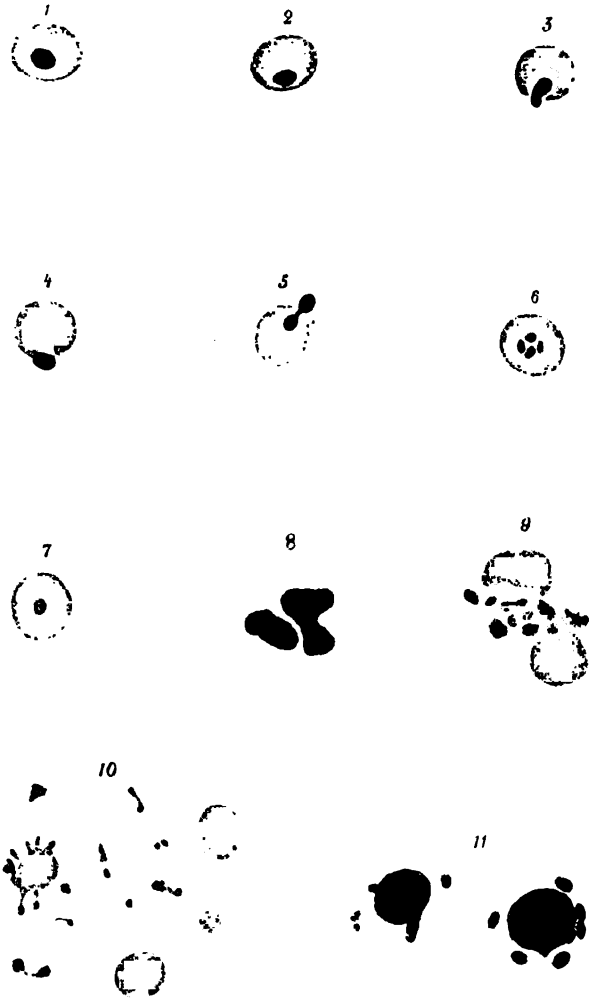
1
2
3
4
5
6
7
8
9
10
11


1
2
3
4
5
6
7
8
9
10
11

1

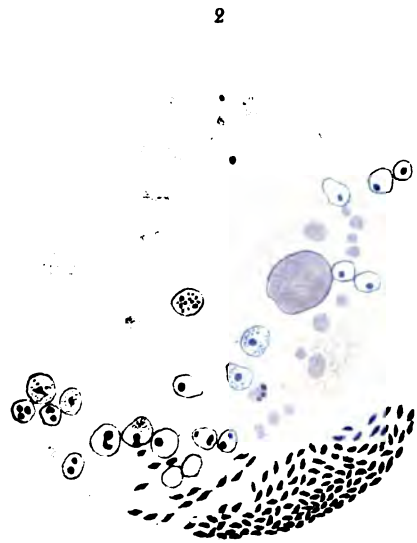
2


3

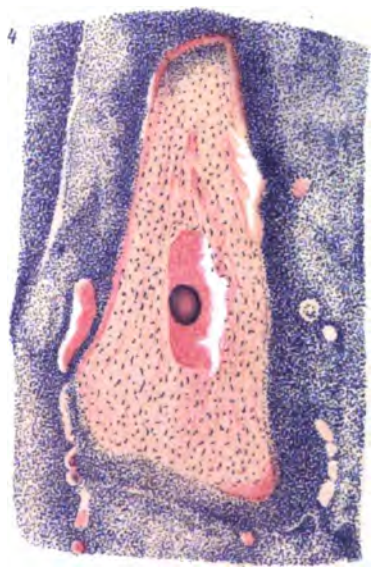
4

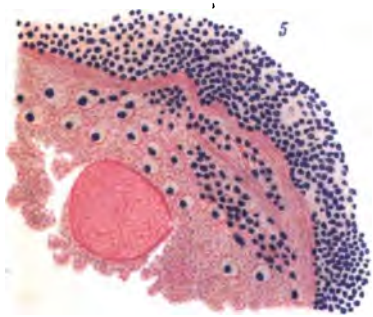
5

Virchow

Archiv
für
pathologische Anatomie und Physiologie
und für
klinische Medicin.

Bd. 166. (Sechzehnte Folge Bd. VI.) Hft. 3.

# XVIII.

## Die Schilddrüse bei Infections-Krankheiten.

(Aus der Patholog.-anatom. Anstalt des Krankenhauses im Friedrichshain zu Berlin. Prosector: Prof. v. Hansemann.)

Von

Dr. Sadaichi Kashiwamura (aus Japan).

Die Untersuchung der histologischen Veränderungen der Schilddrüse bei Infections-Krankheiten datirt erst aus den letzten Jahren und man ist noch nicht zu einem allgemein anerkannten Resultat gekommen. Um die Frage weiter zu klären, unterzog ich bei einer Anzahl von Leichen, die den verschiedensten Infections-Krankheiten erlegen waren, die Schilddrüse einer genauen Prüfung.

Wenn ich von grob-anatomischen Veränderungen absehe, welche bei Infections-Krankheiten hier und da als Complicationen vorkommen (Abscesse, Tuberkel), die aber mit der im Folgenden zu erörternden Frage nicht in Zusammenhang stehen, so sind Roger und Garnier[1]) die ersten, welche auf eine Veränderung des Zwischengewebes der Schilddrüse bei Tuberculose aufmerksam

[1]) Roger et Garnier, La sclérose du corps thyroide chez les tuberculeux. Comptes rendus hebdomadaires des séances de la Société de Biologie, 1898, No. 28.

machten. Diese Autoren geben an, dass bei Tuberculose eine Sklerosirung des Zwischengewebes sehr häufig sei, die Drüsen-Substanz selbst an gewissen Stellen einen Zustand vermehrter Thätigkeit, an anderen den des Unterganges zeige. Sie gehen noch weiter und wollen die Bindegewebs-Verdickung der Wirkung eines Toxins, welches im Blute Tuberculöser circulirt, zuschreiben. Als Anhaltspunkt dafür geben sie die von ihnen beobachteten Veränderungen der Arterienwand und das erste Auftreten der Sklerose um die Gefässe herum an.

In demselben Jahre haben die genannten Autoren[1]) auch die Resultate ihrer experimentellen Untersuchung über den Einfluss der Typhus-Bacillen auf die Schilddrüse veröffentlicht. Dieselben sind kurz Folgende: Bei Einführung einer Typhus-Bacillen-Cultur in die Schilddrüse durch die eine Thyreoidal-Arterie erscheint die Drüse stark congestionirt, die Capillaren sind dilatirt; die Arterien weisen Zeichen einer Endoarteriitis auf, die Endothelien sind abgelöst, die Intima leicht verdickt, die Venen sind erweitert, mit Blut gefüllt, an manchen Punkten sammeln sich zahlreiche weisse Blutkörperchen, dieselben dringen in die Gefässwand ein, durchsetzen schliesslich dieselbe und bilden an einigen Stellen kleine Knötchen; hier und da trifft man auch Hämorrhagien an. Die Follikelzellen sind zum Theil abgelöst, ihre Grenzen undeutlich; die Kerne sind hell und enthalten Vacuolen. Die Colloidmasse zeigt keine Veränderung, wenigstens ändert sich nicht ihre Farben-Reaction. Bei Einführung geringerer Mengen und bei einem längeren Ueberleben des Versuchsthieres macht sich eine Verdickung des Zwischengewebes bemerkbar; dieselbe ist um so mehr ausgeprägt, je länger das Thier lebt. Die Bläschen, welche im sklerosirten Bindegewebe gruppenweise beisammen liegen, sind theils normal, theils mit proliferirenden Epithelien ausgefüllt, theils befinden sie sich auf dem Wege des Unterganges. Auch die Gefässwand-Verdickung ist viel deutlicher, als in acuten Fällen, und man findet eine Verstopfung oder Verengerung der Arterien and einen leichten Grad einer Periarteriitis.

[1]) Roger et Garnier, Action du bacille typhique sur la glande thyroide, cod. loc., 1898, No. 29.

Roger und Garnier[1]) haben ferner die Schilddrüse von Menschen bei verschiedenen Infections-Krankheiten untersucht (33 Fälle) und sind zu dem Resultat gelangt, dass bei diesen gewisse charakteristische Veränderungen in der Schilddrüse sich etabliren. Schon makroskopisch bemerkten sie eine Vergrösserung und eine mehr oder weniger starke Rothfärbung. Was die histologischen Veränderungen anbelangt, so haben sie gefunden: Die Lymphgefässe, bezw. Lymphräume innerhalb des Zwischengewebes sind erweitert und mit Colloid gefüllt; die Gefässe und Capillaren zeigen starke Blutfüllung; es bestehen endoarteriitische und phlebitische Processe. Die Veränderungen des Parenchyms bestehen darin, dass die Follikel im Allgemeinen beträchtlich kleiner sind, als im normalen Zustand, dass viele derselben kein Colloid enthalten, sondern mit losgelösten Zellen ausgefüllt sind, dass überhaupt die Zellen-Anordnung in den Bläschen sehr unregelmässig geworden ist. In anderen Bläschen hat sich das Colloid erhalten, jedoch hat es sich in Bezug auf seine Färbbarkeit verändert. Geht die Veränderung noch weiter, so wird schliesslich die Secretion des Colloids gänzlich gehemmt, oder es tritt an Stelle desselben eine granulöse Masse mit abnormer Farben-Reaction auf. Die Bläschen sind ganz mit abgestossenen Zellen ausgefüllt, und auch im Zwischengewebe findet man dann kein Colloid mehr.

Die Autoren ziehen aus dem obigen Befund den Schluss, dass die Schilddrüse bei Infections-Krankheiten zuerst in einen Zustand der Hypersecretion geräth, dass dann eine Veränderung in den Eigenschaften des secernirten Materials und endlich, wenn die Wirkung der infectiösen Agentien weiter geht, eine Hemmung der Colloid-Secretion eintritt. Die Richtigkeit dieser Schlussfolgerungen wollen sie durch Thierexperimente (Injection von Pilocarpin in die Drüse, um eine gesteigerte Thätigkeit derselben hervorzurufen, sowie von Culturen verschiedener pathogener Bakterien) bewiesen haben.

Torri[2]) hat die Schilddrüse von Menschen bei verschiedenen Infections-Krankheiten untersucht (29 Fälle) und zieht aus dieser

[1]) Roger et Garnier, La glande thyroide dans les maladies infectieuses. La Presse médicale, 1899, No. 31.

[2]) Torri, La tiroide nei morbi infectivi. Il Policlinico, 1900, No. 6.

Untersuchung und aus dem Ergebniss vieler einschlägiger Experimente folgende Schlüsse. — Es bestehen:

1. eine Hypersecretion des Colloids sowohl bei acuten, wie bei chronischen Infections-Krankheiten;

2. eine Sprossung der Follikel-Epithelien bei acuten und chronischen Infections-Krankheiten;

3. eine reichliche Neubildung von Drüsengewebe bei chronischen und bei langwierig verlaufenden acuten Infections-Krankheiten.

4. Interstitielle Entzündungs-Processe, wie Abscess, Tuberkel u. s. w. finden sich kaum vor.

5. Der Colloid-Substanz kommt eine zerstörende Eigenschaft gegen Mikroorganismen zu.

6. Die Proliferation der Epithelien und die Hypersecretion der Colloid-Substanz wird veranlasst durch die toxischen Producte der Infections-Träger, sei es, dass dieselben durch Zerstörung der Mikroorganismen in der Colloid-Substanz sich bilden, wie es aus Torri's eigenen Untersuchungen hervorzugehen scheint, oder sei es, dass dieselben auf dem Wege des Kreislaufes in die Schilddrüse gelangen, wie es Roger und Garnier behaupten.

Eine Verminderung oder sogar eine Hemmung der Secretions-Thätigkeit der Drüse, wie sie von Roger und Garnier angegeben wird, will Torri nicht beobachtet haben. Die Colloid-Substanz behält nach ihm stets ihre gewöhnlichen Eigenschaften.

Eine Sklerosirung des Bindegewebes bei Tuberculose hat auch er gefunden, niemals dagegen Zeichen einer Endo- oder Periarteriitis.

Meine eigenen Untersuchungen erstrecken sich auf 55 Schilddrüsen, von denen 38 solchen Leichen entstammen, die einer Infections-Krankheit erlegen waren, während der Rest (17 Fälle) des Vergleiches halber untersucht wurde und von anderweitigem Leichenmaterial herrührt. Die ersteren 38 Fälle setzen sich zusammen aus 6 Fällen von Diphtherie, 6 Scharlach, 5 Miliar-Tuberculose, 5 Masern, 4 fibrinöse Pneumonie, 3 Wochenbettfieber, 2 Typhus, 2 Sepsis und 5 Lungenschwindsucht. Dem Alter nach zählte ich 32 Erwachsene von 18—81 Jahren und 23 Kinder von $\frac{1}{4}$—10 Jahren. Ich muss hier hervorheben, dass ich bei meiner Untersuchung nur diejenigen Schilddrüsen, welche makro-

skopisch keine auffallenden pathologischen Veränderungen, insbesondere Struma-Bildung, darboten, ausgewählt habe. Grössen-Unterschiede innerhalb gewisser Grenzen und Verschiedenheiten in der Färbung kommen schon normaler Weise so oft vor, dass ich darauf kein so grosses Gewicht legen möchte, wie Roger und Garnier.

Das histologische Bild der Schilddrüse, welches ich bei meiner Untersuchung gefunden habe, ist von sehr verschiedener Art, und es würde zu weit führen, wenn ich auf jeden einzelnen Fall eingehen wollte. Ich ziehe es vor, die allen oder einer Gruppe von Fällen gemeinsamen Gesichtspunkte hervorzuheben und so zu ermitteln, in wie weit meine Ansicht mit denen der früheren Autoren übereinstimmt.

Das bindegewebige Gerüst der Schilddrüse, das die einzelnen Lappen von einander trennt und zwischen die Follikel eindringt, ist an Stärke in den einzelnen Fällen sehr verschieden. Im Allgemeinen findet man bei Kindern relativ viel Zwischengewebe, so dass hier die Eintheilung in Läppchen deutlicher ist, als bei Erwachsenen. Ebenso ist bei alten Individuen das Zwischengewebe in grösserer Menge vorhanden, wie dies schon von früheren Autoren (Wölfler[1]), Müller[2]) erwähnt wurde. Aber keineswegs kann man sagen, bei welchem Alter sich nun eigentlich eine Grenze befinde; im Gegentheil, es herrschen so bedeutende Verschiedenheiten, dass man unter mehreren Fällen aus gleichem Alter kaum zwei mit annähernd gleicher Bindegewebs-Entwicklung finden kann. Wenn ich unter 5 Fällen von Lungenschwindsucht 4mal, sowie bei einem 42jährigen Mann mit starker Kyphose, die wahrscheinlich auf einer verheilten Wirbel-Tuberculose beruhte, besonders stark entwickeltes Zwischengewebe fand, so scheint das für die Angabe von Roger und Garnier zu sprechen, der zufolge bei Tuberculose eine Vermehrung des Interstitiums, wie in anderen Organen, so auch in der Schilddrüse ganz besonders häufig sei. Andererseits habe ich aber bei einem Fall von Typhus (28 Jahre), einem von

[1]) Wölfler, Ueber die Entwicklung und den Bau des Kropfes. Archiv für klinische Chirurgie, Bd. 29, 1883.

[2]) Müller, Zur Histologie der normalen und der erkrankten Schilddrüse. Ziegler's Beiträge, Bd. 19, 1896.

Diphterie (1 Jahr) und 2 Fällen von Leuchtgas-Vergiftung (43jähr. Mann und 22jähr. Frau) ein ebenso stark entwickeltes Zwischengewebe gefunden, so dass ich eine specifische Wirkung der Tuberculose auf das Zwischengewebe der Thyreoida nicht anerkennen kann.

Die interstitiellen Lymphgefässe, bezw. Lymphräume, enthalten in der Mehrzahl sämmtlicher 55 Fälle Colloid-Substanz, allerdings in wechselnder Menge. Schon in mit Hämatoxylin-Eosin gefärbten Präparaten fand ich sehr häufig eine homogene Masse in das bindegewebige Gerüst eingesprengt, die sich ebenso, wie die Colloid-Substanz der Follikel, färbte. Durch die van Gieson'sche Färbung, bei der diese Masse die nehmliche orange- bis gelb-rothe Farbe, wie das in den Follikeln enthaltene Colloid, annahm, konnte ich deutlich beweisen, dass es sich hier nicht um eine hyaline Degeneration des Bindegewebes, die in der Schilddrüse ebenfalls sehr häufig ist, handelt; denn das Hyalin färbt sich bei dieser Methode, welche auch von Ernst[1]) zu demselben Zweck angewandt wurde, bekanntlich purpurroth. Ehrich[2]), der bei der Untersuchung von Basedow'schen Strumen ein mit dem Follikel-Inhalt zu identificirendes homogenes Material nicht, wohl aber eine fibrinoide Degeneration des Bindegewebes gefunden haben will, macht auf die Möglichkeit einer Verwechselung der fibrinoiden Substanz, die, wie schon von Neumann[3]) angegeben wurde, ebenfalls die Pikrinfarbe annimmt, mit dem Colloid aufmerksam und sagt: „Ohne auf den Namen „colloide" oder „fibrinoide" Degeneration Werth legen zu wollen, genügt es uns, zu constatiren, dass durch Degeneration des Bindegewebes eine Substanz im Stroma entstehen kann, die nur bei genauester Untersuchung von ausgetretenem Follikel-Colloid, — falls solches überhaupt vorkommt —, unterschieden werden kann." In unserem Fall war die orange- bis gelb-rothe Substanz im Zwischengewebe, die oft auf lange Strecken zu verfolgen war,

[1]) Ernst, Ueber Hyalin, insbesondere seine Beziehung zum Colloid. Dieses Archiv, Bd. 130, Heft 3.

[2]) Ehrich, Klinische und anatomische Beiträge zur Kenntniss des Morbus Basedowii. Habilitations-Schrift, 1900.

[3]) Neumann, Die Pikrocarmin-Färbung und ihre Anwendung auf die Entzündungslehre. Archiv für mikroskopische Anatomie, Bd. 18, 1880.

immer ganz scharf gegen die rothen interstitiellen Fasern abgegrenzt, und ein allmählicher Uebergang der letzteren in die erstere, wie ihn Ehrich beobachtet hat, war nirgends zu sehen. Da Ehrich ferner an einer anderen Stelle bemerkt: „Ihre Unterscheidung von dem Colloid ist gegeben durch den sicheren Nachweis des allmählichen Ueberganges rother Fasern oder rother hyaliner Massen in die braunen Fasern oder Massen," so glaube ich, dass eine Verwechselung mit einer colloiden, bezw. fibrinoiden Degeneration des Bindegewebes in unserem Fall nicht vorliegen kann. Dass dieses im Bindegewebe vorkommende Colloid die Lymphgefässe, bezw. Lymphräume ausfüllt, konnte ich auch in einigen Präparaten deutlich an den regelmässig zu beiden Seiten angeordneten Endothelkernen erkennen.

Dieser Befund von Colloid im bindegewebigen Stützgerüst war nach meinen Untersuchungen ebenso häufig in der Schilddrüse von Kindern, wie von Erwachsenen, ebenso häufig in Schilddrüsen von Menschen, die an Infections-Krankheiten, wie von solchen, die an anderen Krankheiten gestorben waren, und bietet also nichts irgend wie Charakteristisches dar.

Dass bei Thieren Colloid-haltige Lymphgefässe in normalen Schilddrüsen vorkommen, ist schon von Baber[1]), Biondi[2]), Langendorff[3]), Hürthle[4]) u. A. beschrieben. Bei Menschen hat zuerst Podbelsky[5]) in strumösen Schilddrüsen danach gesucht, er fand unter 20 Fällen nur 4mal Colloid-haltige Lymphgefässe und erklärt die relative Seltenheit dieses Befundes durch eine Störung der Colloid-Circulation in den durch die ausgedehnten

[1]) Baber, Constitution of the minute anatomy of the thyroid gland of the dog, 1876.

[2]) Biondi, Beitrag zu der Structur und Function der Schilddrüse. Berliner klinische Wochenschrift, No. 48, 1888.

[3]) Langendorff, Beiträge zur Kenntniss der Schilddrüse. Archiv für Anatomie und Physiologie, physiologische Abtheilung — Supplementband, 1889.

[4]) Hürthle, Ueber den Secretionsvorgang in der Schilddrüse. Deutsche medicinische Wochenschrift, No. 12, 1894.

[5]) Podbelsky, Ueber das Vorkommen des Colloids in den Lymphgefässen der strumös erkrankten menschlichen Schilddrüse. Prager medicinische Wochenschrift, No. 19, 1892.

Follikel comprimirten Lymphwegen. Podak[1]) behauptet, dass Colloid-haltige Lymphbahnen in der normalen Schilddrüse vorkommen; er fand sie auch bei einem fünfmonatlichen Fötus. Zielinska[2]) fand sie unter 13 Schilddrüsen von Neugeborenen 3mal und unter 7 Schilddrüsen von Kindern aus den ersten Lebensjahren 4mal. Müller[3]) erwähnt ihren Befund sowohl bei Kindern, wie auch bei alten Leuten. Ich will aber nicht verschweigen, dass frühere Autoren bei dieser Beobachtung nicht viel Gewicht auf die zum Tode führende Krankheit und daraus etwa sich ergebende Unterschiede legten; nur bei Müller, der seine Fälle einzeln angiebt, ist es ersichtlich, dass die Todesursache auf den hier in Betracht kommenden Befund in der Schilddrüse ganz ohne Einfluss war.

Blutgefässe und Capillaren waren oft stark gefüllt, und zwar nicht nur da, wo die Todesursache eine infectiöse Erkrankung gewesen war. In der That kann diese Erscheinung durch die mannigfachsten Ursachen bedingt sein, so dass ich darauf nicht viel Werth legen will. — In einem Fall von Scharlach bei einem 32jähr. Manne fanden sich einige Thromben in erweiterten Venen.

Zeichen einer Endo- oder Periarteriitis konnte ich weder bei Tuberculose, noch bei anderen Infections-Krankheiten constatiren.

Was die Drüsensubstanz selbst betrifft, so will ich meine Untersuchungs-Ergebnisse bei Kindern und Erwachsenen getrennt besprechen. Bei ersteren sind die Follikel durchweg klein, liegen zu mehreren gruppenweise beisammen, zwischen den Gruppen verlaufen mehr oder weniger dicke Bindegewebszüge. Die Zahl der Colloid-haltigen Follikel tritt gegenüber den viel kleineren und zum Theil mit Epithelzellen vollgepfropften Follikeln zurück. Dieses im Ganzen zutreffende Bild der Kinder-Schilddrüse contrastirt sehr wesentlich mit dem Aussehen der Schilddrüse bei Erwachsenen. In diesen überwiegen die grossen, gänzlich mit

[1]) Podak, Beitrag zur Histologie und Function der Schilddrüse. Dissertation, Königsberg, 1892.

[2]) Zielinska, Beiträge zur Kenntniss der normalen und strumösen Schilddrüse des Menschen und des Hundes. Dieses Archiv, Bd. 136, 1894.

[3]) Müller, a. a. O.

Colloid gefüllten Bläschen dermaassen, dass es zuweilen schwer fällt, kleine, rein epitheliale Follikel zu finden. Die Wand ist mit einschichtigem Epithel bedeckt, dessen Höhe mit zunehmendem Umfang der Bläschen abnimmt und das in den grössten geradezu abgeplattet erscheint. Die Anordnung in Gruppen ist bei der geringeren Menge interstitiellen Bindegewebes viel weniger ausgesprochen, als bei Kindern. Die Zahl der kleinen Follikel ist in den einzelnen Fällen sehr verschieden, bald findet man sie nur vereinzelt, bald dagegen gruppenweise; meistens enthalten auch sie Colloid, aber manche sind nur mit Epithelzellen ausgefüllt. Ferner findet man oft, namentlich in der äusseren, der Oberfläche nahe gelegenen Schicht, sowie an den Rändern einzelner Läppchen längere oder kürzere, aus zwei oder mehr Zellreihen bestehende Stränge, und zwar sowohl bei jüngeren, als auch bei älteren Leuten.

Dass aber auch innerhalb desselben Alters in der Structur die grössten Unterschiede vorkommen, möchte ich durch einige Beispiele illustriren. Bei einem einjährigen Kinde, das an Broncho-Pneumonie gestorben war, fanden sich, entsprechend dem gewöhnlichen Bild, nur kleine und kleinste, grossentheils mit Epithel gefüllte und nur spärliche Colloid-haltige Follikel; ein anderes, ebenso altes, gleichfalls an Broncho-Pneumonie verstorbenes Kind hatte dagegen ziemlich weite, meist mit Colloid gefüllte und nur wenige kleine, Epithelzellen bergende Follikel. Bei einem 3jährigen Kinde, das einem folliculären Darmkatarrh erlegen war, enthielten nur wenige Follikel Colloid, die meisten waren viel kleiner und ganz mit Epithelzellen ausgefüllt, während bei einem einjährigen Kind mit englischer Krankheit die Follikel viel grösser und nahezu alle Colloid-haltig waren.

Gleiche Verhältnisse fanden sich in denjenigen Fällen, bei denen Infections-Krankheiten — Diphtherie, Scharlach, Masern oder Miliar-Tuberculose — die Todesursache abgaben. Ich kann demnach in dem Vorhandensein besonders vieler kleiner Follikel nichts Charakteristisches für die Infections-Krankheiten erkennen.

In dieser Ansicht können mich auch 2 Fälle nicht irre machen, in denen das histologische Bild der Schilddrüse allein das Alter der betreffenden Individuen bedeutend geringer hätte

erscheinen lassen, als es thatsächlich war. Es handelte sich um ein 7jähriges an Diphtherie und ein 10jähriges an Osteomyelitis gestorbenes Kind, deren Schilddrüsen auffallend kleine und nur zum geringsten Theil Colloid aufweisende Follikel enthielten.

Auch bei der Schilddrüse Erwachsener sah ich in einzelnen Fällen ein von dem gewöhnlichen Befund recht abweichendes Bild. In einem Fall, der eine 20jährige, an Wochenbettfieber gestorbene Frau betraf, waren die Follikel im Ganzen viel kleiner, als man sie bei Erwachsenen zu sehen pflegt, aber nicht deutlich in Läppchen angeordnet, zum Theil mit Colloid, zum Theil mit Epithelzellen ausgefüllt. Ein weiterer Fall betrifft einen alten, an Gesichtsrose gestorbenen Mann; hier sind die Follikel klein, aber meistens Colloid-haltig, von durchgehends gleichmässiger Grösse und liegen in mehr oder weniger deutlich lappiger Anordnung, so dass das ganze Bild sehr an eine kindliche Schilddrüse erinnert. In 2 anderen Fällen fand ich neben normal aussehenden grossen Follikeln kleinere, mit Epithel ausgefüllte in auffallend grosser Zahl. Der eine Fall präsentirte sich anatomisch als Pleuritis exsudativa mit Herz-Insufficienz, ist also kaum unter die Fälle mit Infections-Krankheiten zu rechnen; der andere stellte sich als Sepsis dar, die mit Angina, Gelenkschmerzen, Nephritis und Milzschwellung einherging.

Nach dem Gesagten kann ich mich den Ansichten von Roger und Garnier einerseits und Torri andererseits nicht anschliessen. Wenn auch diese Autoren nicht in allen Punkten übereinstimmen, so glauben sie doch in dem Befund zahlreicher, mit Epithel ausgefüllter Follikel und grösserer Epithelstränge in der Schilddrüse bei Infections-Krankheiten ein Zeichen vermehrter Thätigkeit sehen zu müssen.

Nun ist aber bei der schon hervorgehobenen Verschiedenheit des anatomischen Bildes der Schilddrüse, speciell der kindlichen, ein derartiger Schluss überaus gewagt. Roger und Garnier, die sehr wohl auf den Unterschied der normalen Schilddrüse bei Kindern und Erwachsenen Acht gegeben haben, ziehen denselben bei der Schilderung der pathologischen Veränderungen nicht in Betracht, wenigstens erwähnen sie ihn mit keinem Wort. Torri, der überhaupt nur 3 Kinder (unter 10 Jahren) unter-

sucht hat, weist auf den normalen Zustand einer kindlichen Schilddrüse nirgends hin.

Dass auch bei Erwachsenen eine Beurtheilung des Befundes mit grosser Vorsicht geschehen muss, geht, abgesen von meinen Untersuchungen, die im Bau der normalen Schilddrüse grosse Verschiedenheiten nachwiesen, auch aus der Literatur hervor. Wölfler[1]) erwähnt, dass kleine, Epithel-gefüllte Follikel und Epithelstränge namentlich in der peripherischen Schicht häufig vorkommen und den Ausgangspunkt einer etwaigen pathologischen Neubildung darstellen. Nach Podak[2]) findet man sie nicht allein im peripherischen Theil, sondern auch, wenn auch in geringerer Menge, im centralen Theil der Schilddrüse; die Massenhaftigkeit dieser Gebilde sei allem Anschein nach individuell sehr verschieden. Hürthle[3]) fand sie namentlich in der Peripherie der Drüse und nannte sie interfolliculäres Epithel. Müller[4]) giebt folgende Schilderung: „Wenn wir das Bild einer normalen Schilddrüse des ausgewachsenen Individuums betrachten, so sehen wir um grössere Zellbläschen (deren Durchmesser etwa 200 bis 250 μ beträgt) eine Anzahl kleinerer und kleinster Follikel (16—30 μ) gelagert, so dass fast niemals die Wandungen der grösseren Follikel an einander stossen; die kleineren entstehen aus grösseren durch Bildung solider Sprossen und Abschnürung derselben.“ Während die genannten Autoren die erwähnten Gebilde als Ausgangspunkt weiterer Neubildung der Drüsenbläschen ansehen, will Horcicka[5]) eine solche Neubildung, wenigstens in ausgewachsenen Drüsen, nicht annehmen, obgleich auch er gefunden hat, dass grössere und kleinere Bläschen neben einander vorkommen. Nach ihm soll dies „durch individuelles Wachsthum der einzelnen Bläschen oder durch den Schnitt“ bedingt sein. Nur Gutknecht[6]) allein leugnet das Vorhandensein von Zellsträngen in reifen Schilddrüsen ganz.

[1]) Wölfler, a. a. a. O.
[2]) Podak, a. a. O.
[3]) Hürthle, a. a. O.
[4]) Müller, a. a. O.
[5]) Horcicka, Beiträge zur Entwicklung und Wachsthumsgeschichte der Schilddrüse. Zeitschrift für Heilkunde, 1880.
[6]) Gutknecht, Die Histologie der Struma. Dieses Archiv, Bd. 99, 1885.

Ein Punkt, auf den weder Roger und Garnier, noch Torri aufmerksam gemacht haben, verdient besondere Beachtung. Es giebt manche Fälle, — ich fand deren 2 bei meinen Untersuchungen —, in denen bei der genauesten Betrachtung mit blossem Auge keine Spur von Kropfbildung zu bemerken ist, während das Mikroskop eine solche mit Sicherheit nachweist. In dem einen Fall, der einen 22jährigen Schwindsüchtigen betraf, fand ich neben grösseren Colloid-haltigen zahlreiche nicht Colloid-haltige und mit Epithelzellen ausgefüllte Follikel; dieselben lagen gruppenweise beisammen, umgeben von dicken Bindegewebszügen. In dem zweiten Fall, bei dem anatomisch eine Endocarditis verrucosa acuta festgestellt wurde, zeigte sich im Ganzen ein ähnliches Bild, wie in dem ersten; ausserdem konnte ich bei ihm einige deutlich von dem übrigen Drüsengewebe abgegrenzte Knotenbildungen constatiren. Dass in solchen Partien beginnender strumöser Entartung das mikroskopische Bild mit den im Vorstehenden besprochenen Verhältnissen die grösste Aehnlichkeit haben kann, ist selbstverständlich. Noch grösser wird die Gefahr einer Verwechselung, wenn es sich nicht um abgegrenzte kleine Knoten, sondern um eine beginnende diffuse Struma handelt, deren Erkennung schon Hitzig[1]) als besonders schwer geschildert hat. Gelegentlich könnte auch einmal bei nicht darauf gerichteter Aufmerksamkeit in dem Vorhandensein eines Schilddrüsen-Tumors in Folge von Morbus Basedowii, bei dem in den meisten Fällen eine eigenartige Hyperplasie der Drüsensubstanz in Form von papillären Wucherungen nachgewiesen wurde (Greenfield[2]), Lubarsch[3]), Hämig[4]), Müller[5]) u. s. w.), der Anlass einer Verwechselung gegeben sein.

[1]) Hitzig, Beiträge zur Histologie und Histogenese der Struma. Archiv für klinische Chirurgie, Bd. 47, 2. Heft, 1894.

[2]) Greenfield, Some diseases of the thyroid gland. Brit. med. Journ., 1893, p. 1260.

[3]) Lubarsch, Patholog.-anatom. Section der deutschen Naturforscher und Aerzte, 1895.

[4]) Hämig, Anatomische Untersuchungen über Morbus Basedowii. Archiv für klinische Chirurgie, Bd. 55, 1897.

[5]) Müller, a. a. O.

Herrn Professor von Hansemann bin ich für die Anregung zu dieser Arbeit und die in reichem Maasse mir gewährte Unterstützung bei der Durchsicht und Beurtheilung der Präparate zu grösstem Danke verpflichtet.

# XIX.

# Ein ungewöhnlicher Fall von angeborener Missbildung des Herzens.

Von

Dr. J. Meinertz,

Volontär-Assistenten am Pathologischen Institut zu Berlin.

(Hierzu Taf. XIII.)

Angeborene Missbildungen des Herzens sind schon oft Gegenstand eingehender Untersuchungen und lebhafter Controversen gewesen. Durchmustert man die Zahl der mitgetheilten Fälle, so wird man eine gewisse Regelmässigkeit der Befunde, ein Wiederkehren bestimmter Veränderungen bemerken, die Anlass gegeben haben, derartige Erkrankungen in ein für allemal festgesetzte Kategorien zu bringen. Das Eintheilungs-Princip war dabei ein verschiedenes. Legte man der Eintheilung den anatomischen Befund zu Grunde, so ergab sich die grössere Uebereinstimmung zwischen den Beobachtern; viel weiter gingen die Meinungen auseinander, wenn man versuchte, diese Herzfehler nach der Ursache ihrer Entstehung zu ordnen. Hier herrschte und herrscht zum Theil noch jetzt eine beträchtliche Unklarheit über die Rolle, die man den einzelnen aetiologischen Momenten zuschreiben soll. In dieser Hinsicht machen sich besonders zwei Vorgänge den Rang streitig: Entzündung und fehlerhafte Anlage (Entwicklungs-Hemmung). Dieser Gegensatz ist für die praktische Betrachtung zu gebrauchen und in der That geeignet, fundamentale Verschiedenheiten in den Resultaten derartiger aetiologischer

Forschungen hervorzubringen. Weit entfernt von der Prätention, zu einer Entscheidung in so complicirten Verhältnissen zu kommen, glaube ich doch, dass es von Interesse sein dürfte, einen hierher gehörigen Fall von angeborener Missbildung des Herzens ausführlicher kennen zu lernen. Denn einmal können die erwähnten Fragen nur auf Grund eines umfangreichen Materials gelöst werden, und auch abgesehen davon scheint es mir in Folge der ganz besonderen Eigenheit des Falles der Mühe werth, ihn mitzutheilen und in jener erwähnten Hinsicht kurz zu erörtern.

Der Fall betrifft ein Präparat aus der Sammlung des Pathologischen Instituts, das bereits von Herrn Prof. Israel bald nach der Section in der „Gesellschaft der Charité-Aerzte" Anfang 1900 demonstrirt worden ist; eine kurze Notiz darüber findet sich in der Berliner klin. Wochenschr. 1901, No. 7.

Ueber die während des Lebens beobachteten Erscheinungen entnehme ich den Acten Folgendes:

Es handelt sich um einen 24jährigen Uhrmachergehülfen, der nach 2½wöchigem Krankenhaus-Aufenthalte starb. Seit dem 15. Lebensjahre litt er nach seinen Angaben an Herzklopfen, Brustschmerzen und Athemnoth. Damals will er sich stark erkältet und 3 Tage im Bett gelegen haben. Vorher konnte er marschiren, laufen und springen. Seit 6 Wochen vor der Aufnahme bemerkte er Zunahme des Herzklopfens; seit derselben Zeit bestand eine Schwellung des Gesichtes, so dass er mitunter kaum aus den Augen sehen konnte. Die Füsse waren des Abends stark geschwollen. Seit 8 Wochen bestand Husten.

Bei der Aufnahme war an Füssen, Ober- und Unterschenkeln, Kreuz und Gesicht geringes Oedem zu constatiren. Ueber der linken Lunge hinten unten spärliche Rasselgeräusche. Spitzenstoss im 6. Intercostalraum, 2 Finger ausserhalb der Mammillarlinie. Die ganze Herzgegend befindet sich in pulsatorischer Bewegung. Die Herzdämpfung zeigt folgende Grenzen: Oben 3. Intercostalraum, links 2½ Finger ausserhalb der Mammillarlinie, rechts ½ Finger rechts vom rechten Sternalrande. Ein systolisches Geräusch ist besonders an der Basis über der Pulmonalis zu hören, der zweite Pulmonalton ist verstärkt und fühlbar, der Puls ist beschleunigt, doppelschlägig. Die untere Lebergrenze steht 2½ Finger unter dem Rippenrande. Der Urin enthält viel Eiweiss. Digitalis-Behandlung: nachher Scilla, Juniperus, Senna. Zeitweise geringe Besserung der Oedeme. Der Tod trat plötzlich ein, als der Patient eines Morgens nach dem Abort ging.

Bei der Section fanden sich ausser der Herzveränderung cyanotische Induration der Lungen, der Milz und der Nieren,

vielfache Infarcte der Nieren, cyanotische Atrophie der Leber, cyanotische Bronchitis, Ascites, Hydrothorax, Hydropericardium.

Das Herz wurde mir von Herrn Prof. Israel zur genaueren Beschreibung übergeben, und dieser Befund ist es, den ich ausführlicher mittheilen will.

Das Herz lag in dem ausserordentlich erweiterten Herzbeutel, der etwa ¾ l hydropische Flüssigkeit enthielt, total nach links gelagert. Es zeigt eine bedeutende Volumens-Zunahme, misst nehmlich in seiner grössten Länge (von der oberen Grenze des rechten Vorhofes bis zur Spitze) 17 cm, in der Breite 10 cm, in der Dicke (von der Mitte der vorderen und hinteren Kranzfurche mit dem Tasterzirkel gemessen) 7 cm. Subpericardiales Fett ist reichlich vorhanden, die Musculatur, Papillarmuskeln (z. Th.) und Trabekel, sowie auch die Kammmuskeln der Vorhöfe sehr kräftig entwickelt. Alle vier Herzräume sind erheblich erweitert.

Die stärkste Erweiterung und Volums-Zunahme zeigt der rechte Ventrikel. Die Dicke der Musculatur beträgt hier durchschnittlich 1,2 cm, die grösste Höhen-Ausdehnung 10½ cm, der Rauminhalt (schätzungsweise) etwa 200 ccm. Die zwei Papillarmuskeln, die an der rechten Wand des Ventrikels neben und ein wenig über einander entspringen, sind kräftig, aber abgeflacht (über den Ursprung des 3. Klappenzipfels s. w. u.).

Der linke Ventrikel zeigt eine geringere Erweiterung und Hypertrophie. Die Wandstärke beträgt im Durchschnitt 15 mm.

Die Papillarmuskeln sind verhältnissmässig gering entwickelt, dafür aber in ganz ungewöhnlicher Anzahl vorhanden; von ungefähr 9 derartigen Muskelchen führen Sehnenfäden zur Mitralklappe; von diesen Muskeln entspringen etwa 4 vom Septum, die anderen von der äusseren und hinteren Wand des Ventrikels. Die Trabekel dagegen sind äusserst kräftig.

Eigenthümliche Verhältnisse bietet das Septum ventriculorum dar. Es ist, vom rechten Ventrikel aus gesehen, in seinem sagittalen Durchmesser ausserordentlich lang (6 cm), entsprechend der starken Volumszunahme des Ventrikels. Viel geringer ist dieser Durchmesser im linken Ventrikel; denn das Septum, von hinten nach vorne ziehend gedacht, läuft an der ganzen Dicke der Vorderwand des linken Ventrikels, auf die es senkrecht auf-

trifft, vorbei, um dann erst in die Vorderwand des rechten Ventrikels umzubiegen. Die Septumfläche des rechten Ventrikels überragt also die des linken um die ganze Dicke der Vorderwand des linken Ventrikels.[1]) Im oberen Theil besteht eine Lücke, die aber nicht bis an die obere Grenze des Ventrikels, also links bis an die Aortenklappen, heranreicht, sondern von diesen durch einen bogenförmigen Fleischwulst, den obersten Theil des Septum, der sich an die Aortenklappen anschliesst, getrennt bleibt (Taf. XIII Fig. 2b). Der untere stehen gebliebene Theil des Septum hört oben mit einem concav-bogenförmigen, glatten Rande auf (Fig. 1a). Entsprechend der in sagittaler Richtung viel grösseren Ausdehnung der rechten Ventrikelfläche des Septum gegenüber der linken, überragt die rechte Fläche des Septum den Defect nach vorne zu noch um ein beträchtliches Stück (Fig. 1c), während dieser links bis an die vordere Wand des Ventrikels reicht. Der Defect ist, von rechts gesehen, etwa Thaler-gross und erweitert sich trichterförmig nach dem linken Ventrikel zu in einer Richtung, die schräg von oben rechts nach unten links führt, so dass er, von links gesehen, gerade auf das rechte Atrioventricular-Ostium gerichtet ist. Diese Richtung hängt zusammen mit einer anderen Anomalie in der Stellung des Septum. Dieses ist nehmlich stark nach rechts hinüber gedrängt, springt flach-convex in den rechten Ventrikel vor, und zwar oben, am unteren Rande des Defectes, mehr als gegen die Spitze zu, so dass der grösste Theil des rechten Atrioventicular-Ostiums in den linken Ventrikel hineinschaut. Diese Verdrängung ist so gross, dass die Entfernung zweier sagittaler Ebenen, die durch den oberen Rand des verdrängten unteren Theiles des Septum und durch den stehen gebliebenen oberen Rest des Septum gelegt würden, statt in einander zu fallen, etwa 3 cm von einander abstehen würden. Hierzu trägt allerdings bei, dass der über dem Defect liegende Theil des Septum (Fig. 2c), der in der Mitte eine Höhe von

[1]) Das Septum besteht bekanntlich aus zwei Blättern, von denen das eine aus dem Wandfleische des rechten, das andere aus dem des linken Ventrikels hervorgeht. Nur das eine Blatt bildet offenbar jenes Plus, welches das Septum vom rechten Ventrikel aus zeigt; das andere Blatt biegt schon vorher in die Vorderwand des linken Ventrikels ein.

1½ cm hat (links gemessen), im Gegentheil etwas nach links gedrängt ist und mit seinem unteren, ebenfalls concaven Rande die obere vordere Begrenzung des erwähnten Trichters bildet, dessen untere hintere der obere Rand des unteren Theiles des defecten Septum darstellt.

Die Beziehungen dieses Trichters zur Tricuspidalis kommen noch durch eine andere eigenthümliche Anordnung zum Ausdruck, nehmlich durch den Ursprung der Sehnenfäden des einen Zipfels derselben (Taf. XIII Fig. 2d). Während nehmlich die Chordae tendineae des linken hinteren und inneren Zipfels der Tricuspidalis, wie erwähnt, an zwei von der äusseren Wand des rechten Ventrikels entspringenden Papillarmuskeln ansetzen, kommen die für den äusseren vorderen Zipfel bestimmten Chorden aus dem linken Ventrikel, indem sie an zwei Papillarmuskeln ansetzen, die von der Septumfläche des linken Ventrikels entspringen und durch den Defect hindurch zu dem erwähnten Zipfel der Tricuspidalis ziehen.

Sehr abweichend ist die Lage der beiden arteriellen Ostien. Die Aorta entspringt nehmlich gerade umgekehrt, wie in der Norm, vor der Pulmonalis, so dass die beiden arteriellen Stämme ihre Plätze vertauscht haben, aber nicht in dem Sinne, dass auch beide in die nicht zugehörigen Ventrikel mündeten. Die Aorta entspringt vielmehr ungefähr an normaler Stelle, ihr Ostium gehört ganz dem linken Ventrikel an, ist vom rechten Ventrikel vollständig getrennt durch den über dem Defecte liegenden Theil des Septum. Das Pulmonal-Ostium dagegen liegt hinter dem Aorten-Ostium, und der (hier nur angedeutete) Conus arteriosus liegt statt vor dem atrio-ventriculären Ostium schräg nach hinten und links von diesem. Dabei liegt das Ostium pulmonale über dem Defect so, dass es beiden Ventrikeln angehört; denkt man sich den Defect in der Richtung des unteren Theiles des Septum ergänzt, so wird das Pulmonal-Ostium vom rechten Ventrikel ausgeschlossen und gehört ganz dem linken an; das Umgekehrte ist der Fall, wenn man sich den oben stehen gebliebenen Theil des Septum in seiner Richtung nach unten ergänzt denkt. Stellt man sich vor, dass der untere Theil des Septum durch den bogenförmigen Einschnitt, den der Defect bildet, in einen hinteren

und einen vorderen Schenkel zerlegt wird, so liegt das Pulmonal-Ostium links vom hinteren (Fig. 4).

Der Conus arteriosus dexter ist, wie erwähnt, nur angedeutet und führt zu einem Ostium, das wieder eine sehr erhebliche Anomalie aufweist, nehmlich eine ausserordentlich starke Verengerung. Das Ostium stellt einen schlitzförmigen Spalt vor (Fig. 3), in den man kaum die Kuppe des Zeigefingers hineinlegen kann. Nur zwei Klappen sind ausgebildet; diese sind sehr stark verdickt und mit ihren Rändern verwachsen. Die dritte Klappe besteht nur als Rest an der Basis einer der anderen beiden. Dort liegt sie unten in dem sehr tiefen Sinus und erreicht lange nicht das Niveau des freien Randes der anderen (Fig. 3).

Die Pulmonal-Arterie dagegen ist weit, ja sogar weiter, als normal. Sie misst 2 cm oberhalb der Klappe 7 cm, während die Weite der Aorta am Ostium 6½ cm, 2 cm darüber 5½ cm beträgt.

Der rechte Vorhof ist abnorm weit und mit dicken Wandungen versehen; auch der linke Vorhof ist weit. Sonst besteht an den Vorhöfen keine Anomalie.

Es liegen also, um das Gesagte noch einmal kurz zusammenzufassen, im Wesentlichen 4 ganz verschiedene Anomalien vor: der Defect und die abnorme Stellung des Septum ventriculorum, die Stenose des Pulmonal-Ostiums, die Umkehrung der Lage der arteriellen Gefässstämme und der Ursprung eines Theiles der Sehnenfäden der Tricuspidalklappe von der Wand des linken Ventrikels. Von unwesentlicher Bedeutung ist der Ursprung der Sehnenfäden der Mitralklappe von einer grösseren Anzahl kleiner Papillarmuskeln. Die Dilatation und Hypertrophie der Ventrikel ist als Folgezustand der hauptsächlichsten Anomalien leicht zu erklären, Schwierigkeiten dagegen macht es, einen Zusammenhang zwischen den genannten vier Anomalien herzustellen, oder vielmehr in's Klare darüber zu kommen, ob ein derartiger ursächlicher Zusammenhang zwischen ihnen besteht. Liegt es schon an und für sich nahe, einen derartigen Causalnexus zu construiren, da es ja höchst unwahrscheinlich wäre, dass mehrere Anomalien, von denen jede für sich selten ist, zufällig und unabhängig von

einander an demselben Organ vereint vorkämen, so wird eine derartige Annahme vollständig ausgeschlossen durch die Thatsache, dass unter den beobachteten Fällen von angeborenen Missbildungen des Herzens gerade eine ähnliche Combination von Anomalien mit einer gewissen Constanz berichtet wird. Auf die in der Literatur niedergelegte reiche Casuistik will ich nicht näher eingehen, da sie leicht zugänglich und in den umfassenderen Werken wiederholt erschöpfend benutzt ist.[1]) Ich will nur erwähnen, dass z. B. Rokitansky in seiner umfassenden Monographie über die angeborenen Septumdefecte 10 Fälle eigener Beobachtung anführt, in denen sich die Combination wenigstens dreier von unseren Anomalien, nehmlich des Septumdefects, der Pulmonal-Stenose und der Anomalie in der Stellung der grossen Gefässstämme vorfindet. Immerhin sind Verschiedenheiten genug vorhanden, die auch die Auffassung von dem ursächlichen Zusammenhange dieser Anomalien modificiren müssen. Was den oben beschriebenen abnormen Ursprung der Sehnenfäden der Tricuspidalis betrifft, so scheint er einzig dazustehen. Wenigstens habe ich in der gesammten mir zu Gebote stehenden Literatur nichts Aehnliches finden können.

Es sei hier zum besseren Verständniss kurz an einige entwicklungsgeschichtliche Daten erinnert. Bekanntlich krümmt sich das ursprünglich einen geraden Schlauch vorstellende Herz frühzeitig zu einer S-förmigen Schlinge, derartig, dass die Anfangsschleife des S am weitesten nach rechts in der Richtung von oben nach unten zieht, das Mittelstück schräg nach links und aufwärts geht und die Endschleife von da nach hinten überbiegend abwärts zieht. Bald rückt dann die Endschleife nach dem Kopfe zu, das Mittelstück in entgegengesetzter Richtung, bis sie etwa in einer Querschnittsebene liegen. Das Mittelstück ist die Kammeranlage, die Anfangsschleife der Truncus arteriosus, aus dem später Aorta und Pulmonalarterie entstehen, und die Endschleife die Vorhofsanlage. Der Truncus setzt sich von der Kammeranlage scharf ab, und in dieser selbst wird äusserlich eine Scheidung in zwei Theile sichtbar, in Gestalt des längs verlaufenden Sulcus interventricularis. Diesem entsprechend setzt das Septum ventriculorum im Innern ein; es wächst als halbmondförmige Falte von der unteren und hinteren Wand des Ventrikelraumes nach oben gegen das Atrioventricular-Ostium hinauf. Die Atrioventricular-Klappen werden zum geringen Theile aus

[1]) So in letzter Zeit namentlich von Vierordt, bei dem man die gesammte sich auf den vorliegenden Gegenstand beziehende Casuistik in grösster Vollständigkeit angegeben findet.

Wucherungen des Endocards der Scheidewand und der übrigen Ventrikelwandung gebildet, zum weitaus grössten Theil gehen sie mit ihren Chordae tendineae aus dem Herzmuskelfleisch selbst hervor, das dabei allmählich durch Bindegewebe ersetzt und zu sehnigen Platten, bezw. Fäden wird. — Zur Zeit, wo sich die Kammerscheidewand bildet, entsteht auch unabhängig von ihr eine Theilung des Truncus arteriosus, und zwar oben beginnend und dem Kammerseptum entgegenwachsend, bis das Septum trunci in den Kammerraum selbst gelangt und mit dem Ventrikelseptum verschmilzt; hierdurch wird die Aorta in den linken, die Lungenarterie in den rechten Ventrikel hineingenommen. Die Stelle der Verschmelzung der beiden Septen bezeichnet die spätere Pars membranacea.

Rokitansky, dem wir die werthvollste Bereicherung unserer Kenntnisse von den in Rede stehenden Missbildungen verdanken, stellt auf Grund seiner entwicklungsgeschichtlichen Studien einen Zusammenhang zwischen den drei erwähnten Anomalien her, der von dem bis dahin meist angenommenen abweicht. Die Frage, was in unserem Anomalien-Complex primär sei, war schon oft discutirt worden. Man nahm in der Regel an, das Ursprüngliche sei eine foetale Endocarditis, die zur Stenose der Pulmonalarterie führe, und zwar zu einer Zeit, wo das Septum ventriculorum noch nicht ausgebildet sei; in Folge dessen könne der rechte Ventrikel nicht seinen ganzen Inhalt durch das verengte Ostium entleeren, es trete bei der Contraction des Herzens eine Stauung im rechten Ventrikel ein, und daher gehe ein Theil des Blutes durch die noch offene Herzkammer-Scheidewand aus dem rechten in den linken Ventrikel über. Dieses ständige Hindurchströmen von rechts nach links hindere einen völligen Verschluss des Septum. Kussmaul hatte diese sog. Stauungs-Theorie modificirt, da sie ja gar nicht die meist vorhandene Stellungs-Anomalie der grossen Gefässstämme berücksichtigte. Auch er nimmt als das Primäre die Stenose des Ostium pulmonale an. Hierdurch entsteht auch nach ihm eine Stauung im rechten Ventrikel; diese bewirkt, dass das Septum zu weit nach links geräth, dass daher der linke Ventrikel vom Ostium aorticum zu weit entfernt zu liegen kommt und daher die Verbindung des Ostiums mit dem Ventrikel und die (von ihm angenommene) halbspiralige Drehung der Gefässstämme ausbleibt. Dass diese Deutung jedenfalls auf unseren Fall nicht zutrifft, ergiebt sich sofort daraus, dass hier das Septum im Gegentheil nach rechts gedrängt ist

und ferner die Aorta ganz normal in den linken Ventrikel mündet. Noch weniger Interesse haben die z. Th. auf älteren, jetzt berichtigten entwicklungsgeschichtlichen Vorstellungen beruhenden Theorien von Lindes, Halbertsma, Meckel und C. Heine u. s. w. Auch diese Theorien findet man bei Rokitansky beleuchtet.

Rokitansky stellt selbst eine Theorie auf, die in ihren wesentlichen Zügen von fast allen späteren Autoren angenommen ist. Er bekämpft namentlich die Stauungs-Theorie aus folgenden Gründen: Man findet oft hochgradige Verkümmerung der Arteria pulmonalis ohne Gewebs-Veränderungen, die auf eine Entzündung hinwiesen, oder diese sind zwar vorhanden, aber an anderer Stelle, jedenfalls die Stenose nicht bedingend, oder bei sehr beträchtlicher Gewebs-Veränderung ist eine sehr geringfügige Stenose vorhanden. Ferner liegt oft eine Combination von Bildungsfehlern vor, deren Entstehung in die früheste Zeit des Embryonal-Lebens verlegt werden muss. Ausserdem kommen Defecte im Septum vor ohne Stenose und andererseits Stenosen, bei denen die Annahme, dass sie sich erst nach Vollendung des Septum gebildet hätten, ganz unbegründet ist, und bei denen doch kein Defect zu Stande gekommen ist. Aber es liegen auch Verhältnisse vor, die keine Stauung aufkommen lassen: Der Abfluss nach der weiten Aorta ist frei; auch ist das Septum nicht nach links gedrängt, denn es hat ja gar nicht eine derartige Haltung, ja zuweilen (so auch in unserem Falle) ist es sogar nach rechts geneigt. Auch die Strömung aus dem rechten Ventrikel wäre nicht so mächtig, dass dadurch der Defect zu Stande kommen könnte, wenn eben das Wachsthum des Septum selbst ausreichend wäre. Rokitansky fasst vielmehr die Stenose auf als entstanden durch Abweichung im Wachsthum des Septum trunci arteriosi, derart, dass der nach links stehenden Arteria pulmonalis ein zu kleiner Antheil des Kalibers zufällt. Auch in den sehr seltenen Fällen, wo bei Stenose des Ostium pulmonale die Lungenarterie selbst eine normale oder sogar übermässige Weite zeigt, ist nach dieser Anschauung die Arterie ursprünglich abnorm eng und wird erst später erweitert und dabei auch schlaffhäutig, Venen-ähnlich. Der Grund der anomalen Theilung des Truncus arteriosus mit dem Resultat eines zu

engen Lungenarterien-Stammes liegt (wie schon Peacock[1]) angegeben hatte) in einer mangelhaften Entwicklung des 5. Kiemenbogens, aus dem der Ductus Botalli hervorgeht. Auch die abnorme Stellung der Gefässstämme ist nach Rokitansky durch das Verhalten des Septum bedingt. Das normale Septum trunci setzt links hinten an der Wand des Truncus ein und durchsetzt ihn nach rechts vorne, ihn in eine rechte hintere Aorta und eine linke vordere Pulmonalarterie scheidend. Das normale Septum ventriculorum folgt der Anlage des Septum trunci so, dass es am hinteren Umfange des Truncus ansetzt und dem Septum trunci in der Richtung nach vorne und rechts folgt und sofort am rechten Umfange des hinteren, etwas rechts stehenden Gefässstammes (Aorta) auftritt, denselben dadurch in den linken Ventrikel nehmend. Deshalb wird bei anomaler Lage des Septum trunci auch das Septum ventriculorum abnorm gebildet sein. Hiermit ist jedoch keineswegs eine anomale Einmündung der Gefässstämme gegeben. Bei derselben Stellung der arteriellen Stämme münden diese einmal in den richtigen, einmal in den ungehörigen Ventrikel. Die falsche Stellung der Gefässstämme kommt, wie gesagt, zu Stande dadurch, dass das Septum trunci an falscher Stelle des Truncus ansetzt und ihn daher auch in falscher Richtung durchsetzt. Ob nun die Gefässe in den richtigen Ventrikel einmünden oder nicht, hängt davon ab, von welcher Seite das Septum ventriculorum, das immer am hinteren Gefässstamme haftet, diesen umgreift. Umgreift z. B. das Septum ventriculorum bei vorne stehender Aorta die Pulmonalis von links her, so bleibt die Zugehörigkeit ungeändert, wenn von rechts, so liegt eine Transposition im eigentlichen Sinne vor. — Die Bedeutung der entzündlichen Processe leugnet Rokitansky nicht, nur meint er, dass die Endocarditis zu einer schon primär vorhandenen Stenose der Arterie hinzukomme, und dass das stenosirte Ostium für eine spätere derartige Erkrankung eine besondere Disposition biete. Erwähnt sei endlich, dass Rokitansky die Defecte in verschiedene Gruppen theilt je nach dem Theile des Septum, der betroffen ist. Er unterscheidet oben am Septum zwei Hauptabschnitte, einen hinteren, der zwischen

[1]) S. bei Rauchfuss.

den beiden Vorkammer-Ostien liegt, und einen vorderen, der wieder in zwei Theile zerfällt, von denen der hintere die Aorta rechts umfasst, der vordere zwischen die beiden arteriellen Gefässstämme tritt. Von den Defecten betrifft nach Rokitansky die grosse Mehrzahl den hinteren Theil des vorderen Abschnittes, und dann fast immer in der angegebenen Combination mit Stenose der Pulmonalis und anomaler Stellung beider Gefässstämme. Besonders auf derartige Fälle beziehen sich die eben gegebenen Darlegungen.

Ohne die Bedeutung der Rokitansky'schen Anschauungen, die mit mehr oder weniger unbedeutenden Modificationen von den späteren Autoren bis auf den heutigen Tag anerkannt sind, für alle hier in Rede stehenden Fragen zu unterschätzen, muss ich doch bemerken, dass sie auf unseren Fall nur theilweise Anwendung finden können, dass derselbe überhaupt nicht recht in das gegebene Schema, das für viele Fälle zutreffen mag, gebracht werden kann.

Zunächst sei hervorgehoben, dass die Klappenstenose hier unzweifelhaft entzündlichen Ursprungs ist. Die starken Verdickungen und Verwachsungen, die Retraction des dritten Klappenzipfels sind deutliche Beweise dafür. Es kommt hinzu, dass die Lungenarterie selbst weit ist. Wäre die Stenose so entstanden zu denken, dass das Septum trunci arteriosi den Truncus in zwei abnorm ungleiche Theile theilte, so wäre nicht einzusehen, warum sich dann die Enge auf das Ostium beschränkt hätte, zumal da man dann erwarten müsste, dass nun die Aorta ganz besonders weit sei, was hier durchaus nicht der Fall ist. Daraus folgt ferner die für die Deutung wichtige Thatsache, dass die Stenose erst zu einer späten Zeit des Embryonal-Lebens oder sogar erst nach der Geburt entstanden sein kann, in einer Zeit also, in der das Septum längst hätte fertig ausgebildet sein müssen. Rokitansky meint zwar, dass in den seltenen Fällen (er selbst hat einen derartigen beobachtet), wo bei einer solchen Combination von Anomalien das Kaliber der Lungenarterie normal oder übermässig weit ist, dies auf secundäre Dilatation einer ursprünglich engen Arterie zu beziehen sei. Dafür fehlen hier aber alle Anhaltspunkte. Es wäre auch nicht einzusehen, warum sich die enge Lungenarterie später erweitern sollte; die geringe

Blutmenge, die in Folge der Klappenstenose durch die Arterie hindurchströmt, ist gerade am wenigsten dazu geeignet. Wir können daher zwar mit Sicherheit sagen, dass die Ansicht der älteren Autoren, die Stenose sei die Ursache des Defectes, auf unseren Fall nicht zutrifft, dass aber ebenso wenig die Rokitansky'sche Anschauung, die Stenose sei die Folge einer fehlerhaften Theilung des Truncus arteriosus, als Erklärung herangezogen werden kann.

Ferner ist die Stelle des Defectes eigenthümlich und nicht mit dem erwähnten Schema in Einklang zu bringen. Der Defect reicht links bis an die vordere Herzwand heran, entspricht dann der ganzen Breite der Aorta und reicht hinten noch zwischen die Atrioventricularostien hinein. Aber dabei nimmt er nicht den obersten Theil des Septum ein, wie er doch eigentlich entwicklungsgeschichtlich müsste. Denn das Septum wächst ja in Gestalt einer Sichel von unten herauf in der Weise, dass sich die Lücke zwischen dem vorderen und hinteren Schenkel des sichelförmigen Gebildes immer mehr verkleinert und schliesslich auch ganz oben verschwindet. Wird, sagen wir, durch einen Mangel an Wachsthums-Energie, die Lücke nicht vollständig geschlossen, d. h. bleibt ein Defect bestehen, so sollte man meinen, dass dieser sich an der Stelle befinde, wo sich die Lücke zuletzt schliesst, also im obersten Theile des Septum. Das ist hier aber nicht der Fall; vielmehr besteht oberhalb des Defectes noch ein Theil des Septum, der sich unterhalb der Aortenklappen an diese anschliesst (Fig. 2b), eben der Theil, der im Gegensatz zum unteren Theile des Septum nach links gedrängt erscheint. Man könnte bei diesem obersten Theil an einen weiter nach abwärts gewachsenen Abschnitt des Septum trunci denken, seiner ganzen Configuration nach jedoch scheint er die directe Fortsetzung des vorderen Schenkels des Septum zu bilden, und man hat sich vorzustellen, dass dieser vordere Schenkel oben bogenförmig nach rückwärts gewachsen ist, dabei den rechten Umfang der Aorta umgriffen hat und nun aber nicht zur Vereinigung mit dem hinteren Schenkel gekommen ist, sondern, weil dieser ganz nach rechts hinübergedrängt ist, den Anschluss an die Ventrikelwand viel weiter links und vorne erreicht hat.

Für den anderen Schenkel aber mag die Rokitansky'sche Theorie Geltung haben, dass er in Folge der veränderten Lage des Septum trunci den Anschluss an den rechtsseitigen Umfang der Aorta nicht gefunden habe, und dass daher die Vereinigung ausgeblieben ist, wenn man nicht vorzieht, eine Hypothese anzuerkennen, die mir nicht wenig Wahrscheinlichkeit für sich zu haben scheint, die ich aber mit allem Vorbehalte aufstellen möchte, da etwas Aehnliches noch nie beobachtet worden zu sein scheint.[1])

Ich erinnere hier an den eigenthümlichen Ursprung der Sehnenfäden für den einen Zipfel der Tricuspidalis. Die Klappe selbst reicht ein wenig in den Defect hinein, deckt ihn zum Theil. Man könnte sich nun vielleicht denken, dass der Defect sich deswegen nicht geschlossen hat, weil gerade der Theil, der zuletzt zum Verschlusse hätte dienen sollen, sein Material abnormer Weise zur Bildung bes betreffenden Zipfels der Tricuspidalis verwendet hat. Bei den Atrioventricular-Klappen bildet, wie schon oben hervorgehoben wurde, die Klappe selbst mitsammt den Sehnenfäden und Papillarmuskeln ein entwicklungsgeschichtlich einheitliches Gebilde, das aus der Herzmusculatur selbst hervorgeht und sich erst secundär in seine Theile differenzirt. Man kann sich sehr wohl vorstellen, dass bei dieser Differenzirung der betreffende Theil des Septum verbraucht wurde. Der bogenförmig herumgewachsene, stehen gebliebene obere Abschnitt des Septum, die gerade über den Rand des unteren Abschnittes herüber ziehenden Chorden machen eine derartige Annahme durchaus verständlich, zumal ich der Rokitansky'schen Anschauung gegenüber mit Vierordt ein Bedenken nicht unerwähnt lassen möchte, das entsteht, so bald man sich der kleinen Dimensionen erinnert, die bei dem ganzen Process in der betreffenden Zeit des Embryonal-Lebens in Betracht kommen. Die Vollendung der Kammerscheidewand dürfte in die 7. Woche

[1]) Dass jedenfalls kein nothwendiger Zusammenhang des Defectes mit den Anomalien der Arterienstämme besteht, beweisen die allerdings sehr seltenen Fälle von Septumdefect bei normalem Kaliber und normaler Stellung der grossen Gefässstämme. In neuerer Zeit theilt einen solchen Fall Eisenmenger mit, Zeitschrift f. klin. Medicin, XXXII, Supplementheft, 1897.

der Foetalzeit fallen, und es kann sich um diese Zeit kaum um Millimeter, eventuell um Bruchtheile solcher handeln. „Es ist merkwürdig," sagt Vierordt, „dass das stetig weiter wachsende und neue Substanz ansetzende Herz dieses geringfügige Deficit an Masse gerade an dieser Stelle nicht sollte aufbringen können. Im Uebrigen wächst das Herz sammt seinem Defect in toto weiter, und dieser ist dann später oft genug so gross, dass das Herz der 8. Woche auf das Bequemste hindurch gesteckt werden könnte. Die Erklärung für dieses einseitig gehemmte Wachsthum kann doch nur darin gesucht werden, dass das wachsende Septum in einem gewissen Zeitpunkt zu einem vorläufigen Abschluss kommt, und dass dann wenigstens die oberen Randpartien als solche zum gehörigen Weiterwachsen und insbesondere zum Verwachsen mit den anderen Geweben nicht mehr fähig sind." Vierordt zieht als Analogie dabei die Lippenspalte heran. Ich möchte dieses Bedenken nur erwähnen, ohne eine Entscheidung herbeiführen zu wollen.

Meine eigene, vorher erwähnte Hypothese möchte ich, wie gesagt, mit aller Reserve geben. Jedenfalls mögen die Sehnenfäden ein weiteres Wachsthum des Septum nach oben mit beeinträchtigt haben, wie sie wohl andererseits veranlassten, dass die ganze Richtung des Septum eine so sehr nach rechts geneigte wurde. In Folge dessen kam das Ostium pulmonale nach links von der Richtung des Septum zu liegen und war daher dem Blutstrome zweier Ventrikel ausgesetzt. Dies mag die Disposition zu einer Entzündung herbeigeführt haben, die dann zu der Stenose führte. Der rechte Ventrikel musste nun natürlich seine Kraft erhöhen, um die aus dem Vorhof stammende Blutmasse durch das enge Ostium zu befördern; daher wurde seine Musculatur hypertrophisch. Ein Theil der aus dem rechten Vorhofe kommenden Blutmenge wird allerdings bei der Diastole direct in den linken Ventrikel gelangt sein, da das Ostium atrioventriculare dextrum gerade auf den Defect zu gerichtet ist; ein weiterer Theil, der das verengte Ostium nicht passiren konnte, wird bei der Systole durch den Defect in den linken Ventrikel gepresst worden sein; daher hypertrophirte auch dieser. Die überwiegende Blutmenge des linken Ventrikels wird schliesslich das Septum, das an und für sich schon eine Neigung nach rechts zeigte, noch weiter in dieser Richtung gedrängt haben.

Ich bin mir wohl bewusst, dass auch diese Deutung des Thatbestandes keinen Anspruch auf apodiktische Geltung erheben darf; immerhin scheint sie nur die einzelnen Thatsachen am ungezwungensten in einen Zusammenhang zu bringen. Unser aetiologisches Bedürfniss ist stark genug, um bei einer derartigen Combination von Anomalien an demselben Organ eine Beziehung der einzelnen zu einander zu fordern. Diesem Bedürfniss glaubt Verfasser Rechnung getragen zu haben, indem er die gegebenen Thatsachen der Entwicklungs-Geschichte mit den einzelnen Abweichungen des vorliegenden Falles zusammenhielt. Was speciell das mangelhafte Wachsthum des Septum betrifft, so ist es gewiss ausserordentlich schwierig, bei derartigen primären Entwicklungs-Hemmungen nach einer besonderen Ursache zu forschen. Schliesslich könnte man ja unserer ganzen causalen Combination vorwerfen, es sei eben so gut möglich, dass die einzelnen Anomalien gar nicht in ursächlichem Zusammenhange ständen, sondern als coordinirte Folgen einer uns unbekannten Störung in den Lebens-Processen der wachsenden Zellen anzusehen seien. Das ist aber entschieden zu weit gegangen; da es unzweifelhaft feststeht, dass auf die Art des embryonalen Wachsthums mechanische Verhältnisse einen wesentlichen Einfluss ausüben können, so ist es erlaubt, solche heranzuziehen, wenn dadurch eine einleuchtende Erklärung einzelner Anomalien gegeben werden kann. Was aber als Resultat der ganzen Untersuchung von Wichtigkeit sein dürfte, ist die Erkenntniss, die man aus dem Studium der in Rede stehenden Frage gewinnt, dass es nicht angeht, einen allzu strengen Schematismus bei der Beurtheilung derartiger Missbildungen anzuwenden, dass vielmehr jeder Fall eine individuelle Betrachtungsweise, gewissermaassen ein besonderes Rubrum in dem Eintheilungs-Schema der gesammten Kategorie verdient. Nur wenn man in jedem einzelnen Falle die anatomischen, physiologischen und entwicklungsgeschichtlichen Thatsachen zu dem pathologischen Befunde in Beziehung setzt, kann man zu fruchtbaren Resultaten gelangen.

Was die klinischen Erscheinungen in unserem Falle betrifft, so ist darüber nicht viel zu sagen. Wenn auch die meisten Individuen mit derartigen Missbildungen nicht das Lebensalter des vorliegenden Falles erreichen, so gehört das Gegentheil doch

nicht zu den grossen Seltenheiten. Unter den Rokitansky'schen Fällen hat etwa $\frac{1}{6}$ das 20. Lebensjahr überschritten; aber es sind Fälle bekannt, in denen das 70. Jahr überschritten war. Es scheint, dass gerade die Combination einer Pulmonal-Stenose mit Septum-Defect eine relativ günstige Prognose giebt. Verfasser selbst kennt seit mehreren Jahren eine jetzt 27jährige Patientin, bei der die unzweifelhaften Anzeichen einer angeborenen Pulmonal-Stenose bestehen und bei der ein Septum-Defect füglich vermuthet werden darf. Der Zustand dieser Patientin erhält sich seit Jahren mit Schwankungen auf gleichem Niveau, und es dürfte ihr, falls nichts Unerwartetes eintritt, das Prognosticon wohl noch auf eine Reihe von Jahren gestellt werden.[1]) In dem oben beschriebenen Falle scheint die Anomalie bis zum 15. Lebensjahre überhaupt nur wenig oder gar keine Erscheinungen gemacht zu haben (s. die oben gegebene Anamnese).

[1]) (Anmerkung während der Correctur.) Diese Prognose hat sich nicht bestätigt. Die erwähnte Patientin erlag in wenigen Tagen einer plötzlich eintretenden Verschlimmerung ihres Zustandes. Ich hatte selbst Gelegenheit, die Section zu machen; diese lieferte ein Ergebniss, das, so weit es das Herz betrifft, von Interesse sein dürfte zu erfahren. Das sehr hypertrophische Herz fällt schon äusserlich dadurch auf, dass der links gelegene Ventrikel durchaus den Eindruck eines rechten macht, und umgekehrt. Der links gelegene Ventrikel zeigt nehmlich einen deutlichen Conus arteriosus mit daraus entspringender Pulmonalarterie; Conus und Arterie haben dabei ihren Verlauf von links unten nach rechts oben. Bei genauerer Betrachtung findet man aber, dass auch die Aorta aus dem links gelegenen Ventrikel entspringt; sie liegt dabei hinter der Pulmonalarterie und wird von dieser in der angegebenen Richtung gekreuzt. Der Conus der Pulmonalarterie zeigt eine sehr beträchtliche Verengerung mit weisslicher Verdickung des Endocards, während die Klappen intact sind; die Arterie selbst ist weit. Im oberen Theile des Septum ventriculorum ist ein Thaler-grosser Defect, unten halbmondförmig begrenzt; vor dem Defect besteht noch ein schmaler Theil des Septum, oberhalb des Defects nichts vom Septum. Der Defect wird zum grossen Theil durch ein Klappensegel bedeckt, das sich als beiden Atrioventricular-Klappen angehörig erweist; der vordere Zipfel des atrioventriculären Klappenapparates ist nehmlich ungetheilt geblieben, während die anderen Zipfel getrennt bestehen. Diese mangelhafte Sonderung der Atrioventricular-Klappen ist, wie aus der Entwicklungsgeschichte des Herzens hervorgeht, die Folge einer weiteren, sehr auffallenden Anomalie, die sich in unserem Falle findet,

Was endlich, so sei zum Schlusse bemerkt, im letzten Grunde die fehlerhafte Anlage des Herzbaues hervorruft, ist uns gänzlich unbekannt. Wir müssen uns begnügen, eine möglicher Weise schon in den Keimzellen liegende oder wenigstens bei deren Vereinigung entstehende, vielleicht aber auch erst während der embryonalen Entwicklung durch äussere, — vom Standpunkte der Zellen äussere —, Einflüsse sich bildende Störung in der Lebensthätigkeit bestimmter Zellgruppen anzunehmen. Das ist zwar recht wenig. Aber wir müssen uns damit trösten, dass wir hier überhaupt an der Grenze des Erkennbaren stehen, und dass sich, je weiter wir mit unseren naturwissenschaftlichen Methoden dorthin vordringen, immer klarer gerade in neuester Zeit wieder jener, diesen Methoden incommensurable Kern herausschält, den die Physik und Chemie in verständlichem Stolze auf ihre unvergleichlichen Triumphe doch etwas vorschnell bereits für ihre Domäne erklärten, mit dem man sich früher durch das in der Zeit des mächtigen Aufschwunges jener Wissenschaften so verpönte Wort „Lebenskraft" abfand. So wenig das Wort erklärt, so drückt es doch eben jenes incommensurable Verhältniss der Lebensthätigkeit zu unserem derzeitigen Erkenntniss-Vermögen aus. Möglicher Weise gelingt es uns, durch genaue Beobachtung vieler derartiger

nehmlich des Vorhandenseins nur eines Vorhofes. Keine Spur einer Vorhofs-Scheidewand ist zu erkennen; die Hohlvenen, wie die Lungenvenen, münden ungefähr an den ihrer sonstigen Anordnung entsprechenden Stellen in den gemeinsamen Hohlraum.

Dass auch in diesem Falle weder die alte Stauungs-Theorie Geltung haben kann, noch die Rokitansky'sche Auffassung vollständig darauf passt, ergiebt sich auf den ersten Blick. Die Conus-Stenose kann unmöglich die Ursache aller erwähnten Anomalien sein, aber ebenso wenig kann durch eine abnorme Theilung des Truncus arteriosus die Stenose erklärt werden, da die Arterie selbst weit und die Verengerung des Conus unzweifelhaft das Product einer später hinzugetretenen Entzündung ist. Im Uebrigen erwies sich die Neigung zu primären abnormen Bildungen, wie so oft in derartigen Fällen, so auch in diesem dadurch, dass ausser der Herz-Anomalie noch andere auffallende Abnormitäten gefunden wurden. So waren beide Lungen nur zweilappig, und die Milz bestand aus einer grossen Anzahl grösserer und kleinerer, von einander vollständig getrennter, eigenthümlich geformter Theilstücke.

Eine nähere kritische Würdigung dieses Falles würde zu weit führen. Vielleicht wird eine solche bei anderer Gelegenheit erfolgen.

Fälle einen tieferen Einblick in diese Fragen zu erlangen. Und so mag denn unser Fall ein geringer Beitrag sein zu dem Material, auf das sich künftige derartige biologische Forschungen stützen.

Schliesslich ist es mir eine angenehme Pflicht, meinem hochverehrten Chef, Herrn Geheimrath Virchow, für die gütige Ueberlassung des Präparates, sowie Herrn Prof. Israel für das meiner Arbeit entgegengebrachte freundliche und rege Interesse meinen ergebensten Dank auszusprechen.

## Literatur.

1. Kussmaul: Ueber angeborene Enge und Verschluss der Lungenarterien-Bahn. Zeitschrift für rationelle Medicin, 1866, S. 99.
2. Friedreich: Die Krankheiten des Herzens. Virchow's Handb. der spec. Pathol. u. Therapie, Bd. 5, 2. Abh., 1867.
3. v. Rokitansky: Die Defecte der Scheidewände des Herzens. Wien, 1875.
4. Rauchfuss: Die angeborenen Entwicklungsfehler und die Foetal-Krankheiten des Herzens und der grossen Gefässe. Gerhardt's Handb. der Kinderheilkunde, IV, 1878.
5. Lebert: Die angeborenen Herzkrankheiten. Ziemssen's Handb. der spec. Pathologie u. Therapie, Bd. 6.
6. Pott: Jahrbuch für Kinderheilkunde und physische Erziehung, Bd. 13.
7. Buhl: Zeitschrift für Biologie, Bd. 6, 1880.
8. Orth: Dieses Archiv, Bd. 82, S. 529, 1880.
9. Hertwig: Lehrbuch der Entwicklungsgeschichte des Menschen und der Wirbelthiere, 1896.
10. Ziegler: Lehrbuch der pathologischen Anatomie, 1899.
11. Vierordt, Die angeborenen Herzkrankheiten. Nothnagel's spec. Pathol. u. Therapie, 1898, Bd. 15, 1. Theil, 2. Abh.

## Erklärung der Abbildungen auf Tafel XIII.

Fig. 1 stellt das Herz von dem in gewöhnlicher Weise eröffneten rechten Ventrikel aus dar. Die Vorderwand ist vorne, wo das Septum in sie übergeht, abgeschnitten und in die Höhe geklappt (Schnittfläche x—x). Die Sehnenfäden der Tricuspidalis kommen theils von den unten sichtbaren beiden Papillarmuskeln, theils ziehen sie über den unteren Rand (a) des Defectes hinweg in die linke Kammer. Zwischen dem hinteren Schenkel des Septum und dem hinteren Zipfel der Tricuspidalis befindet sich der Zugang zum Pulmonal-Ostium, das nicht sichtbar ist. c ist der vor dem Defecte liegende Theil der Septumfläche.

Fig. 2 zeigt den eröffneten linken Ventrikel von links und vorne gesehen. Oben die Aortenklappen, an die sich nach unten der obere Theil des defecten Septum (b) anschliesst, der bogenförmig in die Vorderwand des Ventrikels übergeht. Links die Papillarmuskeln (d), von denen Sehnenfäden durch den Defect zum vorderen Zipfel der Tricuspidalis ziehen. Rechts die Mitralis mit ihren zahlreichen Ursprüngen. Die zwischen den inneren Zipfeln der Mitralis und Tricuspidalis hervorkommende Sonde ist von aussen durch das Pulmonalostium gesteckt gedacht.

Fig. 3 zeigt das Pulmonalostium von der Arterie aus gesehen. Die beiden verdickten Klappen mit den tiefen Sinus und rechts unten die Andeutung der dritten Klappe sind sichtbar.

Fig. 4 stellt einen schematischen Frontalschnitt durch beide Ventrikel vor. Die Arteria pulmonalis ist, um die Lage ihres Ostiums zum Septum zu zeigen, neben der Aorta gezeichnet, während sie in Wirklichkeit hinter ihr liegt. 1 Arteria pulmonalis, 2 Aorta, 3 vorderer Zipfel der Tricuspidalis, 4 hinterer Zipfel der Mitralis, 5 oberer Theil des defecten Septum, 6 unterer, nach dem rechten Ventrikel hin abgewichener Theil.

# XX.

# Ueber Nieren-Veränderungen bei Ausfall der Schilddrüsen-Thätigkeit (Nephritis interstitialis auto-intoxicatoria).

Von

F. Blum, Frankfurt a. M.

(Hierzu Taf. XIV u. XV.)

In den Jahren 1882 und 1883 veröffentlichten die Chirurgen Reverdin und Kocher, dass der Total-Exstirpation der Thyreoidea beim Menschen häufig ein eigenthümliches Krankheitsbild, — das Myxoedema operativum, die thyreoprive Kachexie —, nachfolge, und zwar geschehe dies mit solcher Regelmässigkeit, dass zwischen dem Ausfall der Schilddrüsen-Thätigkeit und dem nachfolgenden Krankheitsbilde ein ursächlicher Zusammenhang an-

genommen werden müsse. Diese in der Folgezeit vielfach bestätigte Erfahrung bildete für Physiologen und Pathologen den Ausgangspunkt zur Wiederaufnahme des Studiums der Schilddrüsen-Function. Während nun die Klinik in der bestimmten Ueberzeugung, der Schilddrüse müsse eine wichtige Function zukommen, von vornherein zu oftmals recht weit gehenden und die Kritik herausfordernden Nutzanwendungen für Pathologie und Therapie überging, entbrannte im Lager der Physiologen zunächst noch ein Streit darüber, ob wirklich der Thyreoidea eine in die Lebens-Processe des Organismus entscheidend eingreifende Thätigkeit zukomme. Als Resultat dieses langen Kampfes hat sich eine Aufklärung der Physiologie der Schilddrüse ergeben, die ihrerseits der Klinik in der Zukunft mancherlei Anregung zu bieten vermag. Hat es sich doch gezeigt, dass die Thyreoidea für alle höheren Thierclassen ein lebenswichtiges Organ bedeutet, dessen Thätigkeit im engsten Zusammenhang mit den Umsetzungen der aufgenommenen Nahrung stehen muss. Während die Lebenswichtigkeit der Schilddrüse sich aus den schweren Störungen ableiten liess, die der Ausfall des Organs bei den höheren Thierclassen unter gewissen Bedingungen fast ausnahmslos zur Folge hatte, wurde der Zusammenhang der Schilddrüsen-Function mit den Umsetzungen der aufgenommenen Nahrung erwiesen aus dem je nach der Art der Ernährung verschiedenen Ablauf der Folge-Erscheinungen der Thyreoectomie bei der gleichen Thierclasse.

Fütterte man Omnivoren, zumeist Hunde, mit Fleisch, so gingen sie fast ausnahmslos in wenig Tagen an Tetanie, ab und zu auch an Tetanie und nachfolgender Kachexie zu Grunde. Wurde aber den Thieren schon längere Zeit vor der Operation fleischlose Milchkost gereicht und nachher mit dieser Ernährung fortgefahren, dann starb zwar immer noch mehr als die Hälfte der Milchthiere ebenso rasch und unter dem gleichen Bilde, wie die Fleischthiere, aber ein relativ sehr erheblicher Procentsatz überstand die Entfernung der Schilddrüse theils ohne besondere Krankheits-Symptome, theils nach einer kurzen Tetanie, um so lange gesund zu bleiben, bis mehr oder weniger schroff zur Fleischkost übergegangen wurde. Wieder ein anderer Theil der Milchthiere verstarb nach einem im Verhältniss zu dem stür-

mischen Krankheitsverlauf der Fleischthiere oftmals recht langen Siechthum, das nicht selten durch Krampfanfälle complicirt wurde. Einzelheiten dieser Versuche und ihre Deutung für die Physiologie der Thyreoidea, auf die an dieser Stelle nicht näher eingegangen werden soll, habe ich in mehreren Arbeiten beschrieben, auf welche hiermit verwiesen sei.[1])

Es liess sich nun erwarten, dass bei dem veränderten, in die Länge gezogenen Krankheitsbilde, wie es die kachectisch werdenden Milchthiere und diejenigen Thiere, welche nach anfänglicher Milchfütterung erst durch kleine Fleisch-Darreichungen langsam und chronisch erkrankten, die Schädigungen im Einzelnen deutlicher und differenzirter in Erscheinung treten würden, welche die durch den Ausfall der Schilddrüsen-Thätigkeit bedingte Selbstvergiftung des Organismus hervorzurufen vermag.

Dass es sich in der That um Auto-Intoxicationen, veranlasst durch den Wegfall der entgiftenden Thätigkeit der Schilddrüse handelt, lässt sich, ohne den Thatsachen Gewalt anzuthun, heute nicht mehr leugnen.

Schon intra vitam ergeben sich bemerkenswerthe Unterschiede zwischen dem Krankheitsbilde der chronischen Kachexia thyreopriva und der acuten Tetanie. Die Symptome von Seiten des Central-Nervensystems ändern insofern durchaus ihren Charakter, als die fast unaufhaltsam bis zum Tode sich steigernden Krampferscheinungen (Muskelschwirren, Zuckungen, Streckkrämpfe) durch mehr anfallsweise, oft unerwartet und plötzlich einsetzende, meist kurz dauernde Krämpfe verdrängt werden. Manchmal fehlt aber auch jeder Krampf; die Thiere bieten alsdann nur das Bild eines schweren, geistigen Verfalles dar, der nicht selten durch eigenthümliche, direct psychotische Symptome, wie Stupidität oder Hallucinationen, besonders deutlich hervortritt.

Selbstverständlich giebt es Misch- und Uebergangsformen; die acute Tetanie aber lässt wohl niemals jene Anklänge an die auch beim Menschen bekannten Geisteskrankheiten aufkommen.

[1]) Die Schilddrüse als entgiftendes Organ. Dieses Archiv, Bd. 158. — Neue, experimentell gefundene Wege zur Erkenntniss und Behandlung von Krankheiten, die durch Auto-Intoxicationen bedingt sind. Dieses Archiv, Bd. 162 u. a. m.

Im Uebrigen fällt an den chronisch erkrankten Thieren eine erhebliche Abmagerung, der fast völlige Schwund des Fettpolsters auf; das erklärt sich zumeist genügend durch die gleichzeitige Fressunlust. Die Temperatur-Messung zeigt nach oft sehr beträchtlichem Temperatur-Anstieg vorwiegend ein langsames Herabsinken der Körperwärme, erst zur Norm (etwa 37,5—38,5° C.), dann zu Unter-Temperaturen bis 34° und noch tiefer.

Conjunctivitis, dann Keratitis mit Ulcerationen und Panophthalmie sind nicht seltene Begleit-Erscheinungen des allgemeinen Verfalles und dürften durch Ernährungsstörungen am Auge zusammen mit Traumen verursacht sein. Im Urin fehlt nur selten, mindestens zeitweilig, Eiweiss; manchmal ist sogar die Albuminurie eine recht beträchtliche, und auch Hämaturie habe ich in mehreren Fällen beobachten können. Ebenso sah ich wiederholt starken, plötzlichen Blutabgang aus dem Darm. Glykosurie habe ich nur ganz vereinzelt und unregelmässig nachzuweisen vermocht; meistens war die Reduction im Urin hervorgerufen durch linksdrehende, der Gährung nicht fähige Substanzen. Blut-Untersuchungen habe ich noch nicht in genügender Anzahl vorgenommen, um hierüber ein endgültiges Urtheil fällen zu können.

Dem schweren Krankheitsbilde der Kachexia thyreopriva steht ein makroskopisch völlig normaler Befund der inneren Organe gegenüber. Oft sind zwar die Nieren, manchmal auch das Central-Nervensystem blutreicher, als gewöhnlich, aber an der Structur ist nur bei genauester Prüfung und ausnahmsweise hier und dort eine kleine Abnormität, — eine Kapselverwachsung oder ein Blutaustritt —, mit unbewaffnetem Auge zu bemerken. Die mikroskopische Durchmusterung der Organe hingegen ergiebt wichtige Anhaltspunkte und Aufschlüsse über die Einwirkungsstätten der bei Ausfall der Schilddrüsen-Thätigkeit sich anhäufenden Gifte. Sowohl beim acut, wie bei dem langsam verstorbenen Thiere fehlen niemals eigenartige, der thyreopriven Tetanie und Kachexie typisch zukommende Degenerations-Erscheinungen am Central-Nervensystem. Dieselben lassen sich mit der Nissl'schen Methode unschwer darstellen und sind so constant, dass sie als pathognomisch für diese Affection gelten können. Was mir nun aber von einem fast noch grösseren Interesse zu sein scheint, ist der regelmässige

Befund von Nieren-Veränderungen, das Vorhandensein einer heerdweise beginnenden oder bereits diffusen Nephritis bei allen nicht ganz acut verstorbenen Thieren, während die übrigen Organe sich gleichzeitig durchaus intact, normal in ihrer gröberen und feineren Structur erweisen. Tritt uns hier doch zum ersten Male die interstitielle Nephritis als sichere specifische Folge einer Auto-Intoxication entgegen, — noch dazu einer Auto-Intoxication, die zweifellos mit Darm-Vorgängen in innigster Beziehung steht.

Mit welcher Regelmässigkeit die Nieren erkrankt sind, davon möge die folgende Zusammenstellung ein Bild geben. Von 46[1]) an den Folgen der Thyreoectomie verstorbenen Hunden fanden sich bei 36 mehr oder weniger hochgradige nephritische Veränderungen und zwar

bei 5 Thieren schwere Veränderungen
„ 15 „ mittelschwere „
„ 16 „ leichte „

Die 10 Hunde, deren Nieren normale Verhältnisse darboten, waren solche, die an acuter Tetanie bei Fleisch- oder Milchnahrung eingegangen waren. Offenbar hatte hier das Virus nicht die für degenerative Processe nöthige Zeit eingewirkt. Die fünf Thiere, deren Nieren hochgradig verändert waren, hatten die Thyreoectomie überlebt:

| | | | | | | | |
|---|---|---|---|---|---|---|---|
| Hund | 110 | 27 | Tage | Hund | 169 | 25 | Tage |
| „ | 116 | 97 | „ | „ | 192 | 51 | „ |
| „ | 147 | 114 | „ | | | | |

Bei ihnen fand sich eine über die ganze Niere, natürlich beiderseits vertheilte interstitielle Nephritis.

Unter den 15 Thieren mit mittelschwerer Affection der Niere hatten die Thyreoectomie überlebt

| | | | | | | | |
|---|---|---|---|---|---|---|---|
| Hund | 106 | 14 | Tage | Hund | 172 | 220 | Tage |
| „ | 111 | 111 | „ | „ | 180 | 28 | „ |
| „ | 117 | 8 | „ | „ | 183 | 8 | „ |
| „ | 123 | 42 | „ | „ | 203 | 8 | „ |
| „ | 124 | 9 | „ | „ | 207 | 22 | „ |
| „ | 142 | 111 | „ | „ | 210 | 12 | „ |
| „ | 154 | 24 | „ | „ | 213 | 24 | „ |
| „ | 165 | 163 | „ | | | | |

[1]) Dies die Anzahl der bis April 1901 untersuchten Thiere. Leider habe ich früher bei Fleisch- wie Milchthieren nur den makroskopischen Befund erhoben.

Vier von diesen Thieren boten ein nur um Weniges geringergradiges Erkrankungsbild, als Classe 1. Bei 11 Thieren war normales und pathologisches Gewebe so vertheilt, dass die normale Nierenstructur zwar vorherrschte, die Degenerations-Bezirke aber doch so verbreitet waren, dass sie meist in kleiner, stellenweise aber auch beträchtlicher Ausdehnung das Nierengewebe umgewandelt hatten. Bei den 16 Hunden der 3. Classe fanden sich nur einzelne kleinere Entartungs-Heerde. Das Bild dieser heerdweise beginnenden Nephritis interstitialis ist allerdings ein sehr charakteristisches.

Die Thiere, deren Nieren nur leichte Veränderungen aufwiesen, hatten in der Regel den 20. Tag post operationem nicht überlebt. — Es erhellt aus der Betrachtung der vorstehenden Reihen, dass die Anzahl der Ueberlebungstage nicht maassgebend für die Schwere der Nieren-Affection sein kann; weist doch Classe 1 Schwankungen von 26—114 Tagen, Classe 2 sogar solche von 8—220 Tagen auf. In der That kommt es auch nicht auf die Grösse des Zeitraums zwischen Operation und Tod an, sondern ausschliesslich darauf, wie die Thiere die Zeit verbracht haben, ob sie gesund, d. h. ohne irgend wahrnehmbare Störungen gewesen sind, oder ob sie an Tetanie oder kachektischem Verfall gelitten haben. Zur Klarlegung gebe ich im Folgenden die Aufzeichnungen über die Thiere der Classe 1 wieder.

Hund 110. Etwa 1 Jahr altes, kleines Thier. Einige Tage mit Milch und Brödchen ernährt.

28. April 1899 Thyreoectomie. Schilddrüsen 1,25 gr trocken mit 0,002 gr J.

29. April 1899 38,4°—38,7°. Säuft Milch, frisst Brödchen, ruhig.

30. April 189938,0°—37,8°—38,4°. Säuft sehr wenig Milch, ruhig.

1. Mai 1899 38,2°—38,3°, säuft nichts, ruhig.

2. Mai 1899 38,2°. Säuft Milch, Hals gut verheilt, ruhig.

3. Mai 1899 37,8°—48,0°. Säuft wenig Milch, ruhig, leichte Conjunctivitis.

4. Mai 1899 38,4°—38,3°. Starke Conjunctivitis, Schnupfen.

5. Mai 1899 38,1°—38,7°. Mehrfach kurz dauernde Streckungen, Muskelschwirren; Thier sehr reducirt; Abends deutlichere Zuckungen.

6. Mai 1899 37,9°—88,5°. Sehr abgemagert, im Ganzen ruhig.

7. Mai 1899 38,0°—38,2°, frisst nichts, 4,68 kg.

8. Mai 1899 38,0°—38,3°. Da er nichts mehr frisst (Milch und Brödchen), bekommt er jetzt rohes Fleisch und Wurst; frisst gering.

9. Mai 1899 37,8°—37,9°. Säuft etwas Milch; sehr ruhig. Urin: E = 0.

10. Mai 1899 38,0°—37,8°. Frisst nichts, 4,46 kg, ruhig; bekommt etwas Milch und Hackfleisch, welches er Beides nimmt.

11. Mai 1899 37,4°—37,9°. Säuft Milch, frisst Hackfleisch. Ruhig.

12. Mai 1899 37,7°—38,0°. Säuft Milch, ruhig.

13. Mai 1899 38,3°—38,1°. Säuft Milch, frisst Fleisch. Urin: E = 0; Z = 0.

14. Mai 1899 38,0°. Säuft Milch, frisst Fleisch.

15. Mai 1899 38,2°—38,0°. Ruhig, liegt sehr still im Käfig, sieht noch kachektischer als bisher aus, aber frei von Tetanie. Es hat sich ein Iris- und Linsenprolaps ausgebildet. Anderes Auge frei.

16. Mai 1899 38,1°. Frisst Fleisch, säuft Milch.

17. Mai 1899 38,0°—37,8°. Frisst Fleisch, 4,20 kg.

18. Mai 1899 38,1°—38,2°. Frisst nichts. Urin: E +; Z = 0.

19. Mai 1899 37,8°—37,7°. Zweites Auge ebenfalls ulcerirt.

20. Mai 1899 37,5°. Ruhig, sehr matt.

21. Mai 1899 37,5°—87,4°. Säuft Milch, ruhig, sehr matt.

22. Mai 1899 37,0°—36,8°. Aeusserst abgemagert, Haut viel zu weit. Bild des Jammers. Säuft Milch.

23. Mai 1899 36,6°—36,8°. Frisst nichts.

24. Mai 36,3°—36,4°. Frisst nichts.

25. Mai 1899 36,4°—36,6°. Tod.

Section: Hals gut verheilt. Aeusserst abgemagert; die inneren Organe zeigen makroskopisch keine Veränderung gegenüber der Norm.

Epikrise: Typus eines an einer langsam verlaufenen Kachexie verendeten Thieres, bei dem tetanische Erscheinungen in den Hintergrund traten. —

Hund 116. Dackel, etwa 3 Jahre alt. Bekommt 10 Tage lang Milch, Brödchen und Zucker. 27. Mai 1899 6,68 kg.

Thyreoectomie 27. Mai 1899.

Schilddrüsen trocken: 0,78 gr mit 0,00025 gr Jod.

28. Mai 1899 37,8°. Säuft Milch, frisst Brödchen.

29. Mai 1899 38,4°—38,6°. Säuft Milch, frisst Brödchen.

30. Mai 1899 38,3°—38,9°. Starke Dyspnoe und Muskelschwirren den Tag über; Nachts 12 Uhr Ruhe.

31. Mai 1899 38,5°—38,6°. Frisst Brödchen und säuft Milch. Urin: E = 0; Z + (Fehling) L. Drehung.

1. Juni bis 18. Juni 1899. Völlig munter. Futter wie bisher. 6,15 kg. (4. Juni).

19. Juni 1899 39,5°—39,1°. Dem Laboratoriums-Diener kommt der Hund heute verändert vor; es ist jedoch nichts Sicheres zu bemerken.

20.—24. Juni 1899. Temperatur zwischen 38,2° und 39,0° schwankend. 6,10 kg (21. Juni).

Vom 24. Juni ab täglich 1 Messerspitze voll Liebig's Fleischextract.

4. Juli 1899. Die Temperaturen hielten sich zunächst noch etwas er-

höht, sonst war das Thier munter. Auf einem Auge bekam es eine sich langsam bessernde Conjunctivitis.

Von heute ab bekommt es Fleisch ausser der bisherigen Kost.

6. Juli 1899 6,15 kg.

10. Juli 1899. 5,85 kg. Das Thier verschmäht das Fleisch, frisst aber Wurst und säuft Milch. Es ist stark zurückgegangen.

18. Juli 1899. Die Temperaturen sind langsam bis zu 38,0° heruntergegangen; die Augen haben sich weiter gebessert. Urin: E = 0; Z + (Fehling + L. Drehung). 15. Juli 5,75 kg.

26. Juli 1899 5,45 kg.

3. August 1899. 5,32 kg. Frass die ganze Zeit gehacktes Fleisch und soff viel Milch. Seit einigen Tagen beiderseits starke Conjunctivitis. Urin: E = 0; Z + (Fehling +), auch im Bleifiltrat; Drehung 0.

20. August 1899. Temperaturen haben sich langsam weiter gesenkt und sind jetzt meist um 37,5°. Das Thier ist in den beiden letzten Wochen sehr zurückgegangen; es sieht jammervoll aus und hat starke Conjunctivitis. Im Laufen ist es lebhaft. Oefters verweigert es die Fleisch-Aufnahme.

23. August 1899 37,3°—37,5°, 4,81 kg.

24. August 1899 37,1°—37,7°. Frisst Fleisch und Brödchen, säuft Milch.

25. August 1899 37,5°—37,2°. Frisst Fleisch und Brödchen, säuft Milch.

26. August 1899 37,5°—37,9°.

27. August 1999 37,5°.

28. August 1899 37,9°—38,1°. Frisst nur Fleischabfälle.

29. August 1899 37,7°—37,9°. Frisst nur Fleischabfälle; photographirt.

30. August 1899 37,8°—37,9°. Frisst nur Fleischabfälle.

31. August 1899 36,5°—36,7°. Enorm zurückgegangen; die Rippen und Wirbel heben sich deutlich einzeln ab.

1. September Tod. Section: Fast kein Fett mehr. Hals gut verheilt. Organe makroskopisch normal.

Epikrise: An Kachexie chronisch erkranktes und langsam verendetes Thier. Während der Milchzeit nach kurzer Tetanie völliges Wohlbefinden, das auch durch die 10tägige Verabreichung von Fleischextract nicht verändert wurde. Mit der Fleischnahrung beginnt der kachektische Verfall. —

Hund 147. Weisser, grosser Spitz, etwa 1½ Jahre, bekommt 1½ Tag vor der Thyreoectomie rohes Fleisch. Thyreoectomie am 28. November 1899.

29. November 1899 38,4°—38,2°. Frisst rohes Fleisch; Urin: E = 0; Z = 0.

Die Temperatur bewegt sich von nun an zwischen 38,0° und 38,5° Das Thier frisst täglich Fleisch, ist stets sehr munter. Um seine Empfindlichkeit gegen Schilddrüsengift zu prüfen, wird im Februar ein 18tägiger Stoffwechsel durchgeführt, wobei 6 Tage lang der Extract von je 20 Hammelschilddrüsen täglich verfüttert wird.

Gewichtstabelle:

| | | | |
|---|---|---|---|
| 29. November 1899 | = 13,72 kg | 30. Januar 1899 | = 12,90 kg |
| 5. December 1899 | = 13,59 „ | 5. Februar 1900 | = 13,19 „ |
| 23. „ 1899 | = 12,93 „ | Schilddrüsen-Fütterung | |
| 8. Januar 1900 | = 12,97 „ | 27. Februar 1900 | = 12,12 kg |
| 10. „ 1900 | = 12,67 „ | 5. März 1900 | = 12,87 „ |
| 11. „ 1900 | = 12,97 „ | 12. „ 1900 | = 11.45 „ |

Am 8. März 1900 liegt das Thier im Käfig, als habe es starke Krämpfe gehabt; es erholt sich langsam.

10. März 1900 Nachmittags 5 Uhr wurde gesehen, wie das Thier einen starken Streckkrampf hatte.

Bekommt vom 17. März ab Milch und Brödchen. Conjunctivitis.

20. Marz 1900. Thier ist noch weiter zurückgegangen; das rechte Auge zeigt starke Trübung und Vorwölbung. Von Iris und Pupille ist nichts mehr zu sehen. Das linke Auge zeigt eitrige Conjunctivitis, sonst nichts Besonderes.

21. März 1900. Auffallend benimmt sich das Thier, indem es den Rücken krumm zieht und sich fast auf den Kopf stellt. Seine Milch säuft es gierig. Nachmittags 5 Uhr bekommt das Thier plötzlich einen Streckkrampf, der es auf den Rücken wirft und die Beine gerade in die Luft strecken lässt; danach langsame Wiederkehr der Athmung, noch ein kurzer, lautloser Streckkrampf mit Verziehen des ganzen Körpers. Die Athmung kehrt zwar wieder, wird aber rasch oberflächlich und das Thier stirbt nach etwa 5 Minuten.

Section: Die inneren Organe zeigen makroskopisch keine Veränderung gegenüber der Norm.

Epikrise: Diesem Hunde war trotz Fleischnahrung nichts anzumerken, bis Schilddrüsen gereicht wurden. Von da ab ging es bergab mit dem Thiere, bis es innerhalb von 13 Tagen einer Tetanie erlag. —

Hund 169. Rehpinscher-Weibchen, etwa 1½ Jahre alt, bekommt vom 26. Februar ab Milch, Brödchen und 2 gr Fleischextract.

Thyreoectomie 17. März 1900. Schilddrüse klein. Die Temperatur bewegt sich bis zum 1. April zwischen 38,8° und 38,2°. Das Thier ist munter, nimmt seine Nahrung gut zu sich. Leichte Conjunctivitis wird bemerkt.

1. April 1900 38,3°. Säuft wenig Milch.

2. April 1900 36,8°—36,6°. Säuft nicht.

3. April 1900 36,8°—36,8°. Säuft Milch.

4. April 1900 37,2°—37,2°. Nimmt Milch mit Fleischextract und auch etwas Brödchen.

5. April 1900 37,4°—36,6°. Verliert etwas Blut aus der Scheide. Abgang einer kleinen Frucht. Frisst und säuft gut.

6. April 1900 38,6°. Säuft viel Milch.

7. April 1900 38,0°—38,1°. Säuft Milch. Die Augen, die Anfangs nur eitriges Secret zeigten, sind seit einigen Tagen durch parenchymatöse Keratitis vollkommen getrübt; ausserdem beiderseits tiefgehende Geschwüre der Cornea.

8. April 1900 38,2°—38,0°.

9. April 1900 38,0°—37,8°. Säuft wenig Milch.

16. April 1900 36,8°—36,6°. Säuft nichts.

11. April 1900 34,8°. In langsamem Streckkrampf gestorben.

Gewichtstabelle:

| | | | |
|---|---|---|---|
| 27. Februar 1900 | = 4,83 kg | 26. März 1900 | = 4,10 kg |
| 11. März 1900 | = 4,50 kg | 3. April 1900 | = 3,82 kg |
| 17. März 1900 | = 4,29 kg | 9. April 1900 | = 3,25 kg |

Section: Organe normal. Der Uterus ist noch vergrössert und die Schleimhaut in grösseren Bezirken abgestossen.

Epikrise: Anfänglich war die Conjunctivitis das einzige kachectische Symptom; dann trat unter fortschreitender Abmagerung beträchtliche Temperatur-Senkung ein; es kommt zu einem Abort; danach nochmals kleine Erholung, worauf um so rascherer Verfall. —

Hund 192. Schwarzer Spitz, etwa 3 Jahre alt mit Jungem, das etwa 6 Wochen alt ist und noch saugt. Das Thier bekommt vom 6. Mai 1900 ab Milch und Brödchen. Das Junge säuft ausserdem Milch aus dem Topf.

6. Juni 1900 Thyreoectomie. Schilddrüsen klein.

7. Juni 1900 39,3°—38,9°. Ruhig, lebhaft, säuft Milch; das Junge saugt.

8. Juni 1900 38,9°—38,8°. Idem. Das Junge saugt Nachts 1 Uhr noch.

9. Juni 1900 40.2°—39,1°. Morgens starke Tetanie, Mittags wieder vollkommene Ruhe. Von jetzt ab bis zum 27. Juni 1900 ist das Thier vollkommen ruhig und frisst und säuft gut. Das Junge saugt und gedeiht gut. Vom 27. Juni 1900 ab werden täglich 2 gr Liebig's Fleischextract gegeben. Die Temperatur bewegt sich zwischen 36,9° und 38,5°.

28. Juni 1900 38,9°—39,5°. Munter, säuft und frisst; es ist dem Thier gar nichts anzumerken.

29. Juni 1900 38,9°—30,3°—39,2°—38,0°. Um 9 Uhr Vormittags leise, kurze Stösse und Muskelzuckungen, die sich rasch zur Tetanie steigern. Von 1 Uhr Mittags ab rasche Beruhigung. Bleibt bis zum 12. Juli durchaus munter und frei, nimmt seine Nahrung gut. Vom 3. Juli 1900 ab 4 gr Fleischextract. Am 9. Juli werden 50 gr Fleisch hinzugefügt, am 10. Juli 100 gr, am 11. Juli 150 gr. Von heute ab Fleischextract weg! 12. Juli 200 gr. Das Fleisch muss dem Thier stets eingesteckt werden.

13. Juli 1900 39,6°—41,4°—38,0°. Morgens zeigen sich beschleunigte, lechzende Athmung und Zuckungen. Dann auch Streckkrämpfe. Mittags 12 Uhr ruhig, säuft Milch, bekommt 200 gr Fleisch eingesteckt.

14. Juli 37,9—38,4°—40,2°—41,2°—41,4°—40,8°—40,8°—38,4°—38,4°. Morgens vollkommen ruhig. Bekommt 10 Uhr Vormittags lechzende Ath

mung und Zuckungen, die sich rasch zu schweren Streckkrämpfen mit obigen Temperaturen steigern. Dieselben sind oft von hohen Schreilauten unterbrochen. Mittags bricht das Thier geronnene Milch und 70 gr äusserlich verändertes Fleisch vom Abend zuvor heraus. 3 Uhr Nachmittags völlig ruhig.

15. Juli 1900. Das Thier hat das Fleisch von gestern herausgebrochen; bekommt wieder 200 gr Fleisch eingesteckt. Gegen 4 Uhr beginnt das Thier unruhig zu werden, es stellen sich Zuckungen ein, darauf starke Tetanie, die etwa 1 Stunde lang anhält.

16. Juli 1900 37,8°—38,6°. Weil jedesmal erbrochen, wird heute kein Fleisch eingesteckt, doch frisst das Thier 50 gr Fleisch von selbst. Auch heute nicht frei von Zuckungen.

18. Juli 1900 38,0°—38,1°. Athmung exspiratorisch erschwert, frisst Fleisch.

10. Juli 1900. Zuckungen und etwas Athemnoth. Säuft wenig Milch, frisst nichts.

20. Juli 1900 39,2°—40,6°—38,4°—39,6—38,9°. Athemnoth, Streckkrampf, schreit Stunden lang mit hoher Stimme, säuft Milch.

21. Juli 1900 37,7°—38,6°. Frisst und säuft nichts.

22. Juli 1900 38,4°—38,8°. Säuft sehr wenig Milch, bekommt Fleisch eingesteckt, bricht gleich wieder heraus; ist nicht frei.

23. Juli 1900 38,3°—37,8°. Frisst und säuft nichts.

24. Juli 1900 38,0°. Idem.

25. Juli 1900 38,0°. 26. Juli 1900 37,7°—38,0°. Idem. Thier macht einen eigenthümlichen, benommenen Eindruck. Es schleicht geduckt im Stalle herum, sucht, wo absolut nichts Besonderes zu bemerken ist, und bekommt öfters plötzlich furchtbare Krämpfe, bei denen die Beine in schnellster Tretbewegung durch die Luft geführt werden, während das Thier vollkommen auf dem Rücken liegt. Aus dieser Lage überschlägt es sich dann 3 u. 4 mal wieder.

27. Juli 1900. 1 Uhr Vormittags gestorben.

Gewichtstabelle:

| | | | |
|---|---|---|---|
| 19. Mai 1900 | = 6,00 kg | 15. Juli 1900 | = 6,05 kg |
| 20. Mai 1900 | = 5,9 kg | 23. Juli 1900 | = 5,80 kg |
| 5. Juli 1900 | = 6,05 kg | 26. Juli 1900 | = 5,40 kg |

Section: Organe makroskopisch völlig normal.

Epikrise: Das Thier war, wie die anfängliche Tetanie zeigt, hochgradig für die Intoxication empfänglich. Bei fortdauernder Milchfütterung widerstand es aber den deletären Folgen. Grosse Dosen von Fleischextract vermochten hieran auf die Dauer Nichts zu ändern. Erst als die Fleischernährung begann, erkrankte das Thier schwer und dauernd. —

Aus Classe 2 seien hier der Kürze halber nur die Krankengeschichten der beiden am spätesten und die der beiden am

frühesten verstorbenen Hunde wiedergegeben. 3 weitere hierhin gehörige Krankengeschichten, und zwar die von Hund 111, 123 und 154, sind schon in meiner letzten Arbeit in diesem Archiv[1]) wiedergegeben.

Hund 172. Grosser Neufundländer-Bastard, etwa 1½ Jahre alt. Bekommt vom 1. März ab Milch, Brödchen und 2 gr Fleischextract. Thyreoectomie.

21. März 1900 39,1°—39,1°.

2. März 1900 38,9°—38,7°, ruhig, sehr geduckt.

23. März 1900 38,5°—39,4°—41,1°—40,0°—41,1°. Säuft Milch, frisst. Beginnende Dyspnoe, Athmung beschleunigt und laut, Muskelschwirren; dann unter Steigen der Temperatur schwere Tetanie, jedoch nicht in der hochgradigsten Form. Das Thier säuft viel Milch.

24. März 1900 39,3°—39,3°—39,4°—39,6°. Morgens ziemlich ruhig. Mittags beginnen nochmals Dyspnoe und Zuckungen und setzen sich den ganzen Tag fort. Säuft dabei fast 4 Liter Milch.

25. März 1900 38,6°. Den Tag über ist das Thier noch sehr mitgenommen, ist aber im Uebrigen ruhig.

Von da an ist das Thier stets munter, frisst gut und säuft bis zu 4 Liter Milch und wird sehr stattlich. Die Temperatur bewegt sich zwischen 38,0° und 38,5°. Den 17. April 1900 werden dem Thier 600 ccm Blut abgenommen.

29. April bekommt das Thier 50 gr Fleisch, ebenso am 1., 3. und 5. Mai 1900.

Vom 7. Mai an täglich 50 gr Fleisch. Das Thier ist am 12. Mai 1900 sehr stattlich aussehend und schön.

17. Mai 1900. Von heute ab täglich 100 gr Fleisch.

27. Mai 1900. Jetzt täglich 200 gr Fleisch.

6. Juni 1900. Von heute ab täglich 400 gr Fleisch.

18. Juni 1900. Das Thier frisst sehr viel.

5. Juli 1900. Seit zwei Tagen bekommt das Thier keine Milch mehr, sondern ausschliesslich Fleisch und Zucker.

20. November 1900. Seit einigen Tagen fällt das Thier auf. Es hat seit etwa 6 Wochen Haarausfall (Hautausschlag da und dort); ist aber sonst munter. Nunmehr wird es stumpfer und frisst seit 2 Tagen nichts. An den Augen seit etwa 3 Wochen trockene Lidentzündung mit Verdickung und Haarausfall. Beim Laufen taumelt das Thier. Der Urin enthält Eiweiss, mässig; Z. 0.

21. November 1900. Abends schwere Krämpfe, in denen sich das Thier mehrfach überschlägt. Nachts 12 Uhr gestorben.

[1]) a. a. O. (Bd. 162) S. 382ff., 386 und 389.

Gewichtstabelle:

| | | | |
|---|---|---|---|
| 5. März | 1900 = 19,93 kg | 15. Mai | 1900 = 21,05 kg |
| 12. „ | 1900 = 18,85 „ | 30. „ | 1900 = 21,40 „ |
| 17. „ | 1900 = 19,05 „ | 6. Juni | 1900 = 22,40 „ |
| 27. „ | 1900 = 17,67 „ | 19. „ | 1900 = 22,80 „ |
| 3. April | 1900 = 17,90 „ | 29. „ | 1900 = 22,30 „ |
| 9. „ | 1900 = 18,55 „ | 5. Juli | 1900 = 23,60 „ |
| 17. „ | 1900 = 18,80 „ | 20. „ | 1900 = 25,70 „ |
| 23. „ | 1900 = 19,15 „ | 21. Sept. | 1900 = 26,15 „ |
| 1. Mai | 1900 = 20,25 „ | 10. Nov. | 1900 = 21,50 „ |
| 8. „ | 1900 = 20,50 „ | | |

Section: Sehr fett. Ciliarrand verdickt. Haut zeigt makroskopisch keinerlei myxödematöse Veränderung. Nirgends Schilddrüsenreste; keine accessorischen Schilddrüsen. Pankreas zeigt zahlreiche feine, rothe Punkte, so dass es wie gesprenkelt aussieht. Lungen, Leber, Niere u. s. w. o. B. Darm zeigt sich schon äusserlich an vielen Stellen des Dünndarms dunkel geröthet. Im Darm-Innern bemerkt man, entsprechend den von aussen sichtbaren gerötheten Bezirken, nur grösser als diese, mehrere Centimeter weit blauroth gefärbte Wandpartien und eine erhebliche Auflockerung der Schleimhaut.

Epikrise: Dies zu Tetanie sehr disponirte Milchthier erholte sich unter der fortdauernden Milch-Ernährung vollständig. Auch als in vorsichtiger Weise dann, — allmählich steigend —, Fleisch gereicht wurde, blieb das Wohlbefinden ungestört. Erst eine dem Sectionsbefunde nach schwere Enteritis führte zu einem neuerlichen Ausbruch der Tetanie mit tödtlichem Ausgang. —

Hund 165. Bekommt vom 16. Januar ab Milch und Brödchen.

14. Februar 1900. Thyreoectomie wie üblich. Die Temperatur bewegt sich vom Tage der Thyreoectomie an bis in den Juli 1900 zwischen 37,8° und 38,5°. Das Thier ist stets munter.

6. April 1900 werden 100 gr Fleisch dazu gegeben; bleibt munter, frisst gierig sein Fleisch, jedoch säuft das Thier nach einigen Tagen nur noch wenig Milch. Vom 22. April an werden 200 gr Fleisch gegeben, vom 8. Juli an die Milch weggelassen.

14. Juli 1900. Das Thier ist enorm zurückgegangen. Leichte Conjunctivitis rechts.

15. Juli 1900 bekommt das Thier Fleisch eingesteckt, bricht es aber wieder heraus.

16. Juli 1900. Todt.

Section: Die inneren Organe zeigen makroskopisch keine Veränderung gegenüber der Norm.

Gewichtstabelle:

| | | | | | |
|---|---|---|---|---|---|
| 30. Januar | 1900 = 6,22 kg | | 23. April | 1900 = 6,45 kg | |
| 5. Februar | 1900 = 6,00 „ | | 1. Mai | 1900 = 7,47 „ | |
| 12. „ | 1900 = 5.86 „ | | 8. „ | 1900 = 6,30 „ | |
| 19. „ | 1900 = 5,7 „ | | 15. „ | 1900 = 6,40 „ | |
| 27. „ | 1900 = 6,15 „ | | 21. „ | 1900 = 6,50 „ | |
| 5. März | 1900 = 6,00 „ | | 30. „ | 1900 = 6,55 „ | |
| 12. „ | 1900 = 6,22 „ | | 6. Juni | 1900 = 6,95 „ | |
| 17. „ | 1900 = 6,5 „ | | 19. „ | 1900 = 6,80 „ | |
| 26. „ | 1900 = 6,22 „ | | 30. „ | 1900 = 6,40 „ | |
| 3. April | 1900 = 6,12 „ | | 5. Juli | 1900 = 6,40 „ | |
| 9. „ | 1900 = 6,4 „ | | 15. „ | 1900 = 5,30 „ | |

Epikrise: Milchthier, das bis zum Uebergang zur ausschliesslichen Fleischnahrung gesund blieb, dann aber schwer erkrankte und kachectisch starb.

Hund 117. Rehpinscher, etwa 1 Jahr alt, bekommt vom 20. Mai 1899 ab Milch, Brödchen und Zucker.

27. Mai 1899 6,00 kg. 1. Juni 1890 Thyreoectomie wie stets. Urin vorher: E = 0; Z = 0.

2. Juni 1899. Nachdem er Morgens munter war, schon Mittags schweres Athmen mit einem Geräusch wie das Schnauben einer Locomotive; dann Beruhigung. Abends nochmals dasselbe Bild; hat Milch genommen.

3. Juni 1899 38,0°—39,1°. Vormittags Dyspnoe; dann Beruhigung. Milch und Brödchen genommen. E = 0.

4. Juni 1899 41,2°. Gewicht: 5,0 kg. In der Nacht schwere Krämpfe und Dyspnoë. Auch Morgens noch nicht frei. Sitzt steif da, Abends ruhig. Hat Milch gesoffen.

5. Juni 1899 38,4°—38,7°. Tagsüber ziemlich ruhig, säuft Milch.

6. Juni 1899 40,4°—38,9°. Nachts schwere Tetanie und Dyspnoe Stunden lang anhaltend. Thier sitzt meist mit vorgestreckten, steifen Hinterbeinen da.

7. Juni 1899 38,0°—38,8°. Thier sehr matt. Conjunctivitis beiderseits. Säuft Milch.

8. Juni 1899 38,5°—38 6°. Tagsüber oft Anfälle in Form lautloser Streckkrämpfe. Nachts schwere Tetanie. Morgens gestorben.

Section: Ganz kleine Nachblutung links. Organe o. B. Wunde sonst gut geheilt.

Epikrise: Typus eines an Tetanie schwer und relativ lange erkrankt gewesenen Milchthieres. —

Hund 183. Fox, Männchen, etwa ¾ Jahre alt, bekommt vom 25. April 1900 an Milch und Brödchen. Thyreoectomie 4. Mai 1900.

5. Mai 1900 39,4°—39,3°. Frisst 4 Hammel-Schilddrüsen.

6. Mai 1900 39,1°—38,9°. Frisst 4 Hammel-Schilddrüsen.

7. Mai 1900 38,8°—38,4°. Frisst 4 Hammel-Schilddrüsen.

9. Mai 1900 38,5°—38,7°. Frisst 4 Hammel-Schilddrüsen, säuft weniger Milch als sonst, ist sehr abgemagert.

10. Mai 1900, Morgens 38,7°. Frisst 4 Hammel-Schilddrüsen. 5 Uhr: 39,3°, 7½ Uhr: 39,0°. Schon gestern fiel öfters die Haltung des Thieres auf, indem es die Schnauze hoch an das Gitter drängte und ziemlich unruhig sich dabei bewegte. Heute ist das noch viel mehr der Fall, so dass der Kopf beständig fast senkrecht in die Höhe gehoben und die Schnauze zu oberst ist. Mittags muss das Thier sehr aufgeregt gewesen sein oder Krämpfe gehabt haben, denn ein Zehennagel liegt abgebrochen im Käfig. Jetzt 5 Uhr frequente Athmung, fibrilläre Zuckungen und kurze, stossweise Zuckungen.

11. Mai 1900 36,6°—36,4°. Hat 2 Hammel-Schilddrüsen gefressen. Ruhig, äusserst abgemagert.

12. Mai 1900. Morgens todt. Nachts 1 Uhr noch lebend, aber kachectisch daliegend.

Section: Organe o. B.

Epikrise: Trotz Milch-Ernährung und Schilddrüsen-Fütterung[1]) an Tetanie erkrankt und verstorben. —

Es ist natürlich nicht möglich, zahlenmässig zum Ausdruck zu bringen, wie intensiv das krankmachende Agens in den einzelnen Fällen eingewirkt hat; immerhin erhellt aus dem Vergleich des Verhaltens der Thiere intra vitam und der Schwere der Nieren-Affection bei der mikroskopischen Untersuchung, dass nur die in der Krankheit verbrachten Tage für die nephritische Alteration in Betracht kommen können. Aber auch hierbei bleiben grosse Differenzen bestehen, die wohl nur aus der verschieden intensiven Giftproduction und Gifteinwirkung erklärlich sind. Muss man doch z. B. bei Hund 116 mit 97 Ueberlebungstagen durchaus den Eindruck gewinnen, dass nach der ersten Tetanie-Attacke am 3. Tage eine Zeit von etwa 37 Tagen völligen Wohlbefindens eingetreten ist und dann erst, mit Beginn der Fleischnahrung, ein ganz allmählicher Verfall begonnen habe. Bei Hund 172 mit 220 Ueberlebungstagen und nur mittelschweren Nieren-Veränderungen stehen den 220 Ueberlebungstagen wenige Wochen eines vielleicht nicht einmal kachectischen Rückganges und nur wenige Tage deutlicher Er-

[1]) Dass Schilddrüsen-Fütterung allein nicht zu Nieren-Degeneration führt, wird im anatomischen Theil dieser Abhandlung belegt werden.

krankung gegenüber. Aehnliches lässt sich aus manchen Krankengeschichten ablesen. Offenbar können zu thyreopriver Tetanie oder Kachexie geneigte Thiere selbst dann, wenn sie nach der Thyreoectomie anfänglich erkranken, sich so weit erholen, dass sie nicht nur den Eindruck intacter Thiere machen, sondern auch thatsächlich so völlig gesunden, dass sie frei von jeder Organ-Entzündung bleiben. Das ist wohl für alle langlebigen Thiere meiner obigen Reihe anzunehmen, gleichgültig, ob sie nach vorausgegangener Tetanie oder ohne solche Wochen lang ohne jede erkennbare Störung gelebt haben. Es handelt sich hier fast durchweg um Milchthiere, d. h. um solche Hunde, die unter Weglassung von Fleisch u. s. w. hauptsächlich mit Milch ernährt worden sind. Fleischthiere, die nach längerer Lebensdauer doch noch an den Folgen des Schilddrüsen-Mangels eingegangen sind, habe ich überhaupt nur 2 (No. 147 und 142) beobachtet, und diese beiden Thiere sind erst erkrankt, als ihnen zum Zwecke der Prüfung ihrer Empfindlichkeit gegen Schilddrüsen-Eiweiss (Thyreotoxalbumin) Hammel-Schilddrüsen gereicht wurden. Die Schädigung, die das in den verfütterten Drüsen enthaltene Gift hervorrief, genügte, um sie ihrer Widerstandskraft gegenüber den bis dahin symptomlos überwundenen Folgen des Ausfalls der Schilddrüsen-Thätigkeit zu berauben.

Dass die Nieren-Erkrankung in der That mit dem Erlöschen der Schilddrüsen-Thätigkeit in ursächlicher Beziehung steht und nicht etwa durch die Fütterungsart, das Stallleben u. a. m. bedingt ist, erhellt aus dem Umstand, dass von einer grossen Anzahl nicht thyreoectomirter Hunde, die lange unter den gleichen Ernährungsverhältnissen gelebt haben, bei ihrem Ableben kein einziger einen ähnlichen Befund dargeboten hat. Die Narkose und Operation als solche kommen erst recht nicht in Betracht für die Entstehung der Nieren-Affection. Ist es schon bezüglich der Veränderungen im Central-Nervensystem, wie sie sich regelmässig, z. B. an den motorischen Ganglienzellen des Lendenmarks, geltend machen, höchst unwahrscheinlich, dass sie durch den operativen Eingriff, direct oder indirect, und nicht ausschliesslich durch die Störung des Körperchemismus hervorgerufen sind, so ist ein Zusammenhang zwischen Operation und Nieren-Affection überhaupt nicht zu construiren.

Und dann giebt es doch gar nicht wenige Thiere, die trotz Thyreoectomie gesunde Nieren behalten. Hierher gehören die nur einige Tage die Thyreoectomie überlebenden Thiere und fernerhin diejenigen, welche sich dauernd immun gegen die der Schilddrüsen-Exstirpation folgende Vergiftung erweisen. Als Beleg für die erste Kategorie führe ich die 10 Hunde meiner obigen Aufstellung an. Sie sind, weil sie alle mehrere Wochen, 2 sogar 4 Monate lang Futter und Stallleben mit den anderen getheilt haben (Vorbereitungszeit), gleichzeitig ein Beweis für die Einflusslosigkeit jener schon oben berührten Factoren selbst in der Combination mit der Thyreoectomie. Die zweite Kategorie wird durch 2 thyreoprive Hunde repräsentirt, die nach einem p. o. noch Jahre langen Aufenthalt im Stalle, der eine spontan, der andere in Narkose, eingegangen sind. Section und mikroskopische Untersuchung zeigten, dass sie keine Schilddrüsen-Reste oder accessorische Drüsen besassen und dass ihre Nieren völlig intact waren. Die Nieren-Erkrankung kommt eben nur dann zu Stande, wenn die Thiere an der der Schilddrüsen-Exstirpation nachfolgenden Auto-Intoxication erkranken, und wenn diese Krankheit nicht allzu rapid verläuft. Sind diese Vorbedingungen erfüllt, so bleiben die Nieren, soviel ich sehe, niemals völlig intact. Sie degeneriren und zwar in Folge eines specifischen Processes, der electiven Schädigung dieses Organes, im Gegensatz zu allen anderen inneren Organen, wie Herz, Leber, Milz, Pankreas, Nebenniere, Glandula parathyreoidea und Geschlechtsdrüsen, die ausnahmslos makroskopisch und mikroskopisch ihre Structur unversehrt beibehalten. Der anatomische Befund an den Nieren ist dabei charakteristisch und in den wesentlichen Zügen einheitlich; es ist derjenige einer interstitiellen Nephritis. Schon in den Anfangsfällen (Klasse 3) tritt die Tendenz zu interstitiellen Infiltrationen und Wucherungen deutlich zu Tage; das völlig ausgeprägte Bild einer interstitiellen Nephritis ist aber oft in überraschend kurzer Zeit, — innerhalb 10—20 Tagen —, vorhanden. Nur eine ganz schwere Intoxication mit specifischer Affinität zum Nierengewebe kann solche Destructionen bewirken; dass aber die totale, plötzliche Entfernung eines in so vielen Beziehungen lebenswichtigen Organs, wie es die Schilddrüse ist, auch dann, wenn es gelingt, die nachfolgende Vergiftung abzu-

schwächen und den Tod hinauszuschieben, immer noch schwere Schädigungen hervorzurufen vermag, erscheint ohne Weiteres verständlich.

Welche Schlussfolgerungen für Pathologie und Therapie lassen sich nun aus den geschilderten Untersuchungs-Ergebnissen ableiten? Der von manchen Seiten, allerdings ohne sicheren Anhalt, ausgesprochenen Vermuthung, gewisse Formen der interstitiellen Nephritis verdankten ihre Entstehung einer enterogenen Auto-Intoxication, wird durch die Resultate der experimentellen Forschung an thyreopriven Thieren Gestalt und Existenzberechtigung verliehen. Erlischt die Thätigkeit eines entgiftenden Organes, welches, wie die Schilddrüse, Enterotoxine zu vernichten hat, dann kann es zu krankhaften Processen am Nierengewebe, zu einer Nephritis autointoxicatoria kommen. Ob für die menschliche Pathologie dieser ätiologische Factor in Frage kommt, vermag ich derzeit nicht zu sagen. Genaue Untersuchungen an Cretins und Myxödematösen müssen hier einsetzen; aber sie werden nicht allein die Entscheidung herbeizuführen vermögen; denn es ist durchaus nicht gesagt, dass die Thyreoidea nur ein einziges Gift zu fesseln hat, und dass dieses, wofern es bei Schilddrüsen-Mangel oder -Erlahmung im Körper sich anhäuft, stets die gleiche und unabänderliche Form behält. Tetanie, Kachexie und Myxoedem können recht wohl durch ein anderes Toxin bedingt sein, wie die Nephritis, und es kann ein Organismus jeweils gegen die eine Schädigung empfindlich, gegen die andere aber widerstandsfähig sein, und ausserdem ist es möglich, dass ursprünglich das Gift einheitlicher Natur gewesen und nur in den verschiedenen Organismen verschieden umgewandelt worden ist. Dies ist Hypothese; feststehend aber ist so viel, dass es eine jeder Zeit experimentell erzeugbare Nephritis giebt, die einer enterogenen Auto-Intoxication ihre Entstehung verdankt. Aus dem Umstand, dass in der überwiegenden Mehrzahl gerade die mit Milch ernährten Thiere die Träger der Nephritis sind, lässt sich keinerlei Beurtheilung der Werthigkeit oder Werthlosigkeit dieser Ernährungsart bei Nierenstörungen ableiten. Die Fleischthiere sind allerdings procentual geringer an dieser Erkrankungsform betheiligt, als die Milchthiere, aber

sie erliegen zumeist den Folgen der überaus schweren Schädigung ihres Central-Nervensystems so rasch, dass sich mittlerweile Nieren-Degenerationen noch nicht auszubilden vermögen. Wohl aber kann man aus dem je nach der Ernährung verschiedenen Krankheits-Ablauf den Schluss ziehen, dass für die allgemeine Nützlichkeit eines Nährmittels nicht nur Resorbirbarkeit, Brenn- und Ansatzwerth, sondern auch daneben noch der Giftwerth auf breiter Basis erprobt werden muss, der z. B. durch Versuche wie die obigen, die Folge-Erscheinungen der Thyreoectomie mittelst Darreichung bestimmter Nährsubstanzen zu beeinflussen, festgestellt werden kann.

## Anatomischer Theil.

Die beigegebenen photographischen Tafeln mögen den Werdegang der nephritischen Erkrankung demonstriren. Die Bilder sind an Präparaten, die in Formol (1 : 10) gehärtet und mit Hämatoxylin gefärbt waren, bei, wie ersichtlich, verschiedenen Vergrösserungen aufgenommen worden.

Während Fig. 1 (Tafel XIV) die normale Niere eines nur halbseitig thyreoectomirten Hundes wiedergiebt, der an Schilddrüsen-Fütterung [1]) zu Grunde ging, stellt Fig. 2 (Tafel XIV) den Nierenbefund eines 10 Tage alten saugenden jungen Hundes dar, dem am 5. Lebenstage die Schilddrüsen entfernt wurden. Hier schon sind, besonders im oberen Theil der Figur, geringgradige Störungen in Gestalt von kleinzelligen Infiltrationen sichtbar. Es sei aber bemerkt, dass die Beurtheilung der Nieren-Beschaffenheit sehr junger Thiere ganz besonders schwierig ist, weil die Färbbarkeit der einzelnen Nieren-Bestandtheile in diesem jugendlichen Alter wesentlich von derjenigen der erwachsenen Thiere abweicht. Auch in unserem Photogramm treten die langen Harncanälchen schärfer hervor, als dies sonst der Fall ist, ohne dass darin etwas Abnormes zu erblicken wäre. Fig. 3 (Tafel XIV) zeigt kleine Infiltrations-Heerde, die, wie zumeist, in der Rindenschicht in der Nähe der Glomeruli gelegen sind. Dies Präparat entstammt einem Hunde mit geringgradigen Veränderungen (Classe 3). Fig. 4 (Tafel XIV), Hund 117,

[1]) Die Vergiftung mit Schilddrüsen-Substanz, sowie die halbseitige Thyreoectomie führten, selbst combinirt, zu keinerlei Nieren-Alteration.

giebt einen seltneren Befund wieder: den der streifenförmigen interstitiellen Infiltration und Wucherung mit Ausgang von der Markschicht. In Fig. 5 (Tafel XIV), Hund 154, ist die Periglomerulitis und Einwucherung in die Rindenschicht hübsch ausgeprägt; zu einer Verdickung der Kapsel der Glomeruli ist es hier noch nicht gekommen. Eine solche weist die wesentlich hochgradiger veränderte Niere des Hundes 142 (Fig. 6 Tafel XIV) schon an einzelnen Stellen auf. In Fig. 7 (Tafel XV), Hund 110, und Fig. 8 (Tafel XV), Hund 169, finden sich die Kapsel-Verdickungen nicht mehr vereinzelt nur, sondern weit über die Nieren verbreitet. Oftmals liegen die Glomeruli in einen breiten Reif eingebettet, der sich bei genauer Betrachtung als die mehrfach geschichtete, mächtig verdickte Bowman'sche Kapsel erweist. Daneben tritt in diesen beiden Nieren eine Erweiterung und Verödung sowohl der Tubuli contorti, als der recti in Erscheinung, die durch Zugrundegehen ihres Epithel-Belags bedingt ist. Fig. 9 (Tafel XV), Hund 192, zeigt einen ähnlichen Befund in etwas stärkerer Vergrösserung. Zu Fig. 10 (Tafel XV) hat eine mit seltener Gleichmässigkeit infiltrirte Nierenpartie des Hundes 213 gedient. In Fig. 11 u. 12 (Tafel XV), beide von Hund 111 bei starker Vergrösserung gewonnen, fallen die vereinzelten, unregelmässig gestalteten Riesenkerne im Epithel der Harncanälchen auf. Ueber beide Nieren dieses Thieres vertheilt finden sich da und dort zwischen durchaus normalen Kernen grosse Kerngebilde, die von einem starken Netzwerk durchzogen sind; öfters liegen in dem Kerninnern mehrere Nucleoli, die wieder eine feinmaschige Structur zeigen können. Um Artefacte kann es sich nicht handeln, denn einmal wurden die Nieren bald nach dem Ableben des Thieres in die Formol-Lösung eingelegt und später genau so behandelt, wie alle übrigen Nieren (Alkohol, Celloidin u. s. w.), und zweitens waren beide Nieren getrennt aufbewahrt worden und zeigten dennoch den gleichen Befund.

Aehnliche Bilder, allerdings lange nicht so ausgeprägt, habe ich noch bei 2 andern Nieren beobachten können. Ich halte die Kern-Veränderung für den Ausdruck eines frühen Stadiums einer Parenchym-Erkrankung. Stehen zwar bei der mikroskopischen Betrachtung im Allgemeinen die Veränderungen des

interstitiellen Gewebes, — Infiltration und Wucherung —, besonders anfänglich, im Vordergrund, so ist doch nicht zu leugnen, dass sich häufig genug gleichzeitig degenerative Processe am Parenchym nachweisen lassen. Es mag recht wohl sein, dass die letzteren den ersteren überall sogar vorausgegangen sind, nur lässt sich das an dem mir vorliegenden Material nicht mit Sicherheit jedesmal nachweisen. Im Allgemeinen kann so viel gelten: die ersten in die Augen fallenden Veränderungen sind wenig ausgedehnte interstitielle Wucherungen mit ziemlich regelmässig gelagerten, spindelförmigen Zellen, sowie kleinzellige Infiltrationen mit unregelmässiger Lagerung der Zellen; beide kommen getrennt oder vereint vor und haben ihren Sitz zumeist in unmittelbarer Umgebung der Glomeruli; etwas seltener gehen sie von der Nierenkapsel oder von der Tunica propria der Harncanälchen aus. Manchmal bildet auch das die Gefässe umschliessende Bindegewebe den Ursprung, während die Gefässwand selbst sich unverändert erweist. In dem folgenden Stadium finden sich einzelne Glomeruli schon völlig umgeben von den gewucherten Zellen. Streifenförmige Infiltrationen ziehen von hier aus in das die Harncanälchen umschliessende Gewebe; andere Male folgt der Infiltrations-Process in Gestalt einer breiten, aus dicht gelagerten Zellen bestehenden Zone den Harncanälchen.

Gar nicht selten sind in dieser Zeit kleinere und selbst grössere Hämorrhagien im Nierengewebe anzutreffen. In dem folgenden Stadium verdrängen die im Querschnitt maschig angeordneten Infiltrate das Nierengewebe, während es gleichzeitig zu Verdickungen an den Bowman'schen Kapseln und zur Schrumpfung der Glomeruli kommt. In der gleichen Epoche treten mit aller Deutlichkeit die Erkrankungs-Processe am Parenchym zu Tage. Die Harncanälchen verlieren ihr Epithel und sehen wie Epithel-lose Hohlrinnen aus. Zuweilen büsst das noch bestehende Epithel nur seine Färbbarkeit ein, und hochgradig veränderte Nieren zeigen dann insofern ein eigenthümliches Bild, als auf einem nur schwach oder gar nicht gefärbten Grunde breite, dunkelblaue Infiltrationen verlaufen.

Das gesammte Bild aber ist von Anfang an das einer interstitiellen Nephritis.

# XXI.

# Wie verhalten sich die Unna'schen Plasmazellen zu Lymphocyten?

(Aus Dr. Unna's Dermatologicum zu Hamburg.)

Von

Dr. A. Pappenheim.

(Hierzu Taf. XVI.)

---

## II.

### Technik und Untersuchungs-Methoden.

A) Deckglas-Präparate. Von dem zur Verfügung stehendem Material wurden Zupf-, Abstrich- und Klatsch-Präparate angefertigt.

Fixirt wurde, um die natürliche chemische Chromatophilie der Substrate nicht zu alteriren, lediglich physikalisch, und zwar trocken, durch Hitze nach Ehrlich-Rubinstein.

Von Färbungen kamen zur Anwendung alle zum Studium der Lymphocyten brauchbaren Methoden.

1. Färbung mit Methylenblau allein oder in Combination mit Eosin (simultan sowie successiv).

Hierbei erscheint bekanntlich der Kern der Lymphocyten schwach hellblau, ohne deutliche Structur, das schmale, netzig-faserige, stark basophile Plasma dagegen bei Lymphocyten, uninucleären Leukocyten und Uebergangszellen kräftig dunkelblau[1]) und ungekörnt.

2. Hämalaun mit und ohne Zusatz von Eosin färbt den Zellleib nur sehr schwach und diffus, lässt dagegen in den Kernen der kleinen Lymphocyten ein dichtes, knäueliges, dickfädiges und ungleichmässig engmaschiges Netz erkennen, während es bei den grossen Lymphocyten ein feineres, zarteres und etwas deutlicher und regelmässiger angeordnetes Gefüge erkennen lässt.

Im Ganzen färben sich die Kerne der kleinen Lymphocyten äusserst kräftig, die der grossen Lymphocyten und uninucleären Leukocyten dagegen bedeutend matter (Amblychromasie); sowohl bei den grossen, wie bei den kleinen Formen sind ein bis zwei kleine, scharf-runde, ausgesparte (negativ gefärbte) Flecke als Kernkörperchen zu deuten.

3. Der Vollständigkeit halber wurde auch Ehrlich's Triacid (in der Modification von Philipp Aronson) angewandt, obwohl diese für die

[1]) Nach Romanowsky-Nocht-Reuter erscheint das Plasma leuchtend blau, der Kern rothviolett, die Nucleolen ebenfalls blau.

übrigen Blutzellen äusserst brauchbare Färbung bekanntlich gerade für Lymphocyten, ebenso wie für Mastzellen herzlich wenig leistet. Die basische Componente dieses Gemisches, das Methylgrün, färbt lediglich Zellkerne und diese auch nur wenig distinct, aber keine sonstigen basophilen Structur-Elemente, also weder Bakterien, noch Mastzellen-Körner, noch Lymphocytenleiber. Letztere erscheinen von dem sauren S-Rubin als eben sichtbare, homogene Gebilde, matt rosaroth tingirt.[1])

4. Ganz hervorragend als Reagenz zur Auffindung und Recognoscirung von Lymphocyten ist die Methylgrün-Pyronin-Methode, eine chemisch elective Doppelfärbung mittelst zweier basischer Anilin-Farbstoffe (A. Pappenheim, dies. Arch., 164, S. 110, 111). Hierbei erscheinen die Kerne der multinucleären ε-Leukocyten leuchtend grün (Methylgrün), ihr oxyphiles Zellplasma und ihre neutrophilen Granula ungefärbt; die α-Granulationen erscheinen als ungefärbte Lücken im röthlichen (basophilen) Zellleib. Die γ-Körnelung erscheint schön orangeroth, bezw. scharlachroth (Metachromasie des Pyronin). Die Kerne der uninucleären Lymphocyten und Leukocyten erscheinen in verschiedenen Abstufungen von röthlich-blau bis bläulichroth (Methylgrün + Pyronin), also matt violett bis lilafarben. Ihre basophilen Zellleiber erscheinen hingegen leuchtend purpurroth (Pyronin).

Es ist klar, dass durch diese Färbung ganz specifisch die Mastzellen-Körner und Lymphocyten-Leiber hervorgehoben werden, und zwar in viel stärkerem Maasse, als es bei der Methylenblau-Färbung der Fall ist, bei der auch noch alle möglichen anderen Bestandtheile dieselbe blaue Farbe annehmen.

Da ich aus Erfahrung weiss, mit welchem, häufig leider nicht ungerechtfertigten Misstrauen neue färberische Empfehlungen angesehen zu werden pflegen, so habe ich in meinem eigensten Interesse nochmals versucht, ob ich besonders conservativ veranlagten und skeptischen Fachgenossen nicht die Bekanntschaft mit dem Pyronin zu Gunsten anderer, schon eingebürgerter rother Farbstoffe ersparen könnte. Ueberhaupt kommen in Betracht lediglich folgende rothe basische Farbstoffe: Fuchsin, Neutralroth, Safranin, Magdalaroth, die alle bereits in die mikroskopische Technik eingeführt sind, ferner aber noch Chinolinroth, Pyroninroth und Acridinroth. Diesen rothen Farbstoffen ist nun in der That, wie ich mich überzeugt habe, das Vermögen zur Rothfärbung der Lymphocyten-Leiber principiell gemeinsam; unter den eingebürgerten Farbstoffen werden sogar Neutralroth

[1]) Ein an Stelle des Methylgrün Methylenblau führendes Triacid hat alle Vortheile des gewöhnlichen Triacids ohne dessen Nachtheile und kann im gewissen Sinne als panoptische Färbung sehr wohl für gewisse Zwecke die Concurrenz mit den Methylenblau-Eosin-Färbungen aushalten, besonders wenn die Lösung Methylenazur-haltig ist. Ueber die principiellen Unterschiede beider s. A. Pappenheim, Grundriss der Farbchemie, S. 181 ff.

und Safranin ebenfalls von den Mastzellen-Körnern, wie vom Schleim, metachromatisch beeinflusst; indessen ist, was für die praktische Brauchbarkeit der Färbung doch allein maassgebend ist, das principiell gleiche Verhalten dieser Farbstoffe im Einzelnen äusserst verschieden quantitativ abgestuft. Je nach seiner chemischen Constitution hat nehmlich jeder einzelne dieser Farbstoffe auch seine specifischen Eigenthümlichkeiten; der eine Farbstoff färbt viel zu schwach, der andere färbt zu viel andere Dinge mit u. s. w. Als am ungeeignetsten, weil lediglich alkohol-löslich, mussten Magdala- und Chinolinroth von vornherein ausscheiden.

Gemische von Methylgrün und Fuchsin sind bereits von Ehrlich zur Lymphocyten-Färbung empfohlen worden (Anämie I, S. 29), das Fuchsin färbt aber ausserordentlich viele andere Substanzen auch noch mit und giebt keine Metachromasie für Mastzellen-Körner.

Ich selbst habe die beiden specifischsten Kern-Färbmittel unter den Anilinfarben, das Methylgrün und Safranin in Mischung früher mit gutem Erfolge benutzt (dies. Arch., 145, S. 148), besonders, wo es auf die Structur der Kerne ankam; für unsere Zwecke der Plasma-Färbung liefert aber das Safranin, ebenso wie das Neutralroth, viel zu schwache Färbung. Ueberhaupt verträgt das zu den Rosanilinen gehörige Methylgrün in Gemischen sich nicht so gut mit den beiden erwähnten (ringförmigen) Azinfarbstoffen, wie mit Rosanilinen und verwandten Farbstoffen.

Die für unsere Zwecke besten und brauchbarsten Resultate giebt daher Alles in Allem nach wie vor in der That das Methylgrün in Combination mit dem ebenfalls ringförmigen Pyronin. Diese Zusammensetzung verbindet alle Vorzüge der übrigen Gemische ohne deren Nachtheile. Die Kernfärbung der Lymphocyten ist wie bei der Methylgrün-Safranin-Mischung violett und kann fast mit einer Hämatoxylin-Färbung concurriren. Die Mastzellenkörner sind wie bei den beiden Azin-Farbstoffen, im Gegensatz zu Fuchsin, metachromatisch gefärbt. Die Färbung der Lymphocyten-Leiber ist bei diesem Rosanilin-Farbstoff viel kräftiger, als bei den beiden Azinen. Ebenso, wie die ringförmigen Azine (Parachinone), färbt aber dieses ringförmige Rosanilin (Orthochinon), im Gegensatz zu dem offenen Fuchsin, nicht so viele andere Substrate mit, sondern beschränkt sich auf die Lymphocyten-Leiber.

Ich muss also leider schon auf der Verwendung dieses Farbstoffes bestehen. Ein einziger Farbstoff nur kann, nach meiner Erfahrung, die Concurrenz mit dem Pyronin aushalten, ja ist auch ihm in gewisser Beziehung vorzuziehen, das ist das bisher aber auch noch nicht in die Technik eingeführte Acridinroth (Leonhardt).[1]) Dieser zwischen den Rosanilinen und Azinen stehende ringförmige Farbstoff führt an Stelle des ringbildenden electronegativen Sauerstoff-Atoms beim Pyronin ein ringbildendes electro-

[1]) Pyronin sowohl, wie Acridinroth sind käuflich bei Dr. Grübler & Co., Leipzig.

positives Stickstoff-Atom. Der Farbstoff ist zwar etwas weniger blaustichig, als das Pyronin, färbt aber dafür Mastzellenkörner noch stärker metachromatisch.

Man färbt nun das fixirte Deckglas-Präparat mit einer concentrirten wässerigen Lösung des Methylgrün-Pyronin-, bezw. Jodgrün-Acridinroth-Gemisches. Ich stelle mir die nöthige Farblösung jedesmal selbst frisch her, indem ich von den Farbstoffen in Substanz etwa 3—4 Theile (Federmesserspitzchen) Methylgrün und 1—2 Theile Pyronin auf ein Reagenzröhrchen gebe und etwa bis zu einem Viertel der Höhe (2—3 Finger breit) Aqua dest. auffülle. Die Lösung muss eben deutlich blau erscheinen. Bringt man einen Tropfen hiervon auf Fliesspapier, so tritt sofort physikalische Dissociation des Gemisches ein (Capillar-Analyse), indem der stärker und schneller diffundirende grüne Farbstoff eine leuchtende, rein grüne Peripherie um das dunkle, violettrothe Centrum des Fleckes bildet.

## Ergebnisse der Deckglas-Methode.

Die instructivsten Resultate erhielten wir unstreitig vom Ulcus molle, ferner bei trocknen, gefässarmen Wund-Granulationen. Beim Ulcus molle kamen zwei Wege der Untersuchung zur Anwendung.

Wie Schnitt-Präparate ergeben (s. u.), bestehen die infiltrirten Ränder des Geschwüres ausschliesslich aus schön ausgebildeten grossen Plasmazellen in reichlichster Anhäufung, während das eitrige Exsudat im Krater des Geschwüres überwiegend aus multinucleären Eiterzellen besteht, deren Strom sich bis zu den Gefässen der Tiefe verfolgen lässt. Die wenigen in ihm befindlichen, deutlich als solche erkennbaren Lymphocyten (Plasmazellen) lassen auf Schnitt-Präparaten ihre Herkunft aus den Geschwür-Rändern, aus denen sie von dem vorbeifliessenden Exudat-Strom mit fortgerissen werden, durch ihre locale Anordnung innerhalb des Stromes deutlich erkennen; auch fehlen sie in den Blutgefässen.

Es wurde nun eitriges Exudat vom Patienten selbst direct in der üblichen Weise auf das Deckglas gebracht und daselbst vertheilt.

Die zweite Methode war die, dass ein extirpirtes Ulcus in toto mit der granulirenden Schnittfläche auf einem Deckglase abgeklatscht wurde; alsdann durfte man auch hier in der Peripherie des Abklatsches nur Plasmazellen erwarten, während im Centrum der Befund von viel Eiterzellen und wenig Plasmazellen in Aussicht stand.

Wir fanden nun Folgendes:

a) In allen Präparaten fand sich eine beträchtliche Anz von Lymphocyten, sowohl der kleinen, wie auch ganz besond der grossen Form, d. h. von Zellen, die alle jene f Lymphocyten charakteristischen morphologischen u tinctoriellen Reactionen aufweisen (relativ grosser, rund Kern, schmales, granulationsloses, aber faseriges Cytoplasm stärkere Basophilie des Cytoplasmas als des Kernes, vor Allem ab charakteristische Erythrophilie des Cytoplasmas bei Methylgrü Pyronin-Färbung).

b) In allen Fällen fanden sich neben diesen kleinen un grossen Lymphocyten Zellen von dem gleichen tinctoriellen Verhalten aber einem derartigen morphologischen Habitus, dass wir sie als grosse uninucleäre Leukocyten ansprechen müssen. Auch Uebergangszellen mit eingebuchtetem Kern kamen häufig vor, dagegen niemals ungekörnte basophile multinucleäre Zellgebilde.

c) Nicht so selten fanden sich kleine lymphocytoide Formen, die vom typischen Lymphocyten-Habitus abwichen der Art, dass man sie als kleine uninucleäre Leukocyten bezeichnen könnte. Es sind dieses Zellen mit relativ breitem granulationslosen basophilen Zellleibe und kleinerem, äusserst stark färbbarem excentrischem Kern, wie sie im Blut zu den grössten Seltenheiten gehören. Diese Gebilde haben ganz die Paternoster-Erbsengestalt junger, eben aus der Mitose hervorgegangener pyknotischer Normoblasten, nur dass sie Hb-frei sind. Wie sollten auch kernhaltige Blutzellen im Granulationsgewebe sich vorfinden? Diese Gebilde als Pseudolymphocyten zu bezeichnen, wie L. Michaelis und Wolff wollen, halte ich nicht für correct; als Pseudolymphocyten bezeichnet Ehrlich kleine gekörnte Zellen vom Habitus typischer Lymphocyten (centraler Kern, schmaler Zellrand); es erscheint daher auch nicht angängig, sie als degenerative Derivate multinucleärer neutrophiler Leukocyten anzusehen, der Art, dass sich ein Stück Kern nebst etwas Plasma selbständig abschnürt (Ehrlich) und die Granulation dann verloren geht (Michaelis). Erstens nehmlich ist der Zellleib der ε-Leukocyten oxyphil und zweitens fehlen überhaupt in diesen unseren Fällen oft multinucleäre Leukocyten völlig. Herr Impfarzt

Dr. Paschen in Hamburg hat mir in liebenswürdigster Weise prachtvolle Schnittpräparate von Vaccinepusteln demonstrirt, wie ja auch Ehrlich zuerst die aus multinucleären Leukocyten entstandenen Pseudolymphocyten bei Pocken gesehen hat (Anämie I S. 49—52). Weder konnte ich alle dort gesehenen vielkernigen Gebilde als degenerirte multinucleäre Leukocyten anerkennen, noch waren die kleinen uninucleären Gebilde mit meinen kleinen lymphocytoiden Zellen identisch. (Vergl. auch Pappenheim, dieses Archiv 164, 1901, S. 111 Anm. 3.)

d) In allen Präparaten, mit Ausnahme des Schanker-Eiters, fanden sich neben den Lymphocyten und uninucleären Leukocyten kleinere und grössere Spindelzellen, die das gleiche tinctorielle und structurelle Verhalten, wie die erwähnten beiden ersteren Zellformen, aufwiesen.

e) In allen Präparaten, mit Ausnahme derer vom Ulcus molle, fanden sich grössere und kleinere, stets einkernige, bisweilen polymorphkernige, niemals aber multinucleäre Mastzellen. Bisweilen fanden sich gewisse Zwischenformen von uninucleären Lymphocyten oder Leukocyten zu Mastzellen, ganz ähnlich, wie man sie bisweilen bei Leukämie antrifft; es sind dies entweder grössere, schmalleibige Lymphocyten mit spärlicher Granulation, bezw. grosse uninucleäre Leukocyten, deren breiter Zellleib sich diffus metachromatisch färbt.

Von den gewöhnlichen Mastzellen des Blutes waren die erwähnten Zellformen, abgesehen von ihrer ausschliesslichen Einkernigkeit, noch dadurch unterschieden, dass sie einmal fast durchweg viel grösser und voluminöser, als die multinucleären entsprechenden Formen des Blutes erschienen, sowie ferner eine bedeutend reichlichere, weniger grobkörnige, feinere und in ihrer Form gleichmässigere Körnelung aufwiesen (ähnlich, wie dies Myelocyten im Gegensatz zu Leukocyten thun).

Die geschilderten Befunde sind kaum anders zu erklären, als dass wir es hier mit Plasmazellen zu thun haben.

Hierfür sprechen u. A. beim Ulcus molle ihre räumliche Anordnung und die Ergebnisse der Schnittfärbung, bei den Wund-Granulationen ihr gleichzeitiges und durch Uebergangs-Bilder verknüpftes Vorkommen mit Spindelzellen. Wir stehen also auch hier auf demselben Standpunkt, den wir bereits in einer früheren

Arbeit: „Ueber das Vorkommen einkerniger Zellen im gonorrhoischen Urethral-Secret“ eingenommen haben (s. Dieses Arch. Bd. 164, 1901, S. 108, 113, 118). Wir wissen aus den Ergebnissen der Schnittfärbung, dass im betreffenden Gewebe Plasmazellen in reichlichster Zahl mit Sicherheit vorhanden sind. Im Abklatsch-Präparat lassen sich aber andere Rundzellen, wie die besagten uninucleären Formen nicht finden, die man, anstatt dieser, für Plasmazellen hätte ansprechen können. (Ueber die Beweisführung, dass die Plasmazellen des Schnittpräparates keine Lymphocyten sein können, s. u.).

Mithin folgt hieraus, dass die Plasmazellen sich morphologisch und tinctoriell, wenigstens im Princip, völlig wie Lymphocyten verhalten, und, speciell mit Rücksicht auf die Methylgrün-Pyronin-Färbung, Lymphocyten-Reaction geben.

Die einzige, m. E. aber nicht principielle Abweichung von wirklichen Lymphocyten und den übrigen hämatogenen Zellformen besteht vielleicht darin, dass bei all' den erwähnten grossen Granulationszellen, grossen Lymphocyten, uninucleären Leukocyten mit rundem und polymorphem Kern, Mastzellen u. s. w., das Kerngerüst bei Hämatoxylin-Färbung, vielfach eine eigenthümliche, feingittrige Beschaffenheit, eine Art feinster chagrinartiger Körnung aufweist. Die gleiche Beschaffenheit habe ich gelegentlich früherer Studien an den Kernen von Odontoblasten der Zahnpulpa auf Deckglas-Abstrichen beobachtet, so dass es wohl möglich ist, dass dieselbe noch vielen anderen bindegewebigen Elementen zukommt und somit ein Zeichen der bindegewebigen Natur dieser Elemente ist. (Ueber die Abweichung der kleinen lymphocytoiden Gebilde von typischen Blutlymphocyten s. o. sub c.)

B. Schnitt-Präparate. a) In erster Linie wurde selbstredend die Unna'sche Plasmazellen-Methode angewandt: Alkohol-Fixation, Celloidin-Einbettung, polychromes Methylenblau, Glycerin-Aether-Mischung.

Ich bin durchaus ebenfalls der Ansicht, dass genannte Methode keineswegs etwas Specifisches vorstellt, in dem Sinne, dass es etwa nur allein mit ihr gelänge, Plasmazellen zur Darstellung zu bringen. Ich bin durchaus der Ansicht von Jadassohn und Marschalko, dass dieses auch auf andere Weise gelingt, was übrigens Unna selbst bereits vorher, wie seine

zusammen mit Speck veröffentlichten Zusammenstellungen beweisen, ausdrücklichst hervorgehoben hat. So kann man mit Anilinöl-Alkohol, ja selbst mit Phenolaceton positive Resultate erzielen. Indess nicht alle Differenzirungsmittel leisten bekanntlich Gleichwerthiges. Man findet die Plasmazellen, wenn man sie erst einmal kennt, auch bei der Unna'schen Anilin-Xylol-Entfärbung, welche weniger Granoplasma, als besonders das Spongioplasma schön zur Darstellung bringt; aber fraglos erscheinen sie bei der Glycerin-Aether-Methode quantitativ am allerschönsten und deutlichsten, ganz abgesehen davon, dass dieselbe alle anderen Methoden an Handlichkeit übertrifft.

Sicherlich kann man, wovon ich mich selbst überzeugt habe, Plasmazellen auch bei Sublimat-Fixation darstellen, auch kann man statt des polychromen Methylenblau andere basische Farbstoffe, wie Thionin und Toluidinblau, auch Indoinblau und Indazinblau verwenden. Fraglos aber hat die Unna'sche Methode zur schnellen und bequemen Auffindung und Darstellung von Plasmazellen vor allen anderen Verfahren ihre unbestrittenen Vorzüge.

Es verhält sich mit dieser Färbung ähnlich, wie mit der Nissl'schen Ganglienzellen-Methode. Nissl selbst hat für sein Verfahren ganz bestimmte Vorschriften gegeben, aber wie u. A. E. Heymann[1]) unter meiner Leitung gezeigt hat, geht es schliesslich auch bei anderer Fixation, Einbettung und Färbung. Ja selbst auch andere Differenzirungsmittel sind in letzterer Zeit hierbei mit Erfolg benutzt worden. Besonders interessant ist es, dass jüngst Luithlen und Sorgo die Unna'sche Plasmazellen-Methode auch auf Ganglienzellen angewandt und vorzügliche Resultate erhalten haben. Es entspricht dies der Voraussetzung, dass die Nissl-Lenkossek'schen Tigroidschollen dem Granoplasma der von Marschalko sogenannten Krümelzellen analoge Bildungen sind, aber keine Granulationen im Ehrlich'schen Sinne vorstellen, besonders nichts mit den basophilen Granulationen der Mastzellen zu thun haben, die sich ja auch bei der erwähnten polychromen Methylenblau-Methode, sowie gegenüber der Rosin-schen Triacid- und Neutralroth-Methode, ganz anders verhalten. Es ist diesen Autoren offenbar entgangen, dass Unna schon vor längerer Zeit darauf hingewiesen hat, dass die Nissl'schen Körperchen nichts Anderes sind, als das Granoplasma der Ganglienzellen. Nachdem er bereits 1894 in seiner Arbeit über Mucin-artige Bestandtheile der Neurofibrome und des Central-Nervensystems (Monatshefte für praktische Dermatologie Bd. 18) anhangsweise zur Färbung des Granoplasma der Ganglienzellen 12 Methoden angegeben, sprach er im Anschluss an einen Vortrag von Frömmer „über die Bestandtheile der Nervenzelle" im Hamburger biologischen Verein am 17. Januar 1899 ausführlicher über die Identität des Granoplasma mit den Nissl'schen Körperchen und des Spongioplasmas

[1]) E. Heymann, Dieses Archiv, Bd. 152, 1898.

mit der netzförmigen Structur der Ganglienzellen und empfahl den Neurologen das Studium der normalen Wund-Granulationen mittelst der dermatologischerseits gebräuchlichen Färbemethoden (s. Ref. in der Münchener med. Wochenschrift Jan. 1899). Zur Darstellung dieser Dinge also empfiehlt sich Alkohol-Fixation, alkalisches Methylenblau (basischer Farbstoff) und Differenzirung in Anilinöl-Alkohol oder Glycerin-Aether.

Wenn nun auch andere Methoden zum Ziel führen, so dürfte es m. E. die wissenschaftliche Usance erfordern, dass, wenn man die Resultate eines Autors nachprüft, man verpflichtet ist, in erster Linie sich an die vom Autor gegebenen Vorschriften zu halten. Kommt man dann zu anderen Resultaten wie der Autor — à la bonheur! — fängt man aber gleich, wie gewisse Nacharbeiter Unna's gethan haben, mit Modificationen an und kommt dann zu anderen Resultaten, so ist zum mindesten eine Discussion durch ihre eigene Schuld ausserordentlich erschwert.

Ich selbst unterschätze und verkenne keineswegs den nutzbringenden Werth der Modificationen; nur durch Modificationen kann der wahre Werth einer empfohlenen Methode festgestellt, ihre angeblich nothwendigen Einzelheiten eventuell reducirt und ihr Princip verstanden werden; ja, für gewisse Zwecke, die der betreffende Autor der Methode noch nicht im Auge gehabt hat, kommt man überhaupt nur mit Modificationen zum Ziel. Wer aber lediglich seinen Lebenszweck in der Ausklügelung von Modificiönchen sieht, der stellt sich doch wohl selbst das Zeugniss eines inferioren Geistes zweiter Ordnung aus.

b) Da möglicherweise Unterschiede in der Structur der Kerne zwischen Plasmazellen und Lymphocyten vorliegen konnten, war es Vorbedingung, möglichst präcise Kernfärbungen vorzunehmen. Demnach wurden Hämatoxylin-Präparate angefertigt, da, wie ich wiederholt betont habe, das Hämatoxylin in dieser Hinsicht alle anderen Kernfärbemittel weitaus überragt. Weder Methylgrün, noch Vesuvin, noch Safranin, Methylenblau und Thionin, die alle in ihrer Art sehr gute Kernfärbemittel sind und, je nach dem bestimmten Zweck, ihre eigenen unersetzbaren Vorzüge aufweisen, können, wo es sich um die präciseste Darstellung der Kernstructur handelt, mit den Alaun-Hämatoxylin concurriren, welches selbst dem Alauncarmin wegen seiner dunkleren Nuance überlegen ist.

c) An dritter Stelle wurden die für Schnitt-Präparate lymphoider Organe und zum Studium der Wanderzellen empfohlenen Modificationen des Ehrlich'schen Triacids verwendet (Biondi-Heidenhain, Rosin, Bergonzini). Diese Färbungen ergaben ganz interessante Control-Präparate für die gleich zu schildernde folgende Methode, leisten aber für unsererèn eigentlichen Zweck nur wenig. Mastzellenkörner sind nicht darstellbar, das Cytoplasma der basophilen Lymphocyten, sowie der Plasmazellen wird mit dem sauren Säurefuchsin wenig schön und ungleichmässig gefärbt, und selbst die Kernfärbung, deren blosse Nuance nach Marschalko wichtige Unterschiede zwischen (bläulichgrünen) leukocytären Elementen,

wie den Lymphocyten, und fixen histiogenen Zellen (roth-violett) angeben soll, fällt viel zu inconstant aus, um verlässliche Schlüsse ziehen zu lassen.

d) Schliesslich habe ich auch versucht, die elective Methylgrün-Pyronin-Methode auf Schnitt-Präparate anzuwenden, ob sich vielleicht zwischen Lymphdrüsen- und Plasmazellen irgend welche wesentliche Unterschiede ergäben. Dieses war aber leichter gedacht, als gethan, da das Pyronin bei der Entwässerung des Präparates durch Alkohol völlig ausgezogen wird[1]). Diese geringe Alkohol-Beständigkeit der Färbung scheint allen rothen Farbbasen in höherem oder geringerem Grade gemeinsam zu sein, im Gegensatz zu den blauen Thiazinen Methylenblau und Thionin; wenigstens gelang es nicht, das Pyronin mit befriedigendem Erfolge durch Fuchsin, Neutralroth, Safranin oder Acridinroth zu ersetzen.

Da es sich nun bei der specifischen Lymphocyten-Doppelfärbung um eine elective Reaction handelt, so kam eine physikalische Successiv-Färbung gar nicht in Betracht. Es sollte ja nicht auf alle Fälle unbedingt eine Grünroth-Färbung irgend wie erzwungen werden, sondern ich wollte auch im Schnitt die gleiche chemische Reaction erhalten, wie im Deckglas-Präparat, was entsprechend den besonderen Bedingungen der Schnittmethode nicht ohne Weiteres zu erzielen war. Es handelt sich hier vielmehr darum, diese Reaction, falls sie wirklich eingetreten war, auch festzuhalten und so dem mikroskopirenden Auge zugängig zu machen.

Im Einzelnen stellte es sich heraus, dass der im Farbgemisch gefärbte Schnitt im Wasser zuerst überschüssiges Methylgrün abgiebt; beginnt er dann Pyronin abzugeben und bringt man ihn alsbald in Glycerin-Aether, so giebt er hier in erster Linie noch weiter Methylgrün ab. Kommt er schliesslich aber in Alkohol, so geht fast mit einem Schlage sofort alles Pyronin fort, während Methylgrün noch restirt. Auch wenn man den Glycerin-Aether überspringt, ist das Ergebniss ganz das gleiche.

Zwei Wege waren demnach denkbar: entweder weniger eingreifende mildere Differenzirungs- und Entwässerungs-Mittel, oder die Erhöhung der Resistenz gegen das übliche Entfärbungs- und Entwässerungs-Mittel, also den Alkohol. Dr. Unna rieth zu dem ersteren Weg; er schlug vor, etwa sämmtliche Manipulationen der Färbung und Entfärbung, wie bei Gram-Weigert, auf dem Objectträger vorzunehmen, und als milde, der Färbung folgende Differenzirungs- und Entwässerungs-Mittel seine combinirten Salz Aniline zu versuchen, die ja stellenweise zugleich auch nachträglich beizend wirken. Der Erfolg war leider absolut negativ.

Ich beschritt deshalb den zweiten Weg, d. h. den der Beizen-Färbung. Die uneigentlichen Beizen, welche für basische Farbstoffe in Betracht kommen konnten, gaben keine Resultate. In erster Linie ist hier zu nennen die Alkalisirung der Farbstoffe mittels Kalilauge, Lith. carbonic., Borax

[1]) Franz Müller, Dieses Archiv Bd. 164, S. 470.

oder Seife. Das Pyronin wurde dadurch nicht Alkohol-fester gemacht, obschon es in verstärkter Intensität gefärbt hatte.

Auch die Lösung der Farbstoffe in Anilinwasser machte ihre Färbung nicht Alkohol-fest und auch die Combination von Alkalien oder alkalischen Salzen mit Anilinwasser, welche zur Schwebefällung führt, konnte kein befriedigendes Resultat geben.

Es musste deshalb zu den eigentlichen Beizungen geschritten werden.

Der Färbung vorangehende Beizung verursacht bekanntlich Inversion, d. h. giebt ein der substantiven Färbung reciprokes Resultat; basische Kernfärbemittel werden durch die allein in Betracht kommende saure Beize, durch die natürlich die chemische Chromatophilie des Substrates alterirt wird, zu Protoplasma-Färbern; das vorher oxyphile Protoplasma ist durch die saure Beize basophil geworden.

In unserm Falle haben wir es lediglich mit basophilen Substanzen verschiedener Art zu thun, mit Kernen und basophilem Protoplasma. Es ist klar, dass demnach vorangehende Beizung mit sauren Beizen ausgeschlossen sein muss, da ja zu solchen nur oxyphile Substrate Affinität haben. Würde man aber basische Beizen anwenden, so könnte man nachher keine basischen Farbstoffe verwerthen, sondern allein saure. Dies ist ausgeschlossen, da es ja in unserem Fall darauf ankam, eine Lymphocyten-Reaction mit Methylgrün-Pyronin zu erzielen. Daher erklärt es sich auch, dass nach Unna[1]) vorhergehende Gerbung jede gute Granoplasma-Färbung hindert.

Es konnte daher lediglich nur die nachträgliche Farbstoff-Fixation in Betracht kommen, durch welche das erzielte substantive Färbungs-Resultat auf dem nativen Substrat fixirt wird, ohne dass seine präformirte chemische Chromatophilie alterirt worden wäre.

Da es sich für uns um basische Farbstoffe handelt, mussten saure Beizmittel zur Anwendung gelangen. Hier hatten wir die Wahl unter sauren Farbstoffen, Pikrinsäure, sauren Baumwoll-Salzfarben, (Primulin, Chrysamin u. s. w.), ferner anorganischen Säuren, wie Chromsäure, Molybdänsäure, dem Metalloid Jod (Jod-Kali) und der organischen Gallusgerbsäure.

Als brauchbar, bezw. der Nutzbarmachung zugänglich, erwies sich nach meinen Versuchen lediglich das Tannin in äusserst verdünnter wässeriger Lösung (3 Tropfen einer etwa 30 pCt.igen alten, braunen Tannin-Lösung auf ein Uhrschälchen Wasser). Von allen angewandten und oben genannten Beizen machte lediglich die Gerbsäure die Färbung wirklich Alkohol-fest. Indess waren die so erzielten Resultate doch practisch noch wenig brauchbar und litten unter allen möglichen Mängeln. Verwandte man das Tannin nur in etwas zu concentrirter Lösung, so schrumpften die

[1]) Berl. kl. Wochenschrift 1892.

Präparate ungeheuer; liess man sie in der dünnen Lösung etwas zu lange, so war das Pyronin überhaupt nicht mehr zu entfernen, auch nicht, wenn man Glycerin-Aether vor dem Alkohol einschaltete, m. a. W.; es trat gar keine Differenzirung ein. Stahlnadeln waren bei den Manipulationen selbstverständlich ganz ausgeschlossen. Aber auch sonst erhält man bei dem Tannin-Verfahren leicht störende Niederschläge, und das Präparat bekommt, namentlich in seinen grün gefärbten Theilen, einen hässlich stumpfen, kalten und todten Ton.

Fast all' den erwähnten Mängeln wurde mit einem Male abgeholfen, als ich, nach längerem Herumprobiren, endlich auf den Gedanken kam, statt des Tannins in wässeriger Lösung den Tannin-Alkohol zu benutzen, d. h. das Tannin in Substanz in absolutem Alkohol zu lösen (3 bis 4 Federmesser-Spitzchen auf ¼ Reagenzglas).

Jetzt trat stets mit Leichtigkeit eine Differenzirung ein, das Pyronin wurde aus allen unerwünschten Theilen ausgezogen und haftete nur noch an jenen Substraten, zu denen es eine besondere chemische Affinität besass. Das Bild war klar und durchsichtig, das Präparat nicht geschrumpft, die Niederschläge auf ein Minimum reducirt. Das Resultat trat constant und ohne jede Launenhaftigkeit ein, wie man es von einer brauchbaren Methode verlangen muss, welche ja kein Kunststück eines Farbkünstlers sein soll, sondern sich in jeder Hand bewähren muss.

Die nachträgliche Tannin-Einwirkung hat somit eine doppelte Function erfüllt. Nach der einen Richtung hin hat sie als Säure den basischen Farbstoff aus jenen Substraten entfernt, auf denen er nur locker gebunden war, wo also nur geringe Basophilie (Acidität) vorhanden gewesen, nach der anderen Richtung ihn als saure Beize auf den Orten seiner Prädilection befestigt. Das Methylgrün, das ja nur in den Kernen chemisch haftet, wird demnach vom Tannin überhaupt nicht alterirt, wohl aber das Pyronin, welches bei der Schnittfärbung, ausser an den Lymphocyten-Leibern, zu denen es auf dem Deckglase eine besondere Affinität offenbart, auch noch an anderen Substraten haftet; aus letzteren aber wird es bei der Differenzirung wieder entfernt, auf den Lymphocyten-Leibern hingegen noch stärker fixirt.

Da es uns nun darauf ankommt, nicht sowohl Lymphocyten im Schnitt darzustellen, als vielmehr die Lymphocyten-Färbungen auf Plasmazellen anzuwenden, so konnte man der genannten Methode den Einwand machen, dass sie den Glycerin-Aether, dieses „specifische und classische" Differenzirungsmittel der Plasmazellen-Darstellung umgeht. Um diesem Einwand zu begegnen, schaltete ich den Glycerin-Aether nach der Tannin-Behandlung ein, fand aber, dass derselbe absolut keinen Einfluss auszuüben mehr im Stande war. Vor der Tannin-Behandlung angewendet, entzieht er leicht zu viel Farbstoff; haben wir es doch nicht mit Farbstoffen von so hoher Tinctionskraft, wie bei den Thiazinen (Methylenblau), zu thun. Immerhin kann man ja, wenn man darauf Gewicht legt, den Glycerin-Aether nach

dem Tannin oder, mit Vorsicht, auch vor dem Tannin anwenden; die Resultate werden dadurch aber jedenfalls nicht geändert, und diese Interpolation erweist sich mithin hier als überflüssig.

Ich bin auf die Entstehung dieser Färbemethode, an der eigentlich wohl nur die Lösung des Tannins in Alkohol neu sein dürfte, deshalb etwas ausführlich eingegangen, damit ich Leuten, die sich beflissen fühlen, wieder irgend ein Modificatiönchen zu ersinnen, die Arbeit etwas erleichtere und sie nicht nochmals Dinge zu versuchen brauchen, die ich schon probirt und verworfen habe. Die mir nöthig erscheinenden Modificationen habe ich bereits selbst vorgenommen; denn auch der Tannin-Alkohol lieferte zwar stets constante, nicht immer aber auch völlig Niederschlag-freie und absolut schöne Resultate. Ich versuchte deshalb einerseits den Alkohol, andererseits das Tannin durch verwandte Stoffe zu ersetzen.

Formol, Aceton und Formol-Aceton bewährten sich nicht als Lösungsmittel des Tannins, ebenso wenig Phenol, und so blieb ich beim Alkohol.

Statt der Gerbsäure versuchte ich die ihr verwandten Reducentien Pyrogallol, Brenzkatechin, Resorcin und Hydrochinon. Von diesen gab nicht nur weitaus die besten, sondern überhaupt auch allen Anforderungen genügende Resultate das Resorcin, in zweiter Linie das Hydrochinon, welche somit dem Tannin als überlegen sich erwiesen. Weniger gut und dem Tannin gleichwerthig fand ich Brenzkatechin und Pyrogallussäure. Das Resorcin, welches schon von Weigert bei der Färbung der Elastica als Beizmittel für Fuchsin, und, in Weigert's Laboratorium von Boeck in wässeriger Lösung für Fadenpilze der Haut mit Erfolg verwendet worden ist, ist ganz besonders aus dem Grunde für unseren Zweck geeignet, weil, wie ich nachträglich ganz zufällig fand, dasselbe in spirituöser Lösung schon früher von Speck und Unna[1]) an Stelle des Glycols und des Glycerin-Aethers als fast gleichwerthiges Differenzirungsmittel zur Darstellung der Plasmazellen empfohlen worden war. Für unsere Zwecke aber differenzirt es nicht nur, sondern fixirt auch.

Die Ueberlegenheit des Resorcins und Hydrochinons über das Brenzkatechin, Pyrogallol und die Gerbsäure zeigt, dass hier nicht so die Zahl, als vielmehr die Stellung der Hydroxylgruppen das wesentliche Moment ist.

Da ich mit dem Resorcin völlig und in jeder Beziehung auskam, so bleibe ich bei meinen Versuchen hier stehen. Sicherlich werden sich noch andere brauchbare Stoffe an Stelle des Resorcins finden lassen. Wie mir Herr Dr. Unna neuerdings mittheilt, lässt sich die Methode noch dahin vereinfachen, dass man die Beize (des Resorcins) gleich dem Farbgemisch zusetzt; ja schliesslich liesse sich das Resorcin durch das einfache Phenol ersetzen.

[1]) Monatshefte Bd. 13, 1891, S. 368.

Anhangsweise sei noch bemerkt, dass sich auch hier von den übrigen rothen basischen Farbstoffen lediglich allein das Acridinroth als dem Pyronin ebenbürtig erwiesen hat.

Wir haben somit eine auch für Schnittpräparate zu verwendende chemisch-elective Doppelfärbung, bei der die Reaction in gleicher Weise sich vollzieht und zu Tage tritt, wie auf dem Deckglase.

Im Einzelnen gestaltete sich das Methylgrün-Pyronin-Resorcin-Verfahren, etwas abweichend von der Deckglas-Färbung, folgendermaassen[1]):

1. Färbung 2—5 Minuten in einer nur mässig concentrirten wässerigen Farblösung, die jedesmal der Art extemporirt wird, dass man 1—2 Theile (Federmesser-Spitzchen) Methylgrün und 2—4 Theile Pyronin (Acridinroth) in ein Reagenzglas giebt, und dann mit Aqua dest. bis zur Hälfte auffüllt: die Lösung muss deutlich röthlich-violett erscheinen.

2. Kurzes Abspülen im Wasser.

3. Differenziren in Resorcin-(Hydrochinon)-Alkohol bis keine rothe Farbe mehr abgegeben wird. Die Lösung enthält auf ½ Reagenzglas absoluten Alkohols 2—3 kleine Spatelspitzchen Resorcin.

4. Kurzes Einbringen in Alkohol absolut, (bezw. Alkohol-Aether) zur Entfernung der letzten Reste Wassers (eventl. auch des Celloidins).

5. Aetherisches Oel.

6. Balsam.

α) Wenn wir nun diese Methylgrün-Pyronin-Resorcin-Methode bei lymphoidem Gewebe anwenden, so fallen schon bei schwächster Vergrösserung diejenigen Stellen, an denen die Lymphocyten-Reaction positiv ausgefallen ist, durch ihre leuchtend rothe Farbe auf. Am geeignetsten zur Recognoscirung einzelner Parenchymzellen erweisen sich naturgemäss diejenigen Organe, die die geringste Anzahl von Leukocyten-Gruppen führen, also die Lymphfollikel, die Lymphdrüsen und Tonsillen. Hier findet man, dass merkwürdiger Weise nur die Centren der Lymphknoten in der leuchtend purpurrothen Farbe hervorstechen, während ihre Peripherie mehr oder minder röthlich-violett bis bläulich-grün erscheint. Je nach dem jeweiligen physiologischen und pathologischen Zustand ist dieses rothe Centrum stärker oder geringer entwickelt im Verhältniss zur bläulichen Peripherie; unter besonderen Umständen kann es sogar bis auf ein Minimum (von 2—3 Zellen) reducirt sein.

Wir werden also nicht fehl gehen, die Elemente jener roth gebliebenen Stellen als Keim-Centrums-Zellen oder grosse Lymphocyten anzusprechen.

Die gleichen Verhältnisse finden wir nun auch in der Milz, bezw. den Malpighi'schen Körperchen derselben wieder, sowie ferner auch im Knochenmark.

[1]) S. A. Pappenheim, Eine neue chemisch-elective Doppelfärbung für Plasmazellen (vorläufige Mittheilung). Monatshefte für practische Dermatologie 1901.

Bei stärkeren Vergrösserungen können wir erkennen, dass bei unserer Färbung die meisten Kerne, besonders die der grösseren Zellformen, röthlich-violett (Methylgrün <+ Pyronin) erscheinen. Allein die kleineren Zellen scheinen mehr oder minder bläulich-grüne Kerne (Methylgrün +> Pyronin) zu führen.

In den Lymphdrüsen haben nun die grossen Zellen mit leuchtend roth gefärbtem Plasma bläulich-rothe Kerne, die zum Theil gross und rund, zum Theil etwas eingebuchtet, zum Theil aber auch relativ klein, ovalär und vielfach excentrisch gelagert sind.

Auch die kleinen, grünlich-blauen Kerne der Peripherie erscheinen nicht sämmtlich vollständig rund, sondern vielfach auch etwas mehr oder minder unregelmässig.

In der Milz und ihren Follikeln liegen die Verhältnisse genau so, wie in den Follikeln der Lymphdrüsen. In der Pulpa gleichen die Zellen hinsichtlich der Grösse und Form ihrer Leiber und ihrer Kerne durchaus denen der Follikel-Keimcentren; auch die Färbung der Kerne (violett bis blauschwarz) ist die gleiche. Dagegen hat der Zellleib nicht jene charakteristische Rothfärbung angenommen, sondern erscheint mehr oder minder diffus matt-gelblich.

Im Knochenmark finden wir im Grossen und Ganzen die gleichen Verhältnisse wieder, wie in der Milz, nur treten hier noch in besonders grosser Zahl kleinere Zellen mit grünlich-blauen bis grau-grünen Kernen hinzu, die eine deutliche multinucleäre Kernfigur aufweisen. Eine genaue Analyse der den grossen Pulpazellen ähnlichen Elemente und ihre Rubricirung in die verschiedenen Formen von grossen lymphoiden oder gekörnten Myelocyten ist bei dieser lediglich basischen Färbung nicht möglich

Bei Oel-Immersion findet man nun:

1. Dass auch die kleinen, mehr oder minder runden und einfach gestalteten blau-grünen Kerne der Follikel-Peripherie vielfach doch noch einen meist ganz schmalen, gerad eben sichtbaren, meist nur mattrosa, viel seltener einen leuchtend roth gefärbten Leibessaum erkennen lassen; mithin, dass diese kleinen Lymphocyten ebenfalls eine, wenn auch nur schwach angedeutete Pyronin-Reaction aufweisen.

2. In der Milz und dem Knochenmask lassen dagegen die blau-grün gefärbten multinucleären Kerne entweder (gewöhnlich) gar keine gefärbte Leibessubstanz erkennen, oder sie führen orangegelb gefärbte Körnelung (Mastzellen).

Im Speciellen verhalten sich nun in cytologischer Hinsicht die basophilen Lymphocyten folgendermaassen:

Die kleinen typischen Lymphocyten lassen, wie schon hervorgehoben, ein deutlich gefärbtes Granoplasma oft nicht erkennen; bei den allerkleinsten Formen scheint es sogar völlig zu fehlen. Ihr Kern ist mehr oder minder bläschenförmig mit deutlichem, meist rundem,

bisweilen leicht unregelmässigem Kern-Contur und lässt im Innern wenige, unregelmässig vertheilte Chromatin-Körnchen erkennen.

Die grossen Keimcentrums-Zellen, die sämmtlich charakteristische Rothfärbung besitzen oder angenommen haben, lassen auch sämmtlich ein scholliges Granoplasma[1]) im Sinne Unna's erkennen. Häufig ist der Zellleib nur schmal und umgiebt dann einen grossen, centralen, runden bis ovalen, oder auch etwas eingebuchteten Kern; meistens jedoch ist er voluminös und um einen relativ kleinen, rundlichen, centralen Kern gleichmässig, oder einem excentrisch gelagerten runden oder ovalen Kern mehr einseitig angeordnet. Wir sehen also auch hier, dass die grossen Lymphocyten und grossen uninucleären Leukocyten eine gemeinsame Gruppe, eine untrennbare genealogische Einheit, bilden. Uebrigens geben die gleiche färberische Reaction, wie die eben genannten Zellformen, auch die Myeloplaxen und Osteoklasten, welche sämmtlich durch Zwischenformen mit den grossen, einkernigen, lymphoiden Parenchymzellen verbunden scheinen.

Was die feinere Kernstructur dieser grösseren Zellformen anbetrifft, so kann man hier häufig Kerntheilungs-Formen wahrnehmen. Oft erscheint das Kerngerüst stark verklumpt, ein anderes Mal wiederum bläschenförmig, fast ohne Inhalt. Speciell bei jenen ovalären Formen mit excentrischen ovoiden Kernen findet man ein deutlich ausgesprochenes Kerngerüst, in welchem 4—8 Chromatinbälkchen ziemlich regelmässig in rädiärer Anordnung von einem roth gefärbten Centrum (Nucleolus) ausstrahlen und in centrifugaler Richtung nach der Peripherie hinlaufen, wo ihre sich verbreiternden Enden zusammenstossend eine Kern-Membran markiren (Radkerne).

Diese letzteren Zellen erscheinen also morphologisch, wie vorstehende Beschreibung zeigt, völlig gleich den grossen, typischen Plasmazellen; ja häufig zeigen sie auch deutlich einen circumnucleären, helleren, halbmondförmigen Hof.

Diese Zellen sind, wie erwähnt, je nach dem functionellen oder anatomischen Zustand des betreffenden hämatopoetischen Organes mehr oder minder zahlreich, finden sich aber stets auch in völlig normalen Organen, und auch Unna hat die ihm von mir vorgelegten Präparate grosser Lymphocyten als eine vorzügliche Darstellung von „Plasmazellen" anerkannt.[2]) Es ist klar, dass sie besonders dann, wenn sie sehr gering an

[1]) Es würde sich lohnen, diese Färbung auch auf Ganglienzellen anzuwenden.

[2]) Pinkus (Anämie III, S. 18, 26, 64) schildert die Structur der Lymphocyten in Schnittpräparaten der Art, dass man die aufgezählten Kriterien ebensowohl für Plasmazellen in Anspruch nehmen kann. Er spricht dort davon, dass die Kernstructur aus 2—3 im Centrum des Kerns liegenden und 5—10 am Rande herum gruppirten Chromatin-

Zahl sind, bei der singulären Methylenblau-Färbung äusserst schwer oder gar nicht aufzufinden sind, so dass diese „Plasmazellen" Hodara entgehen konnten, der ja bekanntlich nur Pseudo-Plasmazellen, d. h. uninucleäre Leukocyten aufzufinden im Stande war.

Gerade das scheint nehmlich ein wesentlicher Vorzug unserer Doppelfärbung vor der singulären Methylenblau-Färbung zu sein, dass sie auch in einem Gewebe, welches reich an Zellen mannigfachster Art ist, das Vorhandensein auch von noch so wenig granoplasmatischen Zellen mit Sicherheit constatiren lässt. Gerade weil diese Methode ihrer Natur nach electiv wirkt, ist man nicht genöthigt, wie bei der Methylenblau-Färbung, bei der auch sonstiges Protoplasma in der gleichen Farbe mit tingirt ist, beim Suchen auf die morphologische Structur des Cytoplasma zu achten; alles übrige Cytoplasma ist hier entweder gar nicht gefärbt, oder es ist gefärbt; dann aber nicht, wie beim Methylenblau, nur schwächer (nicht basophil) oder stärker (basophil), sondern qualitativ und chemisch verschieden, mattgelb (nicht basophil) oder mehr oder minder roth (basophil).

Diese durch die Nuance abgegrenzten rothen Zellen heben sich derartig aus der Umgebung ab, dass man sie gar nicht zu suchen braucht, sondern das Auge fast unwillkürlich die macula lutea darauf einstellt.

β) Die gleichen Vorzüge machen sich nun auch bei der Anwendung unserer Methode auf Granulationsgewebe geltend. Auch hier stellt es sich heraus, dass lediglich die grossen, Granoplasma-reichen Plasmazellen deutliche Lymphocyten-Reaction abgeben, d. h. runde, violette Kerne mit charakteristischer Structur und rothem, centralem Nucleolus in ovalem, voluminösem, leuchtend roth gefärbtem Zellleib führen. Die gleiche Reaction geben ferner die Langhans'schen Riesenzellen.

Roth gefärbt erscheint allerdings auch das faserige und voluminöse Spongioplasma der fixen Bindegewebszellen, doch ist ihr Kern gewöhnlich diffus rein hellblau oder hellgrün ohne eigentliches Gerüstwerk, in dem sich lediglich ein bis zwei oder drei leuchtend rothe Kernkörperchen abheben. Fusiforme Zellen mit typischen Plasmazellkernen, die sich recht häufig finden, sind wegen ihrer abweichenden äusseren Zellform nicht als Plasmazellen, sondern als Zwischenformen von oder zu Spindelzellen aufzufassen.

massen besteht; dass die Protoplasma-Structur zuweilen mehr körnig ist, zuweilen eine Art unregelmässig wabiger Structur erkennen lässt, die sich in besonders deutlichen Exemplaren als lockeres zartfaseriges Netzwerk darstellt. Dieses lockere Wabenwerk lässt kurze Ausläufer unregelmässig fetzig in die Umgebung ausstrahlen, bezw. der Zellleib löst sich am Rande sternförmig auf. (Vgl. hierzu die Beschreibung der Plasmazellen im Schnitt und der Lymphocyten im Deckglas in Theil I dieser Arbeit [dieses Archiv, 165, 1901, S. 393, 394].)

Die multinucleären Leukocyten bestehen scheinbar lediglich aus graugrünen Kernen ohne gefärbten Zellleib.

Ein nur mattrothes Cytoplasma führen erstens die grossen uninucleären Leukocyten innerhalb der Blutgefässe, zweitens die kleinen Lymphocyten innerhalb der Blutgefässe, sowie die kleinen Plasma-Tochterzellen des Granulationsgewebes, doch fehlt dasselbe auch hier bei beiden auch häufig ganz.

Im Gegensatz zu den grossen Plasmazellen führen die kleinen Tochterzellen also einmal sehr schmales, oft nur matt gefärbtes, bisweilen gar nicht vorhandenes Granoplasma, andererseits aber auch meist bläschenförmige Kerne, ohne deutliches charakteristisches Kerngerüst, welches höchstens hier und da vereinzelte Chromatinkörnchen enthält. Wir müssen demnach annehmen, dass bei der fortgesetzten Theilung der Mutterzellen die deutliche Kernstructur der letzteren nicht mehr zur völligen Ausbildung kommt, sondern auf einer unvollkommenen Stufe stehen bleibt. Es sind somit die kleinen Plasma-Tochterzellen von typischen kleinen Lymphkörperchen sowohl der Circulation wie der lymphoiden Organe principiell nicht zu unterscheiden. Wir haben also gleiche Erscheinungsform bei Zellen verschiedener Bedeutung; sind doch, wie wir annehmen müssen, die kleinen Lymphocyten gerade weiter und höher entwickelte Formen, als die grossen Lymphocyten, bei denen das Kerngerüst während und durch die Theilung eine höhere Differenzirung durch chromatische Metakinese erlangt.

Die Itio in partes des grün-rothen Farbgemisches bleibt aus bei den Elementen der Rundzell-Sarcome, sowie der Mykosis fungoides. Hier erscheinen Kerne und Zellleiber gleichmässig matt-violett, die Zellleiber ohne Granoplasma, die Kerne von ganz anderer Structur, wie die Plasmazellen, die sich in der Umgebung dieser Geschwülste constant finden, und die somit möglicher Weise die Ausgangsform der entarteten Rundzellen bilden, möglicher Weise aber auch in keinem Connex zu ihnen stehen, sondern den reactiven Rundzellwall des gesunden Gewebes um die heterogene Gewebs-Formation darstellen. Allein die Elemente der sogenannten Lymphosarcome geben typische Lymphocyten-Reaction und sind demnach als Lymphocyten, bezw. Plasmazellen anzusprechen.

Schliesslich sei noch erwähnt werden, dass die Schankerbacillen bei unserer Färbung ebenso wie bei der Nicolle'schen gefärbt bleiben.

## Resultate der Schnitt-Färbung.

a) Rücksichtlich der verschiedenen Granulome ist ganz allgemein nur das zu sagen, dass dieselben sämmtlich stets grosse Plasmazellen führen, nur dass diese oft ausserordentlich spärlich sind und dann nur mit der Methylgrün-Pyronin-Resorcin-Methode aufgefunden werden können. Auch Mitosen derselben

sind selten, aber bei einigem Suchen stets auffindbar. Viele Granulome dagegen, wie z. B. das Ulcus molle, bestehen wiederum nur aus grossen Plasmazellen.

Wie das gegenseitige Zahlen-Verhältniss zwischen grossen und kleinen Granulationszellen schwankt, so schwankt auch die Art ihrer gegenseitigen localen Anordnung sowie ihre Anordnung zu den Gefässen je nach dem betreffenden Krankheits-Process, für den diese Anordnung specifisch zu sein scheint. Gewöhnlich pflegen die grossen Plasmazellen sich an der Grenze gegen das umgebende „normale", d. h. reagirende Gewebe hin und demnach vielfach ebenso, wie die Mastzellen, an der Grenze der Gefässwände zu finden.

Stets lassen sich Spindelzellen mit Radkernen nachweisen, wie dieses ja auch schon Joannovics und Krompecher beschrieben und abgebildet haben. Durch ihre Anordnung und ihr Lagerungsverhalten zu den runden Plasmazellen wird jeder vorurteilsfreie Beobachter gezwungen, nicht nur einen Uebergang der Plasmazellen zu Spindelzellen anzunehmen, wie besonders bei vernarbenden Granulationen, bei atrophischer Leber-Cirrhose, bei tertiärer Syphilis der Leber und in jenen Fällen lymphatischer Leukämie, die mit starker Gefäss-Verdickung einhergehen, sondern auch eine Entstehung von Plasmazellen zuzulassen.

Bilder, die in zwangloser Weise für eine unzweideutige Herkunft der Plasmazellen aus dem Gefässinhalt hätten verwerthet werden können, wurden vollständig vermisst, die Anordnung der Plasmazellen zu den Gefässen und speciell der grossen Formen zu den kleinen verhielt sich vielmehr stets so, wie sie Unna geschildert und für seine Ansicht wohl in überzeugender Weise hat verwerthen können, und wie wir es im Theil I d. A. referirt haben, wo wir die Ansichten Marschalko's und Ribbert's von der Natur des Rundzellgewebes ablehnen mussten.

Besonders beim Ulcus molle liess sich constatiren, dass die Zonen der peripherischen, äusserst starken Plasmazellen-Ansammlung und die des centralen multinucleären Leukocyten-Stromes deutlich getrennt waren, wennschon hier und da einige wenige

Plasmazellen den multinucleären Wanderzellen beigemengt schienen, was sich durch passives Mitfortgerissenwerden leicht erklären lässt. Im Uebrigen umgaben lediglich grosse Plasmazellen unmittelbar die Gefässe und constituirten die Wände auch der Arterien, während im Gefässlumen nur hie und da kleine Granoplasma-freie Lymphocyten anzutreffen waren.

Dass sich Plasmazellen nicht nur bei chronischen interstitiellen Entzündungen oder chronischen Granulations-Geschwülsten finden, beweist ihr Vorkommen in den infiltrirten Rändern des Ulcus molle.

In cytologischer Hinsicht ist zu bemerken, dass die Mastzellen sich hier, wo sie vorkommen, und sie fehlen fast nie, stets einkernig verhalten. Beim Hindurchkriechen durch die Gewebsspalten kann dieser eine Kern zwar ebenso, wie die ganze Zelle, polymorphe Form annehmen, doch findet sich nie eine runde Zelle mit typischer multinucleärer Kernfigur.

Recht häufig findet man, worauf auch schon Krompecher hingewiesen hat, typische grosse Plasmazellen mit typischer Radkernfigur, die in ihrem ovoiden Zellleib statt des Granoplasma eine deutliche Mastzellen-Körnung führen und als Uebergangsformen von Plasmazellen zu Mastzellen aufzufassen sind.

Die kleinsten Plasma-Tochterzellen eines Granuloms führen meist weder typische Radkerne, noch deutlich nachweisbares Granoplasma; sie gleichen völlig kleinen Lymphocyten, und dieses auch schon in solchen ganz normalen Granulomen, bei denen von besonders starker Lymph-Durchströmung nicht die Rede sein kann. Das Granoplasma kann hier nicht auf degenerativem Wege verloren gegangen sein, sondern nur auf dem Wege der fortgesetzten Theilung.

Die Elemente der Rundzellen-Sarcome verhalten sich nicht wie Plasmazellen.

b) In allen normalen lymphoiden Organen sind typische grosse Plasmazellen mit Granoplasma-Reaction nachzuweisen, d. h. Zellen, die typische Plasmazellen-Verhältnisse in morphologischer und tinctorieller Hinsicht aufweisen und die wir nach ihrem sonstigen Verhalten als theilungsreife

Keimcentrums-Zellen oder grosse Lymphocyten bezeichnen müssen. Das einzige, was diese Zellen von den entsprechenden grossen Granulationszellen unterscheidet, ist vielleicht der Umstand, dass auch bei Methylenblau-Färbung sich ihr Plasma nicht immer ganz so stark färbt, wie bei jenen, und dass die Bläschenform der Kerne etwas häufiger zu sein scheint, als die Radform. Dies ist aber nur ein gradueller Unterschied. Es finden sich stets auch ganz typisch gestaltete Formen. Die kleinen Lymphocyten führen dazu vielfach kein eigentliches Granoplasma.

In pathologisch veränderten Lymphdrüsen verschiebt sich das gegenseitige Zahlenverhältniss der grossen und kleinen Lymphocyten derart, dass die Lymphknoten z. B. bei acuter Lymphämie nur aus grossen Lymphocyten, in gewissen Fällen von chronischer Lymphämie fast nur aus kleinen Lymphocyten zu bestehen scheinen. Bei der chronischen Hypertrophie der Mandeln sind in gleicher Weise die Keimcentren und die Peripherie der Follikel in Hyperplasie begriffen.

Es ist klar, dass bei der fast absoluten Gleichheit von Lymphocyten und Plasmazellen dort, wo beide neben einander vorkommen, es direct unmöglich ist, eine bestimmte Zelle in die eine oder die andere Gattung zu rubriciren. Ein solches ist z. B. der Fall bei der chronisch interstitiellen Granulation innerhalb der Lymphdrüsen; ferner bei der extrafolliculären Schwellung der Peyer'schen Plàques beim Typhus, in gewissem Sinne auch beim Lymphosarcom und den sogen. Metastasen bei lymphatischer Pseudo-Leukämie.

Bei gewissen Fällen von lymphatischer Leukämie und den chronisch indurirten fibrösen Lymphdrüsen tertiärer Lues sind demnach auch Uebergänge zwischen kleinen Lymphocyten zu stromatischen Spindelzellen auffindbar.

Wie im embryonalen oder leukämischen Knochenmark Uebergangsformen zwischen grossen Lymphocyten und Myelocyten mit Mastzellen-Körnung jederzeit aufzufinden sind, so sind unter gewissen pathologischen Umständen, wie z. B. in typhösen Lymphdrüsen, auch innerhalb des Parenchyms grosse plasmazellähnliche Lymphocyten nachweisbar, welche an Stelle von Granoplasma in ihrem voluminösen, ovoiden Zellleib eine deutliche

Mastzellen-Körnung führen. Diese parenchymatischen, sessilen, runden Mastzellen vom Typus grosser Lymphocyten müssen demnach von den stromatischen wandernden Mastzellen der Septen, Trabekel und Kapsel unterschieden werden.

Die kleinen Lymphocyten ber Blutbahn verhalten sich principiell wie die kleinen, reifen Lymphocyten der Lymphknoten. Die grossen, grosskernigen, uninucleären, ungekörnten Leukocyten der Blutbahn führen deutlich färbbares Cytoplasma, wenn schon oft von etwas matterer Nuance, als im festen Drüsengewebs-Verband. Grosse Lymphocyten waren innerhalb der Blutbahn in unseren Leukämie-Präparaten leider nicht mit wünschenswerther Sicherheit zu constatiren.

Resumé der entsprechenden Ergebnisse bei hämatologischer und histologischer Untersuchung.

1. Unsere Deckglas-Präparate haben ergeben, dass sich grosse und kleine Plasmazellen auf dem Deckglase tinctoriell und morphologisch im Wesentlichen völlig ebenso verhalten, wie entsprechend grosse und kleine Lymphocyten.

2. Die Schnitt-Präparate haben gezeigt, dass sich die Lymphocyten essentiell völlig isomorph und isochromatophil verhalten, wie Plasmazellen, und zwar entsprechen die grossen Lymphocyten in jeder Weise den grossen Plasmazellen, die kleinen Lymphocyten den kleinen Plasmazellen. Während aber die grossen Lymphocyten ausgesprochene Granoplasma-Reaction geben, wie die grossen Plasmazellen, sind die kleinsten Plasma-Tochterzellen, im Gegensatz zu den grossen Mutterzellen, auch normaler Weise oft frei von Granoplasma und verhalten sich in Folge dessen nicht nur morphologisch, sondern auch tinctoriell wie kleine Lymphocyten.[1])

In beiden Fällen haben wir Ursache, die kleinen Formen durch Theilung aus den grossen abzuleiten; während aber der

[1]) Da auf dem Deckglase beide, sowohl kleine Lymphocyten, wie kleine Plasmazellen positive, basophile Granoplasma-Reaction geben, muss der Mangel im Schnitt-Präparat auf die vorbehandelte Fixation zu beziehen sein, nicht aber als degeneratives, natürliches Geschehniss. Auffallend ist dabei aber doch, dass im Schnitt die kleinen Lymphocyten der lymphocytopoëtischen Organe nur vielfach Granoplasma-frei sind, während sie es in der Blutbahn stets zu sein scheinen.

kleine Lymphocyt anscheinend höher differenzirt ist, wie der grosse, gewissermaassen die reifere und vollendetere und weniger variablere Form des Lymphocyten darstellt, dürfte die kleine Plasma-Tochterzelle als ein unvollkommenes, noch weniger ausgebildetes Indifferenz-Stadium zu betrachten sein.

3. Unwesentlich scheinen mir die geschilderten Unterschiede zwischen Türks Reizungsformen und grossen Lymphocyten, sowie zwischen den kleinen lymphocytoiden uninucleären Granulationszellen und kleinen Lymphocyten zu sein, sowie ferner der Umstand, dass quantitativ in Granulomen eine grössere Zahl ganz typischer Plasmazellen vorkommt als in Lymphomen, bei denen Zellen mit schwächer färbbarem Granoplasma und Bläschenkernen an Zahl überwiegen.

4. In Schnitt- und Deckglas-Präparaten kann man Uebergangsbilder von grossen Plasmazellen, bezw. Lymphocyten zu Mastzellen nachweisen.

Was nun die geringen Differenzen zwischen mir und Unna hinsichtlich der kleinen Plasmazellen betrifft, so fallen dieselben bei der grundsätzlichen Uebereinstimmung zwischen uns beiden hinsichtlich der Genese der Plasmazellen überhaupt, kaum ins Gewicht.

Unna hat von vorn herein die Möglichkeit ins Auge gefasst, dass die Plasma-Tochterzellen aus den Plasmazellen durch Theilung entstehen, und er ist in allen seinen Publicationen auf diesen Punkt wenigstens anmerkungsweise zurückgekommen. Aber die thatsächlich vorhandene Seltenheit der Mitosen und die Schwierigkeit, den wenigen in Mitose begriffenen Zellen anzusehen, ob sie Plasmazellen sind, bewog ihn, sich nach dieser Richtung sehr zurückhaltend auszusprechen und daneben andere Wege nicht bloss zuzulassen, sondern als die hauptsächlichsten zu betrachten, auf denen aus Plasmazellen Plasma-Tochterzellen werden, nehmlich 1. den der Granoplasma-Atrophie und 2. den der amitotischen Theilung. Wie ich aus mündlicher Unterredung weiss, behauptet Unna auch heute noch, dass die Mehrzahl der kleinen Plasmazellen der Granulome der Haut atrophische grosse Plasmazellen seien und stützt diese Behauptung durch den Nachweis atrophischer Protoplasma-Reste an kleinen Plasmazellen der Cutis im Gegensatz zu dem Mangel solcher

Reste an den kleinen Lymphocyten in den bluterfüllten Cutisgefässen derselben Schnitte. Ich habe dem gegenüber mich nicht davon überzeugen können, dass sich alle Plasma-Tochterzellen in Bezug auf Protoplasma principiell anders verhalten, wie die kleinen, noch nicht in die Blutbahn gelangten Lymphocyten der lymphoiden Organe und stimme in dieser Beziehung Marschalko bei, stütze mich dabei jedoch der Hauptsache nach nur auf meine Pyronin-Methylgrün-Methode und die Methylenblau-Glycerinaether-Methode, während Unna seine Anschauung unter Anderem auch mittels der Methylenblau-Anilin-Alaun-Methode gewonnen hat. Ein weiterer geringerer Differenzpunkt zwischen mir und Unna wird der, dass ich nicht — wie Unna — glaube, dass das Granoplasma bei im Blut circulirenden Zellen unbedingt verloren gehen muss, wennschon dies bei anisotonischen Formen öfters der Fall sein wird. Ich stütze mich hierbei vornehmlich auf das Verhalten der grossen mononucleären basophilen Leukocyten im Schnitt, sowie auf das Verhalten der Lymphocyten auf dem Deckglas.

Auch unsere eigenen Untersuchungen haben demnach ergeben, dass Marschalko im Recht ist gegenüber Unna, wenn er behauptet, dass es mittels Färbung nicht möglich ist, Plasmazellen von Lymphocyten, histiogene Elemente von Zellen des Blutes überall mit Sicherheit zu unterscheiden. Wir müssen nehmlich Marschalko gegenüber Hodara zustimmen, dass die lymphoiden Organe unter normalen Verhältnissen „Plasmazellen" führen; wir können aber Unna nicht beistimmen, dass dieses Granoplasma verloren gehen muss, wenn die granoplasmatischen Zellen aus dem Granulom, bezw. den lymphoiden Organen in die isotonisches Serum haltige Circulation gerathen, wie wenigstens das Verhalten der grossen uninucleären Leukocyten zeigt.[1]) Andererseits sehen wir uns genöthigt, im Gegensatz zu Unna zu behaupten, dass wenigstens die kleinsten Rundzellen eines Granuloms auch normaler Weise Granoplasma-frei sind, so dass man ebenfalls nicht anzunehmen nöthig hat, dass erst eine degenerative Auslaugung durch Lymphe nöthig ist, um diesen

[1]) Ueber das Verhalten der grossen Lymphocyten im Blut geben unsere Schnittpräparate leider nicht genügenden Aufschluss.

kleinen Zellen, wenn sie in die Circulation gerathen, Lymphocyten-Charakter zu verleihen. Diese kleinsten Rundzellen sind also eigentlich weder im morphologischen Sinne Marschalko's (Kernform u. s. w.), noch im tinctoriellen Sinne Unna's (Granoplasma) „Plasmazellen", da sie sich ja in jeder Hinsicht wie kleine Lymphocyten verhalten. Nichtsdestoweniger bilden sie mit den grossen Plasmazellen eine genealogische Einheit, da sie normaler Weise durch Theilung aus ihnen hervorgehen und stets zusammen mit ihnen vorkommen. Trotzdem müssen wir aber sagen, dass weder das Vorkommen grosser Plasmazellen in normalen lymphoiden Organen, noch der Gehalt an Granoplasma bei im Blute cursirenden Zellen, noch das Fehlen von Granoplasma bei kleinsten Granulationszellen hinreichend Beweise sind für die Annahme einer leukocytären Natur der Plasmazellen.

## Rückblick.

Halten wir nun die Ergebnisse der kritischen Analyse (Theil I) zusammen mit denen unserer mikroskopischen Untersuchungen, so zeigt sich, dass erstere in allen Punkten durch letztere bestätigt worden sind.

Die ganze Streitfrage dreht sich, wie erörtert, um die Natur und Herkunft der Plasmazellen, ob sie histiogene Gebilde oder ob sie Lymphocyten seien, bezw. in genetischem Connex zu diesen ständen.

Hier dürfte es nun zweckmässig sein, den Begriff des Lymphocyten noch etwas näher dahin zu präcisiren, dass wir jedesmal hinzufügen, ob die betreffenden ungranulirten einkernigen Elemente der Blutcirculation, oder die extravasalen Gebilde der Lymphfollikel und des lymphatischen Gewebes gemeint sind.

Weshalb Beziehungen zwischen den Rundzellen eines pathologischen Granuloms und denen eines normalen präformirten Lymphoms nicht bestehen können (Ribbert), haben wir in Theil I erörtert. Wir müssen annehmen, dass beide coordinirte Bildungen sind, in denen, wie die gefundenen Mitosen lehren, die kleinen Rundzellen in progressiver Metamorphose durch Theilung aus grossen Mutterzellen

hervorgehen. Hiernach ergiebt sich für das pathologische Granulom der wichtige Hinweis, dass stets dort der Ausgang der reactiven Reizung des umgebenden normalen Gewebes gegen das Punctum laesionis ist, wo die grossen Mutterzellen gefunden werden.

Besteht letztere Voraussetzung zu Recht, so ist auch schon ein Theil der Frage nach den Beziehungen zwischen extravasculären Rundzellen und Blutlymphocyten entschieden; die Hypothesen Marschalko's von der progressiven directen Umwandlung kleiner Blutlymphocyten zu grossen Plasmazellen und Unna's von der degenerativen Umwandlung grosser Plasmazellen direct zu kleinen Blutlymphocyten sind abzulehnen. Beziehungen zwischen kleinen Plasmazellen und grossen Blutlymphocyten sind bisher nie aufgestellt worden, da ein simultanes Vorkommen von nur aus kleinen Tochterzellen bestehenden Granulomen und einer nur grosszelligen Lymphocytose bisher wohl kaum constatirt sein dürfte.

Es könnten also überhaupt nur einander äquivalente Gebilde, grosse Plasmazellen und grosse Blutlymphocyten, kleine Plasmazellen und kleine Blutlymphocyten mit einander in Beziehung gesetzt werden.

Trotz der morphologischen und tinctoriellen Gleichheit der entsprechenden Formen ist aber die Construction eines absolut nothwendigen genetischen Connexes ebenso unmöglich, wie unnöthig.

Die eine Behauptung, Plasmazellen entständen aus Blutlymphocyten, seien hämatogene lymphocytäre Gebilde, ist deshalb absolut unmöglich, weil grosse Lymphocyten in der Blutbahn jederzeit in Menge vorhanden sein müssten, um das Vorkommen der auf dem Lande befindlichen grossen Plasmazellen zu erklären, aus denen dann sekundär erst die kleinen Plasmazellen hervorgehen könnten [1]). Dies ist bekanntlich nicht der Fall! Aus den kleinen Lymphocyten des normalen Blutes könnten aber nur zuerst kleine, später durch Wachsthum grosse Plasmazellen

[1]) Auch die wenigen grossen mononucleären Leukocyten des normalen Blutes können keineswegs für die massenhaften grossen Plasmazellen mit Lymphocytenhabitus eines entzündlichen Granuloms verantwortlich gemacht werden.

hervorgehen, was wieder unserer Voraussetzung von der Herkunft der kleinen Plasmazellen aus grossen nicht entspricht. Hierzu kommt thatsächlich noch obendrein, dass Lymphocyten überhaupt Emigrations-unfähig[1]) sind.

Ebenso wenig also, wie Jemand behaupten könnte, dass die Elemente des Malpighi'schen Körperchens einer Milzarterie aus ausgewanderten Blutlymphocyten bestehen, ebenso wenig kann dieses für die analogen Verhältnisse eines Lymphosarcoms oder Tuberkels in Betracht kommen.

Anzunehmen dagegen ist die entgegengesetzte Behauptung, nach der Blutlymphocyten von Lymphomen und Granulomen geliefert werden.

Erstere stossen stets unter normalen Verhältnissen nur kleine Lymphocyten als solche in die offenen Lymphbahnen ab, von wo sie als solche unverändert in das Blut gelangen. Unter besonderen pathologischen Verhältnissen können auch die Granulome an der Blutmischung participiren und dann sogar, ebenso wie unter entsprechenden Verhältnissen die lymphatischen Apparate, grosse Mutterzellen abstossen, welche ebenfalls unverändert als solche (Reizungsformen) in das Blut gerathen.

Somit kommen wir zu dem Resultat, dass Plasmazellen und Lymphocyten zwar einander isomorphe und isochromatophile Gebilde sind, aber keineswegs eine genealogische Einheit bilden. Ist es doch nichts weiter, wie eine gewohnheitsmässige und leicht begreifliche Eigenthümlichkeit des menschlichen Geistes, ähnliche oder gleich scheinende Dinge sofort mit einander in genetischen Connex zu setzen, ohne dass für diese Bethätigung in der Natur der Dinge jedesmal ein genügender und ausreichender Grund vorliegt.

Niemandem wird es beispielsweise wohl beifallen zu behaupten, dass etwa von zwei einander sich ähnelnden Geschwistern oder Vettern der eine aus dem andern hervorgegangen sei, oder dass ein Negerkind deshalb identisch mit einem Europäerkinde sei, weil es auch von weisser Hautfarbe ist.

[1]) Die jüngste Beobachtung von Hirschfeld, dass Lymphocyten locomotionsfähig sind, hat für die Frage ihrer Emigrationsfähigkeit keineswegs entschieden.

Unsere Untersuchungen, die sich zwar weniger mit der Herkunft der Plasmazellen selbst, als vielmehr nur mittelbar mit dieser, nehmlich mit ihren Beziehungen zu den Lymphkörperchen befasst haben, haben naturgemäss einen autoptischen, handgreiflichen Beleg für die histiogene Abstammung der Plasmazelle nicht erbringen können. Immerhin haben sie gezeigt, dass gegen die lymphocytär-hämatogene Natur der Plasmazellen einfach Alles spricht, während der Annahme einer histiogenen Abstammung eigentlich nichts im Wege steht; sind doch, was Baumgarten bei seinen Hämatoxylin-Kernfärbungen entgangen sein dürfte, die typischen Plasmazellen viel grösser als die banalen Lymphocyten und erfüllen sie somit B.'s Anforderungen an die Grösse bindegewebiger Elemente. Ebensowenig zwingt das zahlreiche Vorkommen der Granulationszellen zur Annahme einer hämatogenen Abstammung, sondern es ist durch die Annahme einer fortgesetzten mitotischen Proliferation („Granulation") durchaus zu erklären.

Alle diese Punkte dürften mithin, im Verein mit den Befunden über die locale Anordnung der Plasmazellen, im Verein ferner mit den gefundenen fusiformen Uebergangszellen geeignet sein, eine histiogene Entstehung der Plasmazellen mehr als wahrscheinlich zu machen.

Es besteht demnach also wohl ein Connex zwischen spindeligen Bindegewebszellen und rundlichen histiogenen Plasmazellen, aber kein Connex zwischen rundlichen histiogenen Plasmazellen und rundlichen hämatogenen Lymphocyten trotz der verschiedensten Analogieen zwischen diesen letzteren.

Somit ergiebt sich für mich als die einzig mögliche Annahme, dass zwei völlig parallele Entwicklungs-Reihen existiren, die im Bindegewebe zur Bildung grosser und kleiner Plasmazellen, in den lymphoiden Organen zur Bildung grosser und kleiner Lymphocyten führen, so dass man bei der wahrscheinlich bestehenden Universalität dieser Zellen-Entwicklung in allen Organen die Lymphocyten auch die „normalen Plasmazellen der lymphoiden (reticulären) Organe" nennen, bezw. die Plasmazellen als „pathologisch neugebildete Lymphocyten des (fibrillären) Bindegewebes" bezeichnen könnte. Mit anderen Worten, die Plasmazellen sind nicht gewöhnliche Lymphocyten, sondern Gebilde sui generis.

Auch hier hat demnach das Pathologische, wie so oft, eine embryonale Analogie in der embryonalen Lymphocytenbildung seitens histiogener Klasmatocyten.

Ueber die sich hieraus ergebenden Consequenzen soll im folgenden Abschnitt sogleich verhandelt werden.

## Schlussfolgerungen.

Wir sind aus den erörterten Gründen zu der Ueberzeugung gekommen, dass Plasmazellen und Lymphocyten zwar einander isomorph und isochromatisch sind, aber sowohl ihrer Herkunft wie ihrer Bedeutung und ihrem Schicksal nach verschiedene Bildungen vorstellen.

Wir müssen uns begnügen, diese Thatsache einstweilen als gegeben hinzunehmen und können sie allenfalls uns zu erklären versuchen.

Die Plasmazellen stehen zu den Lymphocyten nur in einem gewebs-phylogenetischen Abhängigkeits-Verhältniss, etwa wie die geschwänzte Kaulquabbe eines Anuren zu einem ausgewachsenen, geschlechtsreifen Urodelen.

Die durch Theilung aus einer bindegewebigen autochtonen Spindelzelle entstehenden jungen (rundlich-ovalen) Rundzellen nehmen den Habitus der niedersten mesenchymatischen Leukocytenform, den des ungranulirten basophilen Lymphocyten an.

Die lymphocytären Parenchymzellen des cytogenen Bindegewebes verharren dauernd auf ihrem quasi embryonalen, indifferenten Rundzellen-Stadium, während die anaplastischen Abkömmlinge sonstiger bindegewebiger Spindelzellen, d. h. die Plasmazellen, sich wieder zu Spindelzellen zurückverwandeln können. Die Lymphocyten sind gewissermaassen die normalen Plasmazellen des reticulären Gewebes und dazu bestimmt, stationär ihre indifferente Rundzellenform zu bewahren; allenfalls können sie sich durch Veränderung der Kernform und des chemischen Charakters ihres Cytoplasma in andere leukocytäre Rundzelltypen umgestalten[1]). Die Plasmazellen, pathologischer

[1]) Dieses gilt natürlich nur für die grossen Lymphocyten unter embryonalen oder pathologischen Bedingungen. Diese Zellen sind noch nicht differenzirte, aber differenzirungsfähige Gebilde (Lymphoidzellen L. Michaelis), während die kleinen Lymphocyten sich invariabel verhalten.

Weise sich bildende lymphocytoide Abkömmlinge (Reizungszellen) von Stromazellen des fibrillären u. s. w. Bindegewebes, bewahren aber ihre indifferente Rundzellen-Natur nur temporär und suchen sich gemäss der ihnen innewohnenden Tendenz thunlichst wieder in die höher differenzirte Spindelform zurück zu verwandeln („Bildungszellen"). Je nach den besonderen pathologischen Verhältnissen ist dies natürlich nicht stets so gut, wie z. B. bei der Bildung von Narbengewebe, möglich, sondern oft gehen vorher die Plasmazellen unter mannigfachsten Degenerationen zu Grunde.

Immerhin bildet sich dort, wo es überhaupt entsteht, Bindegewebe nur unter Wahrung der Continuität der Generationen, d. h. durch Vermittlung histiogener Plasmazellen. Somit sind die Plasmazellen nicht nur für die Haut, sondern überhaupt pathologische Gebilde mit embryonaler Analogie.

Unter Ablehnung der Ribbert'schen Hypothese müssten wir nun ferner annehmen, dass die Granulation der fixen Bindegewebszellen, d. h. die Production von Plasmazellen, unter Umständen unter denselben plastischen Reizen erfolgt, wie die Vermehrung der präformirten, ihnen phylogenetisch verwandten Lymphocyten. Hierfür könnte als Beispiel gelten die Coincidenz von adenoiden Vegetationen mit Tonsillar-Hypertrophie, von Tuberkel-Bildung mit scrofulösen Drüsen, ferner die folliculäre und extra-folliculäre markige Schwellung der Follikel des Typhus-Darms, also eine quantitative Hyperplasie präformirter Lymphome und qualitative Neoplasie neuen „lymphatischen" Gewebes, vor Allem aber das Verhalten bei lymphatischer Leukämie, wie es dort durch die analogen Veränderungen der Lymphdrüsen und das Auftreten der „Metastasen" in die Erscheinung tritt[1]). Dass Plasmazellen und Lymphocyten möglicherweise den gleichen functionellen Reizungen unterlegen sind, dafür könnte allenfalls die Wirkung (passive Lymphocytose) der Tuberkulin-Injec-

[1]) Wie hier Vermehrung von Lymphocyten in Lymphdrüsen und Blut und Neubildung histiogener lymphocytoider Elemente Coeffecte Einer Ursache sind, so auch bei Asthma die eosinophile multinucleäre Leukocytose des Blutes und Knochenmarks und die uninucleäre Eosinophilie des Gewebes.

tion sprechen, vielleicht auch der Umstand, dass in gleicher Weise Lymphdrüsen, Lymphome und Granulationsgewebe durch Jod-Therapie zur Atrophie und Resorption gebracht werden.

Ebenso wie es bei der morphologischen Gleichheit zwischen Plasmazellen und Lymphocyten praktisch unmöglich ist, beide Zellformen auf Grund ihrer äusseren Erscheinungsform stets mit Sicherheit zu unterscheiden, so würde es daher auch bei gewissen chronischen Reizungen der Schleimhäute einstweilen oft rein von der Willkür abhängen, ob man hier gewisse sich findende Rundzell-Anhäufungen (Granulose, Conjunctivitis follicularis u.s.w.) als Hyperplasien präformirter Lymphfollikel oder als neoplastische Granulome deuten will, so lange nicht das normale Vorkommen lymphatischen Gewebes daselbst absolut bewiesen, bezw. die Anordnung der Rundzellen für oder gegen eine organoide Anlage zu verwerthen ist.

Diese soeben entwickelte Auffassung steht völlig im Einklang mit den neuesten Ansichten von Marchand und Borst über das Wesen der Entzündung und hält als solche die Mitte zwischen einer einseitig histiogenen und einer einseitig hämatogenen Richtung.

Nach der Lehre Marschand's beruht nehmlich das Wesen der Entzündungs-Erscheinung auf einem dualistischen Process, an dem sowohl hämatogene, wie histiogene Elemente participiren.

Bei Beginn der Entzündung gehen die ersten Erscheinungen an den Gefässen des gereizten Gewebes vor sich und bestehen in einer Emigration farbloser Blutkörperchen, welche, soweit sich dies bisher nachweisen liess, ausschliesslich multinucleär und gekörnt sind.

Im weiteren Verlauf der Entzündung, oft schon sehr bald, setzt die Reaction des Gewebes selbst ein, indem es sich an den Erscheinungen durch Production einkerniger Rundzellen betheiligt. Der eine Kern dieser histiogenen Bildungszellen kann bei den wandernden Formen derselben oft polymorphe Gestalt annehmen; typische Multinuclearität kommt hingegen nie vor. Eine multinucleäre Kernfigur dürfte somit nur bei Zellen hämatogener Abkunft anzutreffen sein[1]).

[1]) Umgekehrt spricht natürlich Uninuclearität nicht etwa für histiogene Abstammung, wie denn hämatogene Zellen keineswegs multinucleär sein müssen.

Bei den uninucleären Elementen hat man diejenigen hämatogener Abkunft von denen histiogener Bedeutung zu unterscheiden. Der äusseren Form nach ist dieses nicht möglich. So weit hämatogene Formen dabei in Betracht kommen, scheiden hier von vornherein die gekörnten Myelocyten, desgleichen die grossen Lymphocyten naturgemäss aus, da sie unter gewöhnlichen Verhältnissen im Blute fehlen. Es restiren also nur noch die ungekörnten grossen blasskernigen Leukocyten und die kleinen Lymphocyten. Den Letzteren wird mit Bestimmtheit Emigrations-Fähigkeit abgesprochen, und bei ersteren scheint das Auswanderungsvermögen im höchsten Grade fraglich zu sein. Es können sich also mit Sicherheit von hämatischen Elementen nur multinucleäre gekörnte Formen bei der Bildung der Entzündungs-Producte betheiligen, denen aus früher erörterten Gründen die Fähigkeit zur Production fixen Bindegewebes abzuerkennen ist.

So weit sich in entzündlichen Zell-Producten demnach uninucleäre Zellen finden, müssen sie in überwiegender Weise wohl als histiogene Elemente gedeutet werden. Wir müssen auch hier unterscheiden, einmal die gekörnten myelocytoiden Mastzellen und die Eosinophilen, welche wanderungsfähig sind, ferner die ungekörnten basophilen, bläschenkernigen, leukocytoiden Wanderzellen, und die grossen und kleinen ungekörnten, voraussichtlich wanderungsunfähigen Plasmazellen, denen sämmtlich die Fähigkeit zur Bildung fixer, spindliger, gekörnter oder ungekörnter Bindegewebszellen inne wohnt.

Es könnten in der entzündlichen Zell-Anhäufung ausser diesen genannten histiogenen Elementen möglicherweise daneben noch vorhanden sein uninucleäre ungekörnte basophile Leukocyten, (Arnold, Krompecher) und ausgewanderte gekörnte multinucleäre Leukocyten, die secundär sich wieder in uninucleäre gekörnte Formen zurückverwandelt haben[2]). Da die multinucleäre Kernfigur bei hämatischen Elementen lediglich ein Ausdruck der physiologischen Reife, nicht eines zufälligen Wanderungs-Zustandes ist, so könnte die Rückverwandlung in den uninucleären Zustand nur durch katabiotisches Senium oder durch degenerative Quellung erklärt werden; einer weiteren Pro-

[2]) Diese myelocytoiden Elemente müssten gekörnt sein und oxyphiles Plasma führen.

gression zu fixen Spindelzellen dürften derartige Elemente aber kaum fähig sein.

Der dualistische Standpunkt Arnolds, der Spindelzellen sowohl aus uninucleären histiogenen Wanderzellen, wie aus präformirt uninucleären oder secundär uninucleären Leukocyten hervorgehen lässt, dürfte daher vor der Hand nur wenig Wahrscheinlichkeit, mindestens geringere Bedeutung für sich beanspruchen können [1]).

Je nach der Natur des betreffenden krankhaften Reizes und nach der Specifität des betreffenden pathologischen Processes, sind die Entzündungs-Erscheinungen ja allerdings rein grob-äusserlich verschieden erscheinend. Auch bei der zelligen Entzündung kann man eine acute Eiterung, eine chronische Eiterung (Hirn-Abscess, Leber-Abscess, Empyem, Actinomycose u. s. w.), eine mit eiteriger Exsudation einhergehende Granulation, und eine rein productive chronische interstitielle Entzündung (Leber-Cirrhose) unterscheiden.

Reizungen von geringerer Intensität (blande, mechanisch wirkende Fremdkörper) scheinen also wohl mehr zur bindegewebigen Organisation (Einheilung) zu incliniren, während stark giftige, chemisch wirkende Noxen mehr acute, foudroyante Eiterungen produciren. Trotzdem lässt sich eine scharfe essentielle Trennung zwischen den beiden Hauptarten der acuten und chronischen Entzündung effectiv doch nicht ziehen, wie wir besonders deutlich an dem Beispiel des Ulcus molle haben demonstriren können, wo es gleich zu Beginn der Erscheinungen zu äusserst starker Production von histiogenen Plasmazellen kommt. Die Action des Gefäss-Inhalts und des „umgebenden" Gewebes gehen Hand in Hand, nur prävalirt graduell, je nach der Natur des Processes, bald die eine, bald die andere.

Wenn man die neuesten Arbeiten über das Wesen der Entzündung vergleicht mit den jüngsten Ergebnissen und Anschauungen der Hygieine über das Wesen der Immunität und die Herkunft der Immunkörper, oder auch jenes schöne Werk von Martius über die Pathogenese innerer Krankheiten mit heranzieht, in dem endlich auch wieder der Causa interna zu

[1]) Vergleiche hierzu Coën, Ziegler's Beitr. Bd. II 1886. — Engmann, Monatshefte f. pr. Dermatol. Bd. XVII 1893.

ihrem gebührenden Recht in der Medicin verholfen wird, so will es uns scheinen, als ob alle diese Symptome auf den verschiedensten Gebieten der Wissenschaft ankündigen, dass nun, nach langer Verdunklung durch die trübe Wolke humoralistischer Irrlehren und Modekrankheiten, wie sie durch unbegründete Verallgemeinerungen und missverstandene Auslegungen der Entdeckungen Cohnheim's und Koch's in's Leben gerufen wurden, endlich wieder Virchow und der cellulare Gedanke siegreich und allgewaltig sein Haupt erhebt.

---

## III.

## Anhang.

### A) Epikritische Beobachtungen über die Natur der Reizungsformen Türk's, bezw. über das Vorkommen von Plasmazellen im Blut.

Im Verlauf der obenstehenden Abhandlungen haben wir wiederholt darauf hingewiesen, dass wir auf Grund der Beobachtungen von Pinkus, Herbert und Unna annehmen müssen, dass in der That Rundzellen aus kleinkernigem Granulations-Gewebe unter Umständen in die Circulation gerathen können.[1]) Auf Grund der Experimente Marschalko's über Tuberculin-Injection und der Beobachtung Nékám's über Lymphodermie sind wir im Gegensatz zu Unna zu der Ueberzeugung gelangt, dass bei dieser Einschwemmung in die Circulation etwa vorhandenes Granoplasma nicht absolut verloren zu gehen braucht.

Nun fanden wir weiter im Gegensatz zu Unna, dass den kleinsten Granulationszellen Granoplasma häufig von vornherein abgeht, so dass sie schon auf dem festen Lande völlig den üblichen typischen kleinen Lymphkörperchen morphologisch und tinctoriell gleich sind. Einem unter pathologischen Umständen im Blute cursirenden kleinen Lymphocyten

[1]) Ich möchte bei dieser Gelegenheit auch an eine Beobachtung R. Rieder's erinnern (Arch. f. kl. Chirurgie, LV, Heft 4). Dieser fand, dass bei Syphilis Rundzellen-Infiltrate die Venenwände durchbrechen und in das Gefässlumen hineinwachsen, so dass das Gefäss völlig in das Geschwulstgewebe mit hineinbezogen wird und in ihm aufgeht. Nur Reste von elastischem Gewebe kennzeichnen hier die ehemalige Natur und Herkunft. R. meint, dass hierbei die Gefässwände selbst durch activ entzündliche Vorgänge mitbetheiligt seien, dass also Endo-, Meso- und Periphletitis vorliegt. Auch hier müssten die Rundzellen im Blut nachweislich sein.

ist es demnach nicht ohne Weiteres anzusehen, ob er einem lymphoiden Organ oder neugebildetem Granulations-Gewebe entsprossen ist.

Die Annahme Unna's, dass eine grosse Plasmazelle auf degenerativem Wege durch Atrophie des Granoplasma, wenn sie in die Circulation geräth, zu einem kleinen Lymphkörperchen wird, hatten wir abgelehnt; wir nahmen vielmehr auf Grund der obigen Darlegungen an, dass unter Umständen eine grosse Plasmazelle unverändert als solche in der Circulation sich finden liesse.

Da unsere Untersuchungen nun weiter ergeben haben, dass im festen Gewebsgefüge grosse Plasmazellen und grosse Lymphocyten morphologisch und tinctoriell sich principiell gleich verhalten, so würde daraus folgen, dass eine grosse Plasmazelle in der Circulation in gleicher Weise als grosser Lymphocyt imponirt, wie eine Plasma-Tochterzelle als kleiner Lymphocyt.

Leider haben wir aus unserem geringfügigen Material von lymphatischer Leukämie keinen definitiven Aufschluss darüber erlangen können, wie sich grosse Lymphocyten im Querschnitt eines Blutgefässes darstellen. In den dichten Zell-Anhäufungen daselbst waren vielmehr nur kleine Lymphocyten als solche mit Sicherheit zu recognosciren, und diese waren überwiegend frei von Granoplasma, ebenso wie viele kleinste Plasma-Tochterzellen im Granulom. So weit grössere protoplasmatische Zellen zur Beobachtung kamen, waren diese meist grosse uninucleäre Leukocyten und Uebergangszellen; diese hatten ein zwar schwach, aber deutlich färbbares, basophiles Granoplasma.

Aber eine andere Ueberlegung ist es, die Anlass zu Bedenken giebt, grosse Plasmazellen und grosse Lymphocyten ohne Weiteres zu identificiren, bezw. für morphologisch und tinctoriell absolut gleichwerthig bis in's Detail zu erachten.

Ein solcher Zweifel erhebt sich nehmlich dann, wenn man, wie wir es gethan haben, voraussetzt, dass Türk's Reizungsformen mit dem stark färbbaren Protoplasma und ihren Radkernen grosse Plasmazellen des granulirenden Knochenmarks seien, sind doch diese Zellformen trotz ihrer grossen principiellen Aehnlichkeit mit Lymphocyten bei genauerem Zusehen fast immer in Einzelheiten von Lymphocyten unterscheidbar, und zwar ihre grösseren Formen von grossen Lymphocyten und grossen uninucleären Leukocyten, ihre kleinsten Formen von kleinen Lymphocyten.

Von den tinctoriellen Verhältnissen ihres Protoplasma, von ihrer äusseren Form und Grösse, von der morphologischen Structur ihrer Kerne haben wir früher bereits das Bekannte mitgetheilt. Wir haben bemerkt, dass sie einerseits mit Lymphocyten, andererseits mit Erythroblasten gemeinsame Berührungspunkte haben, und wir haben deshalb die vorläufige Meinung geäussert, dass wir in ihnen vielleicht möglicher Weise myelogene Osteoblasten, also Rundzellen histiogener Abkunft, zu sehen haben. Eine definitive Entscheidung in dieser Hinsicht können allerdings erst weitere

eingehendere Untersuchungen bringen, für die namentlich das Verhalten des Knochenmarks bei Osteomalacie maassgebend sein dürfte.

Aus anderen Gründen waren wir nehmlich zu der Auffassung gelangt, in der Radfigur der Kerne den Ausdruck einer höheren Differenzirung im Gegensatz zu der im Ganzen mehr unregelmässigen und bläschenförmigen Structur der hämatogenen Lymphocyten- und Leukocyten-Kerne zu erblicken.

Sind nun auch Radkerne und Bläschenkerne nicht diametral conträre Bildungen, sondern durch chromatokinetische Uebergänge mit einander verknüpft, wie wir es z. B. bei den Vorstufen der Normoblasten, den Megaloblasten und grossen Lymphocyten finden, und sind auch ferner nicht die Radkerne für Plasmazellen specifisch, da sie sich ja andeutungsweise schon bei grossen Lymphocyten finden, so scheint doch das häufigere Vorkommen der Radkerne bei Plasmazellen, das häufigere Vorkommen der Bläschenkerne bei Lymphocyten darauf hin zu deuten, dass wir in den Zellen des fibrillären Bindegewebes, bezw. ihren Derivaten, den histiogenen Plasmazellen, höher differencirte Elemente zu sehen haben, als in den runden Parenchymzellen des lymphoiden Gewebes, also den Derivaten der Reticulumzellen.

Da wir auf Grund anderweitiger früherer Untersuchungen zu der Ueberzeugung gelangt sind, dass die Hb-führenden Erythroblasten post-embryonal von den normalen lymphoiden Parenchymzellen der lymphoiden Organe, also des Knochenmarks, gebildet werden, so müssen wir die Annahme Ehrlich's, dass die Türk'schen Reizungsformen Vorstufen der Erythroblasten seien, trotz ähnlicher Kern- und Protoplasma-Verhältnisse, ablehnen. Wir sehen in ihnen vielmehr eine den Erythroblasten analog hohe und entsprechende Differenzirungsform einer anderen Gewebsart. Die aus embryonalen Zeiten stammenden runden Abkömmlinge des reticulären Gewebes, die ihre übernommene Form durch Generationen vererbt und constant bewahrt haben, nehmen unter besonderen plastischen Reizen epigenetisch eine höhere Differenzirungsform an, wenn sie sich zu Erythroblasten umbilden, so zwar, dass jede einzelne betroffene grosse Lymphzelle des Knochenmarkes sich zu einem Megaloblasten umgestaltet. Im Gegensatz dazu produciren die an und für sich schon höher differenzirten Spindelzellen, etwa des fibrillären Bindegewebes, post-embryonal unter besonderen pathologischen Umständen anaplastisch Rundzellen, die entsprechend ihrer Abstammung von vornhereln schon höher differenzirte Kerne führen.

Diese Art der Plasmazellen, etwa die der periostalen oder der ihnen conformen medullären Osteoblasten, steht also als solche ihren äusseren Eigenschaften nach zwischen der Art der Lymphocyten und der Art der Erythroblasten; es sind Hb-freie Derivate eines ziemlich hoch differenzirten Gewebes, die Erythroblasten dagegen sind Entwicklungsformen einer sehr wenig entwickelten Zellart. Der einzelne Osteoblast dagegen ist keine morphologische Zwischenform der Entwicklung zwischen dem

einzelnen Hb-freien, sehr wenig differenzirten Lymphocyten und dem hoch differenzirten Erythroblasten-Individuum.

Als Beispiel dafür, dass eine Neubildung von Plasmazellen oft unter denselben pathologischen Reizen erfolgt, wie eine Vermehrung von Lymphocyten, haben wir bereits die lymphatische Leukämie angeführt; besonderes Interesse beanspruchen jene Fälle, bei denen es, wie die concomittirende Osteoporose oder Osteosklerose zeigt, gleichzeitig auch zu einer lebhafteren Bethätigung der Osteoblasten kommt.

Die hohe genealogische Verwandtschaft zwischen Plasmazellen und Lymphocyten wird, abgesehen von der im Ganzen gleichen morphologischen Erscheinungsform, auch durch gleiche functionelle Potenzen illustrirt. Die Dinge liegen hier zwischen Plasmazellen und Lymphocyten ganz ähnlich, wie zwischen Lymphocyten der Lymphknoten und Lymphocyten des Knochenmarkes. Letztere erhalten erst nach Anlage des Knochenmarkes, welche ziemlich spät erfolgt, die Fähigkeit zur Hb-Production; während zugleich damit diese nehmliche Fähigkeit bei den Lymphocyten der Milz (und Lymphdrüsen) einschläft, um nur unter pathologischen Verhältnissen (myeloide Umwandlung) wieder zu erwachen. Bevor nun aber die Lymphocyten der Lymphdrüsen Blutfarbstoff fabriciren konnten, d. h. bevor Lymphdrüsen überhaupt angelegt sind, produciren Blutfarbstoff, wie die Untersuchungen von Marchand und Saxer gelehrt haben, Bindegewebszellen, wie Endothelien der Blutinseln, bezw. die Abkömmlinge der Klasmatocyten, die primären Wanderzellen und die aus ihnen entstehende Brut der lymphocytoiden Elemente. Diese Fähigkeit geht den Bindegewebszellen mit Anlage der lymphoiden Apparate verloren, welch' letztere somit trotz der weniger hohen morphologischen Differenzirung als functionell höher specificirt bewerthet werden müssen.

Ganz im Anfang also, wie die embryonale Hb-Bildung in spindelförmigen Endothelien niederer Vertebraten zeigt, wird der Blutfarbstoff direct in den Bindegewebszellen selbst producirt. Beim embryonalen Säuger geschieht dieses Anfangs in rundlichen Derivaten von Bindegewebszellen (Plasmazellen), primären Wanderzellen, post-embryonal beim Säuger in den eigenst dazu differenzirten lymphoiden Parenchymzellen des Knochenmarkes.

Dass wir in den kleinen Lymphocyten mit völlig unregelmässigem Kern die höchsten Ausbildungsformen der Lymphocyten-Species zu erblicken haben, der entsprechend dann auch metaplastische Fähigkeiten abgehen, im Gegensatz zu den äusserst variablen, anpassungs- und umwandlungsfähigen grossen Lymphocyten mit ihrer oft schon beginnenden Chromatin-Centrirung der Kerne, haben wir bereits schon früher hervorgehoben; daselbst betonten wir zugleich, dass wir umgekehrt gerade in den grossen Plasmazellen mit deutlich ausgebildetem Kernrad, die höher ausgebildete Form, in der bläschenkernigen Tochterzelle dagegen nur ein unentwickeltes indifferentes Embryonal-Stadium zu sehen haben.

Bemerkt sei schliesslich nur noch, dass möglicher Weise die Osteoblasten des Knochenmarkes ebenso zur Riesenzell-Bildung veranlagt sein könnten, wie die Lymphocyten und Plasmazellen. Während nehmlich aus den grossen Lymphocyten des Knochenmarkes normaler Weise die Myeloplaxen hervorgehen dürften, aus den grossen Plasmazellen des collagenen Bindegewebes aber pathologischer Weise Langhans'sche Fremdkörper-Riesenzellen u. s. w., dürften möglicher Weise die Osteoklasten auf die Osteoblasten des Knochenmarkes, bezw. der periosteoblastischen Cambium-Schicht zurückzuführen sein.

Die für die Mammalier geltenden, so eben erörterten Beziehungen zwischen Lymphocyten, Plasmazellen und Erythroblasten fordern nun einen Vergleich geradezu heraus mit den analogen Verhältnissen niederer Vertebraten und involviren somit eine Kritik jener bekannten Lehre Löwit's. Dieser unterscheidet bekanntlich farblose Spindelzellen mit Lymphocyten-Kern (Leukoblasten) von farblosen Spindelzellen mit Erythrocyten-Kern (Erythroblasten), und sieht in der verschiedenen Kernstructur das Kriterium zweier total verschiedener, durch keine Uebergänge verbundener Zellarten.

Diese Trennung würde nach unseren Darlegungen richtig sein, wenn, was noch erst festgestellt werden müsste, seine Leukoblasten den Lymphocyten, seine farblosen Erythroblasten den Plasmazellen homolog und äquivalent wären, welche letzteren dann aber wieder, als Zellart sui generis, nicht Vorstufen rother Blutzellen sein könnten. Müssen wir aber in seinen Erythroblasten farblose Vorstufen rother Blutzellen erblicken im Sinne Neumann's, dann können wir die principielle Scheidung Löwit's nicht anerkennen, sondern müssen seine Erythroblasten und Leukoblasten lediglich als verschiedene, morphologisch zusammengehörige, individuelle Erscheinungsformen innerhalb einer einzigen Zellart ansehen; sie würden beide nur als verschieden ausgebildete grosse Lymphocyten zu deuten sein, und der farblose Erythroblast wäre die Entwicklungs-, Uebergangs- oder Zwischenform, die directe Mutterzelle der rothen kernhaltigen Blutzelle.

### B. Die Mastzellen, ihre Herkunft und ihr Ursprung.

Unsere Anschauungen bezüglich der Bedeutung der eosinophilen Zellen haben wir bereits in früheren Arbeiten niedergelegt (Dies. Arch. Bd. 151, 1898, Bd. 158, 1899, Bd. 160, 1900, S. 318, Bd. 164, 1901, S. 90—94). Um unseren Standpunkt hinsichtlich dieser Zellen nochmals ganz kurz zu skizziren, so war es der, dass beim Säuger post-embryonal eosinophile Zellen im Wesentlichen, ebenso wie Hb-haltige Blutzellen, im Knochenmark, und zwar ebenfalls aus grossen Lymphocyten desselben gebildet werden. Für diese Abkunft aus basophilen Zellen spricht, ebenso wie die Polychromatophilie bei den Erythroblasten, bei den Eosinophilen der Umstand, dass bei den uninucleären α-Markzellen die α-Granula in basophiler Grundsubstanz eingebettet erscheinen, welche erst bei der

Umbildung in multinucleäre α-Leukocyten verloren geht. Eine post-embryonale Entstehung multinucleärer α-Leukocyten etwa aus multinucleären ε-Leukocyten haben wir in Abrede gestellt. Ganz ebenso leitet Hirschfeld die pseudo-eosinophilen Zellen des Meerschweinchens von den grosskernigen ungekörnten Markzellen mit den blass gefärbten Kernen ab.

In der Milz und der Lymphdrüse ist die post-embryonale Bildung von eosinophilen Zellen normalerweise viel unbedeutender, als sie beim Embryo gewesen war, oder postembryonal unter pathologischen Umständen in die Erscheinung treten kann[1]) (myeloide Umwandlung bei Leukämie, ferner malignes Lymphom u. s. w.).

Wie die Lymphocyten des Knochenmarks sich absolut ebenso verhalten, wie die der Milz, und auch die Erythroblasten des Knochenmarks absolut wie die der Milz, so sind auch die einkernigen α-„Myelocyten" des Knochenmarks völlig isomorph den α-„Myelocyten" der Milz (Splenocyten, gekörnte grosse Pseudo-Lymphocyten); überhaupt spricht auch sonst manches dafür, dass die Substanz der eosinophilen Körnelung etwas dem Blutfarbstoff Verwandtes vorstellt.

Im Gegensatz zu diesen eosinophilen Blutzellen des lymphoiden Gewebes nehmen wir auch beim Säuger ein wenigstens pathologisches Vorkommen von histiogenen eosinophilen einkernigen Wanderzellen an, welches bei niederen Thieren auch schon in der Norm nicht unbeträchtlich sein dürfte[2]). Nur scheinen diese histiogenen Wanderzellen stets lediglich ein- oder polymorphkernig, nie multinucleär zu sein. Sie sind also als myelocytoide Gebilde zu bezeichnen.

Ganz analoge, wenn auch im gewissen Sinne gegensätzliche Beziehungen herrschen bei den Mastzellen. Ihre Haupt-Bildungsstelle ist auch post-embryonal beim Säuger das Bindegewebe, wo sie sich stets auch schon physiologischer Weise vorfinden, indess kommen sie auch in lymphoiden Organen vor, so in sehr beträchtlicher Menge in der *Milz* niederer Vertebraten (Frosch)[3]). Ehrlich[4]) betont ihr Vorkommen im menschlichen Knochenmark. Wie die pseudo-eosinophilen Zellen des Meerschweinchens zu trennen sind von den eigentlichen Eosinophilen, so muss man auch von den ächten, basophil gekörnten Mastzellen gewisse „Pseudo-Mastzellen" trennen, die sich ebenfalls beim Meerschweinchen finden. Es sind dies amphophil granulirte Zellen, deren Körner sowohl in sauren, wie in basischen Farbstoffen tingibel sind, und die, weil sie aus dem sauren Triglycerin-Farbgemisch gerade Induliin bevorzugen, als indulinophile β-Granulationen bezeichnet werden. Diese unentwickelte oxyphile

[1]) Bei niederen Wirbelthieren, z. B. Vögeln, bildet die Milz post-embryonal die Haupt-Bildungsstelle der Eosinophilen.

[2]) Ehrlich, Farben-analysische Untersuchungen S. 13, 17, 20, 35.

[3]) Derselbe, S. 12 u. 39.

[4]) Ehrlich, Anämie Bd. 1, S. 110 u. 111.

Körnung ist recht gut in basischen Farbstoffen färbbar, und hier hat im Knochenmark bereits früher Hirschfeld[1]) ihre Entstehung auf die basophilen, ungekörnten, lymphoiden, bläschenkernigen, grossen Knochenmarkzellen bezogen.

Ganz analoge Uebergangsformen, wie sie Hirschfeld für die indulinophilen Pseudo-Mastzellen beschreibt und abbildet, konnte ich für ächte Mastzellen bei gewissen Fällen von myeloider Leukämie auf Deckglas-Präparaten des Blutes constatiren; es waren dieses grosse schmalleibige Lymphocyten oder grosskernige uninucleäre Zellen mit grossen, leicht eingebuchteten Kernen, die im Zellleib spärliche, unregelmässige, aber deutliche, grobe Mastzellen-Körnung führten. Etwas reichlicher und noch gröber pflegt die γ-Körnung bei den bedeutend kleineren multinucleären Leukocytenformen aufzutreten, wie denn ja auch die Körnung der α-Leukocyten bedeutend gröber ist, als die der α-Myelocyten.

Ueber die Chromatophilie der protoplasmatischen Grundsubstanz habe ich bei Anilin-Färbung (Toluidinblau-Eosin) auf dem Deckglase ganz Sicheres nicht feststellen können; daher kann ich bis jetzt auch nichts darüber aussagen, ob sich das höckerige basophile Plasma (Granoplasma?) der Lymphocyten selbst chemisch in die basophile, aber metachromatische Mastzellen-Körnung umwandelt, oder ob diese Körnung paraplasmatisch zwischen eine spongioplastische Grundsubstanz sich einbettet. Bei Hämatoxylin-Präparaten, bei denen die Körnung nur durch negative Färbung zu erkennen ist, die Kernstructur dagegen bei weitem deutlicher und präciser darstellbar ist, als bei Anilin-Färbung, erschien die letztere völlig conform der der übrigen einkernigen Myelocyten und multinucleären Leukocyten. Eine Umbildung indess von polynucleären Mastzellen in andere multinucleäre, etwa neutrophile Zellen, ist auch nicht embryonal, geschweige post-embryonal denkbar; ja selbst ein Uebergang uninucleärer Mastzellen in uninucleäre, sonst irgendwie gekörnter Myelocyten findet nicht statt. Wohl sind alle Leukocytenformen Glieder Einer Familie, doch nicht in der Weise, dass ein Glied aus dem anderen ohne Weiteres direct hervorgeht; die gekörnten (uninucleären) Zellen sind vielmehr coordinirte Glieder, die in gleicher Weise direct von einer Stamm-Mutterzelle, dem ungekörnten Grossen Lymphocyten, zu embryonalen Zeiten oder unter pathologischen Umständen (Leukämie u. s. w.) hervorgebracht werden, zu anderen gekörnten Zellen aber demnach nur in einem mittelbaren Verwandtschafts-Verhältniss stehen.

Im Gegensatz zu den farblosen Blutzellen mit γ-Körnung findet man in Gewebsschnitten nur ein- oder polymorphkernige (myelocytoide) Wander-Mastzellen. Bei der specifischen Mastzellfärbung nach Ehrlich (Dahlia-Essigsäure) wird im Gegensatz zu den basophilen Körnern der Kern entfärbt, bezw. nicht gefärbt. Bei Glycerin-Entfärbung diffundirt die Körner-Färbung in den Kern hinein, der dann diffus röthlich erscheint. Bei

[1]) Hirschfeld, Dieses Archiv, Bd. 153.

der electiven Doppelfärbung nach Unna (polychromes Methylenblau-Glycerin-Aether) erscheint der Kern neben der roth tingirten Körnung in blauer Farbe, aber wie gewöhnlich bei Anilinfärbung meist wenig deutlich structurirt. Dagegen präsentirt sich der Kern in seinem Gerüstwerk bei der Doppelfärbung Westphal-Morgenroth (Alauncarmin-Cresylechtviolett R. extra) meist recht deutlich.

Was nun unsere eigenen Untersuchungen, die in vorstehender Abhandlung bereits kurz erwähnt sind, hinsichtlich der Mastzellen ergeben haben, so war es kurz dieses:

Sowohl unsere Deckglas-Präparate, wie auch die Schnittpräparate vom Granulations-Gewebe machten uns einen Uebergang von grossen lymphocytoiden Plasmazellen zu Mastzellen wahrscheinlich. Auf dem Deckglase präsentirten sich diese Uebergangsbilder in derselben Weise, wie jene oben erwähnten Blutzellen bei myeloider Leukämie. Was die fertigen Mastzellen anbetrifft, so fehlten indess hier multinucleäre Leukocyten-Formen; die Zellen waren vielmehr hier einkernig, nur zeigen die ausgebildeten im Gegensatz zu den sich erst bildenden „pseudo-lymphocytoiden" Formen ein mächtiges, mit reichlicher Körnung versehenes Protoplasma. Schon die Reichlichkeit dieser Körnung steht im Gegensatz zu der fast stets spärlichen Körnung der Blut-Mastzellen. Dazu kommt, dass diese Körnung hier, ebenso wie im Schnitt, sich äusserst gleichmässig über die Zelle vertheilt und viel feiner ist als die grobe Mastzellen-Körnung der myelogenen Blutzellen, wobei das einzelne Korn mehr rundlich, niemals stäbchenförmig, wie bei den entsprechenden Zellen des Blutes, erscheint.

Der Kern stellt sich hinsichtlich seiner Structur völlig wie ein Bindegewebskern dar, d. h. bei Hämatoxylin ähnlich fein gegittert, bezw. chagrinirt, wie ein Odontoblasten-Kern.

In Schnittpräparaten konnten wir die gleichen Uebergangsformen von grossen Plasmazellen zu Mastzellen finden, wie sie Krompecher beschrieben und abgebildet hat, d. h. es fanden sich Zellen vom typischen Habitus der grossen Plasmazellen Marschalko's, von ovalärer Gestalt mit excentrischem Radkern, deren Zellleib sich entweder diffus oder metachromatisch färbte oder bereits eine deutliche, feine, metachromatische Mastzellen-Körnung aufwies[1]).

Solche grossen, runden, sessilen Mastzellen von Plasmazell-Figuration findet man nun auch in Schnitten lymphoider Organe; schön ausgebildet und besonders reichlich fand ich sie in typhösen Lymphdrüsen, wo sie sich neben den die Kapsel und die Trabekel durchwandernden, ungleichmässig figurirten Mastzellen innerhalb des Parenchyms selbst zusammen mit den übrigen grossen Keimcentrums-Zellen vorfinden.

[1]) Völlig entsprechende Uebergangsbilder zu „eosinophilen Plasmazellen" hat Marschalko beim Rhinosklerom beschrieben (Arch. f. Dermatol. und Syphilis, Bd. 54, 1900).

Hieraus scheint eine zweifache Vermehrung der Mastzellen abgeleitet werden zu müssen: nehmlich eine isogene, durch Theilung präformirter Mastzellen, und eine heteroplastische, durch Neubildung aus ungekörnten basophilen Elementen. Dieses gilt sowohl für das lymphode Gewebe, wie für die sonstigen Bindesubstanzen.

In den lymphoiden Organen entstehen beim Säuger embryonal und pathologischer Weise (Leukämie, Thyphus), bei niederen Thieren wohl auch post-embryonal, neue Mastzellen aus grossen Lymphocyten; daneben vermehren sich physiologischer Weise im post-embryonalen Leben die einmal gebildeten Mastzellen durch Theilung.

Im Bindegewebe des Säugers sind normalerweise freie, wandernde Mastzellen jeder Zeit vorhanden, welche wohl s. Z. sich von fixen ungekörnten, vielleicht auch basophil gekörnten Spindelzellen herleiteten. Diese dürften sich durch Theilung vermehren. Daneben können unter pathologischen Umständen auch grosse lymphoide Plasmazellen eines Granulations-Gewebes als pathologische Plasmazellen mit Mastzellen-Körnung auftreten.

Ueber die Bedeutung der Körnung wäre kurz noch Folgendes zu sagen: Eosinophile Zellen findet man auf tinctoriellem Wege in Schnittpräparaten, z. B. des Pemphigus, oft ganz besonders reichlich dort angehäuft, wo auch die Grundsubstanz des Gewebes in diffuser Weise die gleiche Färbung angenommen hat, wie die α-Körnung der Zellen. Ebenso findet man, z. B. in der Darm-Schleimhaut, dass sehr häufig dort, wo sich Mastzellen in Menge finden, die Grundsubstanz des Gewebes in gleicher Weise, nur diffus, metachromatisch gefärbt ist, wie die γ-Körnerhaufen, welche, gleichsam wie Schneckenschleim, den Weg bezeichnen, den die Wanderzelle gekrochen ist. Dies alles scheint für eine ektogene Aufnahme von Stoff aus der Umgebung zu sprechen, den eine ungekörnte Zelle dann metabolisch in ihrem Innern zu Körnern verarbeitet, um diese dann wieder an die Umgebung in fertiger Form zu secerniren. Die morphologische Erscheinungsform der gekörnten Zelle würde demnach für einen erworbenen specifischen Functionszustand sprechen, der als solcher weiter vererbt werden kann und dabei constant seine Natur bewahrt, (nicht in andere Körnung übergeht). Welcher Natur der Mastzellenstoff ist, steht noch nicht ganz fest; jedoch scheinen die mikrochemischen Reactionen, besonders die Färbung mit Mucicarmin und den rothen Anilin-Farbbasen, mit Muchämatein und den blau-violeten Farb-Basen dafür zu sprechen, dass er, ähnlich wie das mucoide Metalbumin der Ovarialcysten, eine dem Mucin mindestens sehr nahestehende Substanz ist, von der jedoch gewisse degenerative Umbildungs-Producte des Kerns und Protoplasma (schleimige Degeneration u. s. w.) zu trennen sind.

Auch über die Natur des metachromatischen Färbungs-Vorganges selbst herrscht noch keine Klarheit; besonders schwierig erscheint die Erklärung des Färbvorganges bei polychromem Methylenblau, der neuerdings auf

Methylen-Azur (L. Michaelis) zurückgeführt wird. Die Analogie mit Toluidinblau und besonders mit den rothen basischen Farbstoffen macht es indess vielleicht nicht unwahrscheinlich, dass hier nicht eine chemische Farbsalz-Bildung vorliegt, sondern dass die Metachromasie des Schleims, des Malaria-Chromatins u.s.w. so zu erklären ist, dass dabei die Carbinol-Base als solche, deren Nuance vom Farbsalz abweicht, physikalisch gebunden wird. (Safraninsalz: roth, Safraninbase: gelb). Das alkalisch gemachte Methylenblau enthielte dann neben dem blauen Salz ein freies, rothes Reductions-Product. Bei der Säure-Aechtheit dieser Färbung vermag selbst eine nachträgliche Behandlung mit Säure weder die Färbung selbst, noch ihre Nuance zu zerstören.

Wir sind somit etwa zu folgenden Resultaten gekommen:

Sämmtliche lymphoide Organe der Säuger unterscheiden sich morphologisch principiell nicht, sondern nur quantitativ durch das Mischungsverhältniss ihrer Parenchymzellen, welches der Ausdruck einer verschiedenen functionellen Differenzirung ist. Qualitativ aber kommen alle Leukocyten-Formen in allen lymphoiden Organen vor, nur prävaliren die gekörnten Formen in Knochenmark, die ungekörnten in der Milz und den Lymphdrüsen. Alle die hämatogenen Leukocyten-Formen bilden somit in ihrer Gesammtheit einen histogenetischen Gattungsbegriff, indem sämmtliche lymphoide Organe als eine Gewebsart, eben als reticuläres Gewebe zusammengefasst werden müssen.

Diesen hämatogenen Rundzellen stehen die histiogenen Rundzellen gegenüber; leukocytoide Elemente, die als isomorphe Analoga der hämatogenen Elemente anzusehen sind und sich im Wesentlichen nur durch ihr verschiedenes Schicksal und weiteres Entwicklungs-Vermögen von jenen anderen unterscheiden. Solche isomorphen Aequivalente unter den histiogenen Zellen haben sowohl die ungekörnten, wie die gekörnten Leukocyten-Formen. Lediglich für die neutrophil gekörnten Leukocyten ist bisher eine entsprechend gekörnte, histiogene Analogie noch nicht aufgefunden worden, was aber möglicherweise seine Ursache in der Mangelhaftigkeit der früheren Untersuchungs-Methoden hatte; die hämatogenen Leukocyten wurden nehmlich auf dem Deckglase gefärbt, die histiogenen Wanderzellen dagegen überwiegend nur im Schnittpräparat studirt, woselbst es früher, vor Einführung der Benda'schen Formol-Chromsäure-Methode, noch nicht gelang, ε-Granula zu conserviren.

Wir hätten nun folgendes System (S. 468 u. 469).

Sowohl bei den hämatogenen, wie bei den histiogenen Formen, die schematisch auf nachstehender Tabelle aufgeführt sind, haben wir in den Grossen ungekörnten, basophilen Zellformen, den grossen Lymphocyten und Plasmazellen die variabelste und umwandlungsfähigste, also die niedrigst entwickelte Zellstufe zu erblicken. Wie sich im Knochenmark der grosse basophile Lymphocyt entweder zum Myeloplaxen oder zum Myelocyten umbildet,

welch' letzterer sich seinerseits dann erst allmählich wiederzum multinucleären Leukocyten mit dunkel färbbarem Kerne umgestaltet, oder wie er eine Brut kleiner Lymphocyten producirt, — ganz ebenso ist es auch bei der histiogenen grossen Plasmazelle der Fall; auch sie kann entweder eine Brut von Tochter-Plasmazellen durch Granulation erzeugen, oder sich zu Riesenzellen oder gekörnten Rundzellen umbilden, welche dann ihrerseits gekörnte Spindelzellformen zu bilden vermögen. Eine solche körnige Metaplasie von Plasmazellen, etwa zu eosinophilen Plasmazellen, erfolgt oft unter den nämlichen Reizen, welche auch an den hämatogenen Elementen der lymphoiden Organe eine vermehrte Production von eosinophilen Zellen in's Leben rufen (Asthma bronchiale).

C) Die Lehre von der lymphatischen Leukämie und Pseudo-Leukämie, sowie deren Metastasen (s. Pappenheim, Zeitschrift für klin. Medic., 39).

Mit Ehrlich pflegt man bis heute die Leukämie nach dem Blutbefund einzutheilen in eine gemischtzellig-medulläre Form, bei der atypischer Weise gekörnte Myelocyten im Blute auftreten, und in eine einseitig lymphatische Form, bei der die kleinen Lymphocyten des normalen Blutes vermehrt sind und atypischer Weise auch grosse Lymphocyten vorkommen.

Von der chemotaktischen Theorie ausgehend, welche active Locomobilität nur den verschiedenen Leukocyten-Formen zuerkennt, den Lymphocyten aber abspricht, trennt Ehrlich auf das Strengste das Gewebs-Parenchym der Lymphdrüsen und Milz einerseits von dem des Knochenmarks andererseits; nur in dem letzteren würden Leukocyten gebildet, der Milz ist jede Betheiligung an cellulärer Blutbildung abzusprechen, die Lymphdrüsen dagegen lieferten den Lymphocyten-Bestand des Blutes. Entsprechend sei eine myelogene Form der Leukämie, bei der primär das Knochenmark betheiligt ist, von einer lymphatischen Form der Leukämie zu unterscheiden, bei der die Lymphdrüsen das primär erkrankte Organ sind. Bei der ersteren komme das Symptom der Myelocythaemie durch active Einwanderung der gekörnten Knochenmarks-Elemente sagittal in die Blutbahn hinein zu Stande; das Symptom der Lymphocythaemie beruhe dagegen auf passiver Ausschwemmung von Lymphdrüsenzellen. Erstere sei also eine active functionelle Leukocytose, die sich von den übrigen Leukocyten nur dadurch unterscheidet, dass verschiedene Zellformen gleichzeitig daran theilnehmen; letztere unterscheide sich von der gewöhnlichen Lymphocytose dadurch, dass neben den kleinen Lymphocyten auch die grossen betheiligt sind, und dass ihr Charakter nicht temporär, sondern progressiv ist. Die Ansicht, dass die gemischtzellige Leukämie eine functionelle active Leukocytosen-Bildung darstelle, stützt Ehrlich durch die Ueberlegung, dass „bei der Myelämie ausser den Myelocyten auch die multinucleären Leukocyten, deren active Einwanderung ausser Zweifel steht, enorm vermehrt sind. Wollte man dem gegenüber die uninucleären (gekörnten [Autor])

System der far:b-

## Hämatogene leukocytäre Formen

Ungekörnte baso-

| | | | |
|---|---|---|---|
| | Grosse Lymphocyten | Grosse uninucleäre Leukocyten | Sog. Uebergangszellen des normalen Blutes |
| mit matt färbbarem Kern | mit grossem rundem Kern und schmalem Rand | mit grossem, meist excentrischem, ovoidem Bläschenkern und voluminösem Rand | mit polymorphem Kern und breitem Rand |
| | Kleine Lymphocyten | Kleine uninucleäre Leukocyten des Blutes | Rieder'sche Zellen |
| mit dunkel färbbarem Kern | mit relativ grossem Kern und schmalem Rand | mit kleinem, centralem oder excentrischem Kern und relativ breitem Rand | mit ausgesprochener multinucleärer Kernfigur |

Gekörnte

| | | | |
|---|---|---|---|
| | α, γ, ε-Myelocyten | α, γ, ε-Myelocyten | α, γ, ε-Myelocyten |
| mit matt färbbarem Kern | mit grossem rundem Kern und schmalem Rand (grosse gekörnte Pseudo-Lymphocyten) | mit relativ kleinem ovoidem Kern und breitem Rand | mit mehr oder minder eingebuchtetem Kern |
| | Kleine α, γ, ε-Pseudo-Lymphocyten | Kleine gekörnte α, γ, ε-Zellen | Multinucleäre α, γ, ε-Leukocyten |
| mit dunkel färbbarem Kern | mit relativ grossem Kern und schmalem Rand | mit rundem Kern und relativ breitem Rand | |

losen Rundzellen.

## Histiogene leukocytoide Formen.

phile Zellen

| | | |
|---|---|---|
| Grosse primäre Wanderzellen Saxer's<br><br>mit grossem rundem Kern und relativ schmalem Rand | Grosse Plasmazellen<br><br>mit excentrischem rundem Kern und voluminösem Zellleib | Leukocytoide Wanderzellen<br><br>mit polymorpher Kernfigur |
| Plasma-Tochterzellen<br><br>mit relativ grossem centralem Kern | Plasma-Tochterzellen<br><br>mit relativ kleinem Kern | Plasma-Tochterzellen<br><br>mit leicht unregelmässigem Kern-Contour |

Zellformen

| | | |
|---|---|---|
| Grosse einkernige α- u. γ-Wanderzellen<br><br>mit grossem Kern und schmalem Rand | Grosse einkernige α- u. γ-Wanderzellen<br><br>mit kleinem Kern und breitem Rand (gekörnte Plasmazellen) | Grosse einkernige α- u. γ-Zellen<br><br>mit polymorpher Kernfigur (wandernde Formen) |
| Kleine gekörnte Tochterformen<br><br>mit relativ grossem, rundem Kern | Kleine gekörnte Tochterformen<br><br>mit relativ kleinem, centralem oder excentrischem Kern | Kleine gekörnte Tochterformen<br><br>mit leicht eingebuchtetem Kern |

Zellen (d. i. Myelocyten [Autor]) als eingeschwemmt ansehen, so würde man damit auf die Annahme einer einheitlichen Entstehungsweise des leukämischen Blutbildes verzichten und zu einer höchst gekünstelten Deutung dieser Vorgänge gelangen.“ [1])

Hiergegen habe ich in früheren Abhandlungen geltend gemacht:

1. Dass ebenso, wie Leukocyten-Formen in Milz und Knochenmark vorkommen können, umgekehrt Lymphocyten einen regelmässigen Bestandtheil des Knochenmarks bilden.

2. Dass jede Leukämie, auch die sogenannte lymphatische, als unmittelbare Ursache eine Veränderung des Knochenmarkes voraussetzt, mithin als myelogen bezeichnet werden müsse.

3. Dass das Wesen des myelämischen Krankheits-Processes nicht in einer functionellen Veränderung des Knochenmarkes gesucht werden dürfte, sondern, wie besonders die analogen Vorgänge bei der lymphatischen Leukämie lehren, auch bei der gemischtzelligen Leukämie auf einer Art von Geschwulstbildung beruhen müsse, wobei das normale rothe Knochenmark mit seinen verschiedenen Leukocyten-Formen hyperplasirt; bricht es dann in das gelbe Fettmark ein, so bringt es daselbst die sogenannte pyoide Beschaffenheit des Markes hervor; bei immer weiter gehender Wucherung quillt und wächst es aber gewissermaassen in die Blutbahn hinein; es kommt zur Myelämie. Hierfür spricht besonders, dass das leukämische Blutbild stets dieselbe Beschaffenheit aufweist, wie das Knochenmark, also auch neben Myelocyten kleine und grosse Lymphocyten führt. Dieser letzte Punkt spricht besonders gegen die Deutung Ehrlich's der Myelämie als Leukocytosen-Bildung, da ja den Lymphocyten nach seiner Lehre Locomobilität abgesprochen werden muss und somit, um die „Einheitlichkeit“ der leukämischen Blutbildung zu wahren, nur ein passives Hineingepresstwerden des hyperplastischen Knochenmarkes in die Blutbahn angenommen werden kann.

Dieser eben entwickelte Ideengang hat zu meiner Genugthuung nunmehr auch in dem so eben erschienenen III. Theil der Anämie von Pinkus Eingang gefunden. Es werden hier nicht mehr wie früher die Organe Lymphdrüsen und Knochenmark in Gegensatz gebracht, sondern, unter Würdigung des Umstandes, dass Lymphocyten sich auch im Knochenmark finden, nur noch specifisches lymphatisches Gewebe von specifisch myeloidem Gewebe unterschieden. Dementsprechend bildet auch der Lymphocyt nicht mehr, wie früher bei Ehrlich, einen eingeengten histogenetischen Begriff im Sinne einer specifischen Parenchymzelle der Lymphdrüsen, sondern nur, wie ich stets betont habe, einen morphologischen Begriff, bezw. einen histogenetischen Begriff im weiteren Sinne, gleichbedeutend mit Parenchymzelle des lymphatischen Gewebes, wobei bemerkt wird, dass solches lymphatische Gewebe nicht nur in den Lymphdrüsen, sondern (in Follikelform) in allen hämatopoetischen Organen u. s. w. sich finden kann.

[1]) Ehrlich, Anämie I, S. 129.

Entsprechend wird der Ausdruck „myelogene Leukämie“ fallen gelassen und der lymphatischen Leukämie, bei der es zur Wucherung von lymphatischem Gewebe kommt, sei es in Lymphdrüsen, sei es im Knochenmark, eine „myeloide“ Leukämie entgegenstellt, bei der es zur Wucherung von specifischem und eigentlichem Myeloid-Gewebe kommt. Leider fehlt dem Kapitel über myeloide Leukämie (Lazarus) ein Abschnitt über die Pathogenese dieses Krankheits-Processes. Durch das Kapitel der lymphatischen Leukämie zieht sich indess wie ein rother Faden die Anschauung, dass diese Krankheit als ein der Geschwulstbildung analoger Vorgang aufgefasst werden müsse, bei dem es zur Wucherung von lymphoidem Gewebe und Abstossung der vermehrten Lymphocyten in das Blut hinein kommt. Dieses kann ebenso wohl (nach Pinkus) bei den Lymphdrüsen, wie auch beim Knochenmark der Fall sein, und auf S. 66 und 75 wird direct dieses Ueberquellen über den Markcanal hinaus, bezw. das Abtropfen und die Desquamation aus dem Knochenmark in die Blutbahn hinein erörtert.

Besonders die Analogien, die zwischen lymphatischer Leukämie und Pseudo-Leukämie bestehen, lehren, wie sehr die Leukämie ein Recht hat, ihrem Wesen nach als Geschwulstbildung aufgefasst zu werden, so dass auch das Symptom der Blut-Veränderung nicht auf heteronomer functioneller Reizung eines im Uebrigen morphologisch normal gebliebenen Gewebes beruht, sondern auf eine Heterotopie von hyperplasirtem Gewebe zurückgeführt werden muss.

Wir stehen demnach mit Neumann nach wie vor auf dem Standpunkt, dass jede Leukämie, auch die lymphatische, auf hyperplastischer Erkrankung des Knochenmarks beruht, und dass das leukämische Blutbild sowohl bei Myelämie, wie bei Lymphämie eine Hyperplasis des Knochenmarkes zur unmittelbaren Voraussetzung hat. Bei der Myelämie handelt es sich um Hyperplasis des unveränderten rothen Markes, bei Lymphämie dagegen um Hyperplasis des lymphadenoid degenerirten Markes. Auch dieses Mark ist, wie das embryonale und splenoide Mark der Spongiosa, roth, unterscheidet sich aber von diesem und vom anämischen Mark dadurch, dass es fast vollständig aus lymphatischem Gewebe, d. h. aus Lymphocyten besteht. (Vgl. A. Pappenheim, Zeitschrift f. klin. Medic., XLIII, 1901.)

Wir nehmen an, dass der normale, 22 pCt. aller farblosen Blutzellen betragende Bedarf des Blutes an Lymphocyten von den Lymphdrüsen geliefert wird; befällt nun der specifisch hyperplastische Reiz die Lymphdrüsen, bezw. das lymphoide Gewebe der Milz, so entsteht lymphatische (lienale) Pseudo-Leukämie. Hier kommt es nur, da ja die dehnbare Kapsel der Lymphdrüsen und der Milz nachgiebt und mitwächst, zu einer relativen und mässigen Lymphocythämie. Greift der specifische Krankheits-Process aber auch auf das Knochenmark über, so kommt es zuvörderst zu einer Substitution des Myeloid-Gewebes durch Proliferation der lympha-

tischen Theile des Knochenmark-Gewebes. Da aber hier die starre F... des Knochenmarkes nicht in demselben Maasse nachgeben kann, w... Lymphdrüsen und Milz, so wuchert das nunmehr völlig lympha... Knochenmark in die Blutbahn hinein, wodurch alsdann eine äusser... hafte Lymphocythämie (ächte Lymphämie) bewerkstelligt wird.

Die Vermehrung von Lymphocyten im Blut setzt also lediglich eine Wucherung von lymphatischem Gewebe voraus; damit aber eine wirkliche und eigentliche absolute Lymphämie zu Stande kommt, muss das lymphatische Gewebe, speciell des Knochenmarkes, in Wucherung gerathen. Wirkliche Lymphämie mit Vergrösserung der Lymphdrüsen, aber normalem Knochenmark ist mit Sicherheit und einwandsfrei nicht festgestellt, wohl aber Lymphämie mit Knochenmarks-Veränderung ohne Betheiligung der Lymphdrüsen[1]).

Die Lymphdrüsen-Vergrösserungen bei wirklicher lymphatischer Leukämie (Lymphämie) können demnach sowohl prodromal, wie deuteropathisch sein, in keinem Fall bilden sie Ursache und Wesen des lymphämischen Processes, der vielmehr stets eine directe Ursache in der Hyperplasie des lymphadenoiden Knochenmark-Gewebes hat. Im ersteren Fall, wo Lymphdrüsen-Bildung der Lymphämie vorausgeht, haben wir es mit einem Uebergang von lymphatischer Pseudo-Leukämie in lymphatische Leukämie zu thun, im letzteren Fall aber um secundäre Metastasen bei lymphatischer Leukämie.

Die Lymphdrüsen-Vergrösserung ist also stets nur ein begleitendes Moment, wennschon sie sich häufiger findet, als die primäre und alleinige Erkrankung des Knochenmarks.

Im Gegensatz zur Lymphocyten-Leukämie (lymphadenoiden Myelämie sind die fast stets vorhandenen Milztumoren und die seltenen Drüsentumoren bei der Myelocythämie (einfachen Myelämie) nur als secundäre myeloide Metastasen aufzufassen, wie die histologische Untersuchung ergiebt. Primäre vorangehende, einfach hyperplastische Lymphome und Splenome könnten ihrer specifischen Gewebsart nach das Blut nur in lymphocythämischem Sinne verändern (Pseudo-Lymphämie) und, wenn sie auf das Knochenmark übergreifen, letzteres gemäss ihrer eigenen specifischen Natur nur zu einer lymphadenoiden Degeneration bringen, welche alsdann lediglich zur Lymphämie führen könnte.

Von dem Uebergang von Pseudo-Lymphämie in Lymphämie, bezw. von den diese Erscheinungen verursachenden Drüsen- und Milz-Schwellungen zur Knochenmarks-Hyperplasie kann man sich folgende Vorstellungen machen: Es dürfte nehmlich nicht das gesammte Gewebe des Knochenmarks auf einmal in Wucherung gerathen, sondern dieselbe scheint multiloculär an verschiedenen Stellen, gemäss der heerdförmigen Anordnung des lymphatischen Gewebes daselbst, einzusetzen. Hierdurch entsteht nicht simultan eine diffuse Hyperplasis des Knochenmarks in toto, sondern

[1]) s. a. Dennig, Münch. med. Wochenschr., 1900, S. 1297, 1900, S. 140.

dadurch, dass einzelne Lymphocyten an verschiedenen Stellen in Proliferation gerathen, entstehen multiple, circumscripte, hyperplastische Lymphome im Mark (sogenannte lymphatische Myelome). Erst wenn diese „Myelome" diffus werden, sich ausbreiten und confluiren, wodurch also das gesammte Mark allmählich durch lymphadenoides Gewebe substituirt wird, kommt es zu allgemeiner Myelomatosis des lymphatischen Markes, d. i. zu Lymphämie. Für diese Hypothese spricht das Vorkommen des Bence-Jones'schen Körpers auch bei Lymphämie[1]), eine Ausscheidung, die für gewöhnlich nur bei Myelomen zur Beobachtung kommt.

Die erwähnten „Myelome", die also nicht aus specifischem Myeloid-Gewebe bestehen, verursachen nun ihrerseits durch Ausschaltung einer grossen Menge Markgewebes eine ziemlich hochgradige (myelophthisische) Anämie, verbunden häufig mit einer secundären, multinucleären, anämischen Leukocytose, sowie einer uninucleären Myelocytose als Ausdruck der Reaction des umgebenden, morphologisch noch intacten, aber functionell gereizten Markes. Es liegt also bei diesem aleukämischen Zwischenstadium ein Zustand vor, den man im Gegensatz zur einfachen, nur mit geringer Lymphocythämie einhergehenden lymphatischen Pseudo-Leukämie[2]) zweckmässig mit Jaksch und Strümpell klinisch als „Anämia lymphatica", bezw. bei bestehender primärer Milzschwellung als „Anämia splenica" zu bezeichnen hat.

Wir haben hervorgehoben, dass die Drüsen- und Milztumoren bei lymphatischer Leukämie unter Umständen als secundär zu deuten sind, m. a. W. dass die Hyperplasis des lymphatischen Knochenmarks-Apparates das Primäre, also auch eine Zeit lang das Alleinige sein kann (Lymphämie ohne Lymphdrüsen-Schwellung). Geht nun auch in diesem Falle der diffusen lymphadenoiden Myelomatosis ein Podromal-Stadium multipler lymphatischer Myelome voraus, die ja auch nur mässige Lymphocythämie verursachen könnten, dann hätten wir einen Zustand von Geschwulstbildung im Knochenmark ohne ausgesprochene Lymphämie, den wir entsprechend der Lymphom-Bildung ohne Leukämie, also der Pseudo-Leukämia lymphatica, anatomisch gewissermaassen als „medulläre Pseudo-Leukämie" (von Baumgarten) bezeichnen könnten. Es wäre das als Vorstadium dem Wesen nach der gleiche Zustand, den wir soeben als Intermediär-Stadium zwischen lympha-

[1]) Vgl. S. Askanazy, Dtsch. Arch. f. klin. Med., LXVIII, 1900.

[2]) Da „Leukämie" die Blut-Veränderung bezeichnet, so ist die klinische Bezeichnung „lienale Pseudo-Leukämie" fallen zu lassen; pathogenetisch, bezw. hämatologisch giebt es nur eine lymphatische Pseudo-Leukämie, eventuell mit Milztumor; ja auch die sogenannte myelogene Pseudo-Leukämie (s. u.) macht lymphatische Blutmischung, so dass man überhaupt nur von Pseudo-Leukämie schlechthin zu reden braucht, die im Gegensatz stets nur zur lymphatischen, nie zur myeloiden Leukämie steht.

tischer Pseudo-Leukämie und lymphatischer Leukämie kennen gelernt haben, und der die Anämia lymphatica verursacht. Wie die klinisch sogenannte lienale Pseudo-Leukämie in hämatologische Lymphämie übergeht, so muss dies ihrem Wesen nach auch die pathologisch-anatomisch sogenannte myelogene Pseudo-Leukämie thun; ist sie doch überhaupt stets der directe Vorläufer einer jeden lymphatischen Leukämie. Jedenfalls giebt es keine Leukämie ohne Knochenmarks-Veränderung, wohl aber Knochenmarks-Veränderung ohne Leukämie.

Solche Uebergänge von primär medullärer Pseudo-Leukämie (Anämia myelophthisica) in lymphatische Leukämie sind verschiedentlich von Waldstein[1]), neuerdings auch von Körmöczy, sowie von Geissler-Japha[2]) beschrieben und dann fälschlich als Uebergänge von kryptogenetischer (hämophthisischer) perniciöser Anämie in lymphatische Leukämie gedeutet worden.

Strauss und Rohnstein[3]) erklären diesen Uebergang dadurch, dass die lymphatische Leukämie nur ein functionell fortgeschritteneres Entwicklungs-Stadium der perniciösen Anämie sei, deren Wesen in einer primären Störung der Blutfarbstoff-Production liege. Wenn keine reifen Normoblasten mehr gebildet werden könnten, käme es zur Ueberproduction von unreifen Megaloblasten (perniciöse Anämie). Ist die Erythroblasten-Production, d. i. die Umbildung von Lymphocyten zu Erythroblasten aber völlig gelähmt, so käme es zur lymphatischen Leukämie, d. h. zu einer Ueberproduction von nur farblosen Vorstufen rother Blutzellen, i. e. grosser Lymphocyten, die das gesammte Knochenmark in lymphadenoide Degeneration versetzt.

Wir können uns, wie gesagt, dieser Anschauung vorläufig noch nicht anschliessen, sondern erklären das anämische Vorstadium einer Lymphämie durch myelophthisische multiple Lymphom-Bildung im Knochenmark (Lymphadenia ossium Nothnagel), und halten diese hämophthisische perniciöse Anämie und die Leukämie für ihrem Wesen nach ganz verschiedene Processe (dort gestörte Regeneration, hier primäre Geschwulstbildung).

Aus allen unseren Darlegungen ging nun wohl so viel hervor, dass wir die lymphatische Pseudo-Leukämie und die lymphatische Leukämie nur als verschiedene Erscheinungsformen ein und desselben geschwulstartigen Krankheits-Processes auffassen, die auch in ihren Symptomen, nehmlich dem Blutbilde, nur quantitativ unterschieden sind. Befällt der zur Geschwulstbildung führende Reiz irgendwo sonst im Körper lymphatisches Gewebe, so entsteht Pseudo-Leukämie mit mässiger Lymphocythämie; greift er auf das Knochenmark über, so entsteht lymphatische Leukämie und Lymphämie.

[1]) Dieses Archiv, 91, 1883.

[2]) Jahrbuch für Kinderheilkunde, 52, Supplement-Band 1900.

[3]) Die Blut-Zusammensetzung bei den verschiedenen Anämien, 1901.

Im Gegensatz zu diesem chronisch-lymphatischen Krankheits-Process, und ihrem Wesen nach wohl auch völlig von ihr zu trennen, dürfte die acute (lymphatische)[1]) Leukämie nicht als eine Geschwulstbildung im eigentlichen Sinne aufzufassen sein, sondern eher als eine infectiöse Granulations-Geschwulst-Bildung, bei der auch die Lymphocytose, wie bei allen Infections-Krankheiten, einen mehr functionellen Charakter trägt. Mit der chronischen lymphatischen Leukämie hat sie demnach nur das Symptom einer ächten Lymphocythämie auch in quantitativer Hinsicht gemeinsam. Im Uebrigen spricht Alles dafür, dass wir es bei ihr mit einer peracuten, fieberhaften Infections-Krankheit zu thun haben, bei der die foudroyante Ausfuhr von Lymphocyten in das Blut relativ so viel stärker, als ihr Ersatz und Nachschub ist, dass es oft gar nicht zu einer wahrnehmbaren Vergrösserung der Lymphdrüsen u. s. w. kommen kann. Während die Lymphome bei lymphatischer Leukämie fast ausschliesslich aus neugebildeten kleinen Lymphocyten bestehen, sind letztere bei acuter Leukämie alle schon in die Circulation abgeführt, so dass die nicht vergrösserten Lymphdrüsen ausschliesslich aus vermehrten, in starker Proliferation befindlichen grossen Keimcentrums-Zellen bestehen.

Wie bekannt, ist der geschwulstartige Process bei Pseudo-Leukämie vielfach zu gewissen Sarcom-Bildungen in Beziehung gebracht worden, speciell zu den rundzelligen Formen. Besonders lehrreich ist in dieser Beziehung, ausser einem von Lücke und einem von Strauss beobachteten Falle, ein Fall Palma's, bei dem es sich um Thymus-Sarcom mit lympatischem Blutbefund gehandelt hat.

Die gewöhnlichen eigentlichen Rundzellen-Sarcome, zu denen auch die Mycosis fungoides gehört, sind nun aber nach unseren eigenen mitgetheilten Untersuchungen auf Grund des verschiedenen Zellcharakters als eine Abart für sich schärfstens von denjenigen Geschwulst-Bildungen abzutrennen, die man als Lymphosarcome bezeichnet, und deren Elemente Lymphocyten-Charakter tragen. Nur letztere sind der lymphatischen Leukämie verwandt; erstere machen keine Lymphocyten-Vermehrung oder sogar relative Lymphopenie.

Ein Lymphom ist nun eine Geschwulst aus lymphatischem Gewebe (Lymphdrüsen-Gewebe). Als einfache hyperplastische Lymphome wären einmal Vergrösserungen einzelner Lymphfollikel in der Milz oder im Darm zu bezeichnen, oder auch einfache Vergrösserungen einer totalen Lymphdrüse. Früher sprach man auch von heteroplastischen Lymphomen, z. B. im Knochenmark oder in der Lunge. Da aber fast überall dort meist präformirtes Lymphdrüsen-Gewebe nachgewiesen ist, dürften auch diese alle nur als hyperplastische Lymphome bezeichnet werden.

Lymphosarcom ist eine sich sarcomatös geberdende, also atypisch wuchernde, aus Lymphocyten bestehende Geschwulst-Bildung der Lymph-

[1]) Es giebt keine acute myeloide Leukämie.

drüsen, welche in sarcomatöser Weise secundäre Metastasen bildet; hierher gehören ihrem Wesen nach die chronische lymphatische Pseudo-Leukämie und Leukämie. Im Gegensatz dazu bezeichnet man als Sarcom der Lymphdrüsen ein primäres, vielleicht vom Stroma ausgehendes, oder secundär metastatisch sich daselbst etablirendes Spindelzell-Sarcom in einer Lymphdrüse.

Wir müssen nun zwei Formen dieser Lymphosarcome, bezw. lymphatischen Pseudo-Leukämie unterscheiden:

a) Das maligne Lymphom (Hodkin). Es ist diejenige Erkrankung, die man früher schlechthin als Pseudo-Leukämie bezeichnet hat, und die man im Auge zu haben pflegt, wenn man die pseudo-leukämischen Processe mit bösartiger Geschwulst-Bildung in Parallele bringt. Ihrem Wesen nach dürfte diese Krankheitsform von der eigentlichen und mit Recht als Pseudo-Leukämie zu bezeichnenden Trousseau'schen Form insofern zu trennen sein, da sie kaum je auf das Knochenmark übergreift, somit nicht in Leukämie übergeht, sondern vielmehr einen lymphosarcomatösen Process darstellt, der nur zur relativen secundären Lymphocythämie führt. Gerade wegen der fehlenden grösseren Lymphocyten-Vermehrung wurde diese Drüsen-Geschwulst früher, im Gegensatz zur lymphämischen, als Pseudo-Leukämie bezeichnet. Das maligne Hodkin'sche Lymphosarcom besteht in einer localen excessiven Wucherung einer Lymphdrüsen-Gruppe, welche, von einer Drüse ausgehend, schrankenlos auf die Nachbarschaft übergreift und derartige Verwachsungen bewirkt, dass die Grenzen der einzelnen Drüsen verwischt werden und sie so in den Packeten nicht mehr abgrenzbar sind.

b) Die Adenie (Trousseau) besteht in multipler genereller Lymphomatosis, bei der es an den verschiedensten Stellen des Körpers zur Hyperplasie der Lymphdrüsen kommt, die aber stets einzeln abgrenzbar bleiben. Dieser Krankheits-Process verläuft stets mit stärkerer Lymphocythämie, und er ist es, der bei seinem Uebergang auf das Knochenmark lymphatische Leukämie im Gefolge hat.

Das wesentlichste Interesse in dieser Frage beanspruchen nun *die* Metastasen, die wir bei leukämischen und pseudo-leukämischen Processen beobachten können, und die wohl in erster Linie für den geschwulstartigen Charakter dieser Krankheits-Processe sprechen dürften.

1. Bei myeloider Leukämie nahmen wir stets eine primäre Erkrankung des Knochenmarkes an, bei der die concomittirenden Drüsen- und Milztumoren als secundäre Metastasen-Bildung aufzufassen sind, welche denn auch bei histologischer Untersuchung stets eine myeoloide Metaplasie erkennen lassen. Metastasen in anderen Organen kommen bei dieser Krankheitsform wohl kaum jemals vor. Es würde daher nichts hindern, hier anzunehmen, dass es sich um auf dem Wege der Blutbahn verschlepptes Knochenmarkgewebe handelt, welches in der Milz u. s. w. passiv deponirt, daselbst durch Retention einen spodogenen Tumor erzeugt oder wahrscheinlicher daselbst nach seiner Verpflanzung, statt unterzugehen

(verminderter Untergang), vielmehr activ in Wucherung geräth und so durch vermehrte Neubildung die Milz u. s. w. zur Schwellung bringt. Aber auch dieser zweiten Annahme können wir uns nicht anschliessen, da die Analogie der lymphatischen Leukämie dies verbietet.

2. Bei der lymphatischen Leukämie kommt es, wenn dieselbe sich nicht mittelbar an lymphatische Pseudo-Leukämie, sondern unmittelbar an primäre Myelome des Knochenmarks anschliesst, somit also in jeder Hinsicht primär myelogen ist, bisweilen zu secundären Metastasen in Milz und Lymphdrüsen. Diese könnten dann ebenso als Verschleppungs-Metastasen gedeutet werden, wie die soeben sub 1 besprochenen secundären Metastasen bei Myelocyten-Leukämie. Es giebt aber bei lymphatischer Leukämie auch Metastasen in anderen, nicht lymphoiden Organen, (wie in der Leber, in der Haut u. s. w.), welche nicht in einer offenen Communication mit der Blutbahn stehen, wie die Milz.

Um die Einheitlichkeit der Metastasen-Bildung zu wahren, müsste man dann annehmen, dass entsprechend auch diese letzterwähnten Metastasen in der Haut u. s. w. auf das in der Blutbahn cursirende Material zu beziehen sind, d. h. auf einer Auswanderung der im Blute stark vermehrten Lymphocyten beruhen quer durch die geschlossenen Gefässwände hindurch. Gegen diese Annahme sprechen indess zwei Gründe; einmal fehlt den Lymphocyten das Emigrations-Vermögen, und zweitens finden sich ganz die gleichen Metastasen auch bei Pseudo-Leukämie, bei der keine solche in die Augen springende Lymphocyten-Vermehrung zu dem Gedanken der Metastasen-Bildung verleiten könnte. Die Zusammengehörigkeit des leukämischen und pseudo-leukämischen Processes nöthigen uns in Folge dessen als allgemeine Erklärung der Metastasen-Bildung diejenige zu acceptiren, die als die allein zulässige bei der Pseudo-Leukämie erscheint.

3. Die in der Haut u. s. w. auftretenden Metastasen bei Pseudo-Leukämie könnten, selbst wenn den Lymphocyten Emigrations-Fähigkeit zukäme, schon deshalb nicht ohne Zwang auf eine Auswanderung dieser Zellen aus dem Blute zurückgeführt werden, weil dieselben in dieser Krankheit im Blute oft kaum in nennenswerther Zahl vermehrt sind und daher eine erhebliche Zufuhr zu den loca minoris resistentiae gar nicht stattfindet.

Pinkus findet einen Ausweg aus dieser Schwierigkeit darin, dass er sich auf den Boden der Ribbert'schen Hypothese stellt und die Metastasen als Hyperplasien präformirter Lymphome (Lymphknötchen) auffasst. Bestärkt wurde er in dieser Annahme besonders dadurch, dass bei chronischer Lymphämie die Metastasen das gleiche histologische Bild darboten, wie die erkrankten Lymphdrüsen, also lediglich aus kleinen Rundzellen bestanden. In den Lymphdrüsen wurden grosse Lymphocyten fast gänzlich vermisst, in den Metastasen fanden sich Unna'sche Plasmazellen (scil. grosse) nur in äusserst geringer Anzahl[1]).

[1]) Es wäre interessant zu wissen, ob die Metastasen bei acuter Lymphämie entsprechend nur aus grossen Unna'schen Plasmazellen bestehen.

Aber gerade diese letztere Beobachtung giebt uns den Fingerzeig für die einzige noch mögliche Erklärung, nachdem wir aus anderen Gründen die Ribbert'sche Hypothese haben fallen lassen müssen.

In Uebereinstimmung mit Pinkus erklären allerdings auch wir die Metastasen nicht als hämatogene, auf dem Wege der Blutbahn deportirte Zelldépôts, als passive Infiltrate, sondern als active, extravasculär im Gewebe entstandene Formationen. Da wir bei Pseudo-Lymphämie die zuführenden Blutgefässe relativ arm an Lymphocyten, die abführenden Lymphbahnen dagegen vollgepfropft mit diesen Elementen finden, so fassen wir auch bei Lymphämie, die ihrem Wesen nach mit Pseudo-Lymphämie zusammengehörig ist, die Metastasen nicht als Folge, sondern als Ursache der Lymphocyten-Vermehrung im Blute auf. Wie aus den Lymphdrüsen und dem Knochenmark, so können auch aus den Metastasen Rundzellen in die Circulation gerathen. Nun könnte man daran denken, dass die Metastasen durch Verschleppung in dem rückläufigen Lymphstrom zu Stande kämen, etwa wie es beim Carcinom der Fall ist im Gegensatz zu den sich durch die Blutbahn ausbreitenden Sarcomen. Indessen spricht alles mit grösster Wahrscheinlichkeit dafür, dass es sich nicht um eigentliche Metastasen im substantiellen Sinne handelt, sondern nur um Folge-Erscheinungen eines Wachsthums-Reizes, der seinerseits metastatisch von Lymphdrüsen, Knochenmark und sonstigen hämatopoëtischen Organen auf andere Organe, wie Haut, Leber u. s. w. überspringt. Die hier sich findenden Rundzell-Geschwülstchen wären dann also den Hyperplasien der Lymphdrüsen-Follikel und des lymphatischen Knochenmark-Gewebes coordinirt. Ganz entsprechend verhält es sich, wenn der Reiz von einem lymphoiden Organ auf das andere überspringt, also etwa eine Pseudo-Leukämia lymphatica in Anämia lymphatica, oder eine primäre lymphatische Myelomatosis in Lymphämie übergeht. Auch hier geräth successiv das präformirte, lymphatische Gewebe in Wucherung.

Im Gegensatz zu Pinkus erklären wir im Einzelnen dann aber diese coordinirten „metastatischen" Geschwulst-Bildungen in nicht lymphoiden Organen, wie der Haut u. s. w. nicht für hyperplastische Lymphome, sondern für heteroplastische, d. h. histiogene Neoplasmen, für Granulome, bezw. mit Unna, für Plasmome nicht entzündlicher Natur.

Solche Fälle von lymphatischer Leukämie bei denen es im Knochenmark nicht zu Osteoporose, sondern umgekehrt zu Osteosklerose kommt, sprechen dann nicht gegen den geschwulstartigen Charakter dieses Krankheits-Processes, bezw. sind nicht im Sinne einer Atrophie des Knochenmarks zu deuten, sondern sind nur geeignet, für eine Mitbetheiligung der den grossen Lymphocyten Reiz-verwandten histiogenen Plasmazellen, auch des Knochenmarks, also der Osteoblasten (und Reizungsformen Türk's) zu zeugen.

Ueberträgt man nun diese Anschauung, so ergiebt sich, dass auch die myeloide metastatische Vergrösserung der Milz u. s. w. bei Myelocyten-

Leukämie im Sinne einer myeloiden Metaplasis und activen Wucherung des myeolid transformirten Organes zu deuten ist, in dem die basophilen grossen Lymphocyten derselben sich zu gekörnten Myelocyten umgewandelt haben. Der Milztumor ist dann also kein einfach hyperplastischer, bei dem die Follikel oder das specifische Pulpagewebe proliferirten, sondern ein heteroplastisch-myelomatöser, d. h. ein metaplastischer.

Die Normenclatur betreffend hätten wir schliesslich folgende Bezeichnungen:

1. ältere klinisch-anatomische:

α) lineale Leukämie (Leukocyten-Vermehrung bei Milztumor);

β) lymphatische Leukämie (Leukocyten-Vermehrung bei Drüsenschwellung.

γ) myelogene Leukämie (Leukocyten-Vermehrung ohne Drüsen- und Milztumor mit Knochenschmerz; Litten).

α¹) lienale Pseudo-Leukämie (Milztumor ohne Leukocyten-Vermehrung);

β¹) lymphatische Pseudo-Leukämie, malignes Lymphom (Hodkin) (Drüsentumor ohne wesentliche Leukocyten-Vermehrung);

γ¹) myelogene Pseudo-Leukämie (Baumgarten), Lymphadenia ossium (Nothnagel), multiple Myelomatosis (Knochenmarks-Tumoren ohne Leukocyten-Vermehrung).

2. ältere hämatologische:

α) myelogene Leukämie (Myelocyten-Auftreten im Blut, gewöhnlich mit (secundärem) Milztumor vergesellschaftet);

β) (chronische) lymphatische Leukämie (starke Lymphocyten-Vermehrung mit meist primären Drüsen-Tumoren combinirt;

β¹) lymphatische Pseudo-Leukämie, Lymphsarcom, Adenie, multiple Lymphomatosis, (Milzdrüsen- oder Knochenmarks-Tumoren mit geringer Lymphocyten-Vermehrung);

β²) acute Leukämie (starke Lymphocyten-Vermehrung, oft ohne Drüsen-Tumoren).

3. neuere hämatologische:

α) myeloide Leukämie, diffuse Myelomatosis, Myelämie, Myelocythämie, Myelocyten-Leukämie. [Eventuelle Milz- und Drüsen-Tumoren sind stets secundär und dann heteroplastischer Natur (myeloid metaplasirt)];

β) lymphoide Leukämie, lymphadenoide Myelämie, Lymphämie, starke Lymphocythämie; Lymphocyten-Leukämie. (Eventuelle Milz- und Drüsen-Tumoren sind antecedent oder deuteroplastisch, aber stets einfach hyperplastisch);

β¹) Pseudo-Leukämie, Pseudo-Lymphämie, geringe Lymphocythämie; die stets vorhandenen Lymphome (Splenome, circumscripte lymphatische Myelome) sind z. Th. stets primär;

β) acute Lymphämie. Knochenmark und Drüsen makroskopisch nicht verändert, mikroskopisch lymphoide Metaplasie des Marks, grosszellige Keimcentrums-Vergrösserung der Follikel.

## Thesen.

Ich resumire die einzelnen, in vorstehender Arbeit b… oder durch directe Untersuchung gewonnenen Feststellu… folgenden Sätzen:

1. Die Methylgrün-Pyronin-Resorcin-Methode (Jodgrün-… dinroth - Hydrochinon) ist ein für Schnittpräparate geeig… electives Reagenz zur Recognoscierung von Lymphocyte… Plasmazellen.

2. Alle Rundzellen des granulirenden Bindegewebes s… Plasmazellen zu bezeichnen, selbst, wenn sie nicht den m… logischen Typ und die Kernformation, welche Marsch… verlangt, aufweisen und auch die Unna'sche Plasma-Tin… vermissen lassen, wie es bei den kleinsten Plasma-Tochterze… nehmlich schon normaler Weise die Regel ist. Zu dem Be… der Plasmazellen gehören also auch diese kleinsten und … wenigsten ausgebildeten Formen. Plasmazellen ist demnach … eine andere Bezeichnung für Granulationszellen. Beide Begr… sind gleichwerthig; der Begriff der kleinzelligen Infiltrationsze… ist fallen zu lassen.

3. In normalen lymphoiden Organen sind es die gros… basophilen, ungekörnten Lymphocyten, welche sich chemisch u… morphologisch wie typische Plasmazellen (Marschalko, Unn… verhalten. Ihr Granoplasma bewahren sie auch beim Uebergan… in die Circulation. Aus ihnen entstehen durch progressive… Metamorphose die kleinen typischen Lymphocyten. Zu dem… Begriff der Lymphocyten gehören also nicht nur die reifen, kleinen… sondern auch die unreifen (Grawitz), grossen lymphoiden (L… Michaelis) Formen.

4. Plasmazellen und Lymphocyten sind isomorphe und iso-chromatische Gebilde. Es entsprechen aber nur die grossen Plasmazellen den grossen Lymphocyten, die kleinen Lymphocyten den kleinen Plasmazellen; nur erstere haben normaler Weise Granoplasma und Radkerne, letztere Bläschenkerne ohne Granoplasma.

5. Grosse Plasmazellen gehen weder aus kleinen (ausgewanderten) Lymphocyten hervor, noch kleine Lymphocyten aus grossen Plasmazellen. Auch die entsprechenden Formen sind nicht ihrem Wesen nach identisch, sondern nur gewebsgenea-

logisch verwandt. Es sind im Uebrigen coordinirte Gebilde verschiedener Herkunft und verschiedenen Schicksals. Grosse und Kleine Plasmazellen müssen als lymphocytoide Gebilde von histiogener Abkunft aufgefasst werden, gewissermaassen als anaplastische, entdifferenzirte Embryonalformen fixer Spindelzellen, welche im Stande sind, sich auch wieder zu Spindelzellen zurückzudifferenziren. Die Lymphocyten sind dagegen als dauernd indifferente Parenchymzellen des reticulären Gewebes aufzufassen. Ein granulirtes Bindegewebe besteht aber nicht aus Lymphocyten, sondern aus Plasmazellen. Somit sind die Plasmazellen pathologische Bildungen sui generis nicht nur der Haut, sondern des Bindegewebes überhaupt; allenfalls können sie, ihrem Wesen nach, auch bei der physiologischen Regeneration sich finden.

7. Ebenso, wie die Lymphocyten, haben auch alle übrigen Leukocyten-Formen in den Wanderzellen histiogener Abkunft, leukocytoide Analogien aufzuweisen. Die gekörnten Leukocyten entstehen in uninucleärer Form aus den grossen Lymphocyten, die gekörnten histiogenen Wanderzellen aus grossen Plasmazellen.

9. Auch die Metastasen bei Leukämie sind nicht als durch die Blutbahn deportirte passive Infiltrate, sondern als local entstandene Neoplasmen (Granulome, Plasmome) aufzufassen. Plasmazellen entstehen also auch bei Geschwulstbildungen, bei denen Lymphocyten vermehrt gebildet werden. Zwischen physiologischer Regeneration, chronisch granulirender Entzündung, chronischer Infectionsgeschwulst und eigentlicher Geschwulst-Bildung kann ein continuirlicher Uebergang bestehen. Neubildung von Plasmazellen und Lymphocyten-Vermehrung unterliegen oft gleichen Reizen, ebenso wie Neubildung eosinophiler Gewebszellen und Vermehrung hämatogener Eosinophilen (Asthma).

10. Acute und chronische Entzündung sind nicht scharf zu trennende Begriffe. Bei der Entzündung reagiren die multinucleären gekörnten Leukocyten des Bluts durch Emigration, das gereizte Gewebe durch Production uninucleärer Plasmazellen.

11. Plasmazellen können passiv in offene Lymphspalten gerathen, wobei die grossen Formen ihr Granoplasma nicht zu verlieren brauchen. Möglichenfalls sind Türk's Reizungsformen grosse Plasmazellen des granulirenden Knochenmarks (medulläre Osteoblasten).

## Literatur.

Ehrlich-Lazarus: Die Anämie Bd. 1, Wien, v. Alfred Hölder, 1898.

Ehrlich-Pinkus Die Anämie, Bd. 3 (lymphatische Leukämie, Pseudo-Leukämie) 1901.

Flemming: Studien über Regeneration der Gewebe, speciell Zellvermehrung in den Lymphdrüsen und verwandten Organen. Arch. f. mikrosk. Anatomie, Bd. 24.

Stöhr: Ueber Mandeln und Balgdrüsen. Dieses Archiv, Bd. 97.

Unna: Histopathologie der Hautkrankheiten. 1894.

— Ueber Plasmazellen, insbesondere beim Lupus. Monatshefte für pract. Dermatologie, Bd. 12, 1891.

— Ueber die Bedeutung der Plasmazellen für die Genese der Geschwülste der Haut, der Granulome und anderer Hautkrankheiten. Berliner klin. Wochenschr., No. 49, 1892.

— Gegenbemerkungen. Berliner klin. Wochenschr., No. 9, 1893.

— Ueber Plasmazellen. Antikritisches und Methodologisches. Monatshefte für pr. Dermatologie, Bd. 20, 1895.

Speck u. Unna: Zur Kenntniss der Waldeyer'schen Plasmazellen und Ehrlich'schen Mastzellen. Monatshefte für pract. Dermatologie, Bd. 13, 1891.

v. Marschalko: Ueber die sogenannten Plasmazellen. Ein Beitrag zur Kenntniss der entzündlichen Infiltrationszellen. Arch. f. Dermatol. und Syphilis, Bd. 30, 1895.

Derselbe: Zur Plasmazellen-Frage. Centralblatt für allgem. Pathologie, Bd 10, 1899.

Krompecher: Beiträge zur Lehre von den Plasmazellen. Ziegler's Beiträge, Bd. 24, 1898.

Justi: Ueber die Unna'schen Plasmazellen in normalen und tuberculösen Granulationen. Dieses Archiv, Bd. 150, 1897.

Joannovicz: Ueber das Vorkommen, die Bedeutung und die Herkunft der Unna'schen Plasmazellen bei verschiedenen pathol. Processen. Zeitschr. f. Heilkunde, Bd. 20, 1899.

Herbert: The young Plasmacell or Lymphocyt in chronic inflammation. Journal of Pathology and Bacteriol. 1900.

Harris: Histology and microchemic reaction of some cells to anilin dyes: 1. Identity of the plasmacells and osteoblasts. Fibrous tissue a secretion of the plasma. 2. Mastcell elaborates mucine of connectiv tissues. Philadelphia Medic. Journal 1900.

Hodara: Kommen in den blutbereitenden Organen des Menschen normalerweise Plasmazellen vor? (Deutsch:) Monatshefte f. pract. Dermatol., Bd. 22, 1896.

Neisser: Zur Discussion über Plasmazellen. Archiv f. Dermatologie und Syphilis, Bd. 31, 1895.

Jadassohn: Demonstration zu Unna's Plasmazellen und von eosinophilen Zellen im Lupus und anderen Geweben. Ergänzungsheft des Arch. f. Dermatologie u. Syphilis, 1892.

Derselbe: Bemerkungen zu Unna's Arbeit über seine Plasmazellen. Berl. klin. Wochenschr., No. 9, 1893.

Pappenheim: Plasmazellen und Lymphocyten in genetischer und morphologisch-tinctorieller Hinsicht. Monatshefte f. prakt. Dermatologie, XXXIII, 1901.

Rubinstein: Ueber die Veränderungen des Knochenmarks bei Leukocytose, Zeitschr. f. klin. Medicin, XLII, 1901.

Naegeli: Ueber rothes Knochenmark und Myeloblasten. Deutsche med. Wochenschr., 1900, No. 18.

R. Pfeiffer-Kassel: Zur Morphologie und Genese der weissen Blutkörper. Zeitschr. f. prakt. Aerzte, 1899, No. 20.

E. Schwarz: Zur Cytogenese der Zellen des Knochenmarks. Wiener klin. Wochenschr., 1901, No. 42.

Michaelis L. u. Wolff A.: Die Lymphocyten, ein Beitrag zur Frage nach ihrer Specificität. Deutsche med. Wochenschr., 1901, No. 38.

A. Wolff: Giebt es eine active Lymphocytose? Deutsche Aerzte-Ztg., 1901, Heft 18.

Derselbe: Untersuchungen über Pleura-Ergüsse. Berl. klin. Wochenschr., 1901, No. 34.

Derselbe: Transsudate u. Exsudate, ihre Morphologie und Unterscheidung. Zeitschr. f. klin. Medicin, XLII, 1901.

Taylor, Alonzo Englebert: Studies in Leukämia. Contributions from the William Pepper Laboratory of Clinical Medecine. University of Pennsylvania 1900.

Heuck: Zwei Fälle von Leukämie mit eigenthümlichem Blut-, bezw. Knochenmarks-Befund. Dieses Archiv, Bd. 78, 1879.

Troje: Ueber Leukämie und Pseudo-Leukämie. Deutsche med. Wochenschrift 1892, S. 360.

Palma: Fall von Thymus-Sarcom mit lymphatischem Blutbefund. Deutsche med. Wochenschr., Bd. 28, 1892.

Strauss: Sarcomatose und lymphatische Leukämie. Charité Annalen 1898, S. 354.

Walz: Ueber die Beziehungen der lymphatischen Leukämie („Lymphocyten-Leukämie") zum Knochenmark und zum reticulären Gewebe. Arbeiten aus dem pathol. Institut zu Tübingen II, 1899.

Arning: Pseudo-Leukämie mit multiplen Haut-, Schleimhaut- und Muskel-Tumoren. Ergänzungsheft des Arch. f. Dermatologie u. Syphilis 1892. S. a. Joseph, Deutsche med. Wochenschr. 1891.

Nékám: Ueber die leukämischen Erkrankungen der Haut. Monatshefte für pract. Dermatologie 1899.

Wassermann: Lymphämie und Hautkrankheiten. Dermatologische Zeitschrift I, 1894.

Pinkus: Ueber die Haut-Veränderungen bei lymphatischer Leukä- Pseudo-Leukämie. Archiv für Dermatol. u. Syphilis, Bd. 5...
v. Jaksch: Multiple Periost-Affection u. an myelogene Leukämie mit Blutbefund. Prager med. Wochenschrift 1901, No. 1 u. 2
v. Baumgarten: Experimentelle und pathologische Untersuchungen Tuberculose. Zeitschrift f. klin. Medicin, Bd. 9 u. 10. Lymphdrüsen, Bd. 9, S. 245 ff. Milz, Bd. 10, S. 41 ff. Knochen Bd. 10, S. 44 ff.
— Die Rolle der fixen Zellen in der Entzündung. Berliner klin. Wochenschrift 1900, No. 39 u. 40.
— Ueber die Herkunft der in Entzündungsheerden auftretenden Lymphkörperchen-artigen Elemente. Centralbl. f. allgem. Pathol. I...
— Myelogene Pseudo-Leukämie mit Ausgang in allgemeine Osteosklerose. Arbeiten a. d. Gebiete d. pathol. Anat. und Bakteriol. II.
Ribbert: Ueber Regeneration und Entzündung der Lymphdrüsen. Ziegler Beiträge, Bd. 4, 1889.
Derselbe: Beiträge zur Entzündung. Dieses Archiv, Bd. 150, 1897.
Paltauf: Entzündliche Neubildung. Ergebnisse der allgem. pathologischen Morphol. und Physiol. (Lubarsch-Ostertag) 1895.
Borst: Chronische Entzündung und patholog. Organisation. Lubarsch-Ostertags Ergebnisse des Jahrgangs 1897 (1899). S. a. Berichte über Arbeiten aus dem pathol. Institut zu Würzburg. 2. Folge Bd. 32, No. 2, 1898.
Else von der Leyen: Ueber Plasmazellen in pathologisch veränderten Geweben. Inaug.-Dissert. Halle 1901. (S. 24: „In zwei Präparaten hypertrophischer Lymphdrüsen waren in den Keimcentren reichliche Zellen, die in Structur und Tinction den Plasmazellen völlig glichen").

## Erklärung der Abbildungen auf Tafel XVI.

Färbung: Methylgrün-Pyronin, Resorcin-Alkohol.

Fig. 1. Schnitt durch eine Tonsille. Vergrösserung: Zeiss, apochr. Objectiv 16, Compensations-Ocular 4. K = Keimcentrum grosser (wegen ihres Plasmas rothgefärbter) Lymphocyten. P = Peripherie reifer kleiner (wegen des Plasma-Mangels nur durch blaue Kernfärbung dargestellter) Lymphocyten.

Fig. 2. Schnitt durch einen Malpighi'schen Follikel der Milz. Vergrösserung: Zeiss, Apochr. 4, Compens. 4. M = Der Adventitia einer Pinselarterie aufsitzender Follikel. P = Milzpulpa.

Fig. 3. Schnitte aus Granulations-Gewebe. Vergrösserung: Zeiss, Apochr. 4, Compens. 4. α) Plasmazellen-Anhäufung in der Scheide einer quer getroffenen kl. Arterie, a) Plasmom, b) nicht infiltrirtes Gewebe; β) längs getroffenes Gefäss mit Umgebung, p) Plasmazellen-Anhäufung, l) Gefässinhalt mit multinucleären Leukocyten.

Fig. 4. Einzelne aus Granulationsgewebe stammende Zellen. Vergrösserung: Zeiss, Apochr. Immersion 3, Compens.-Ocular 6. P = Grosse Plasmazellen. p = kl. Plasmatochterzellen. Der nicht bezeichnete Rest sind spindlige u. s. w. fixe Stromazellen mit reticulärem Spongioplasma, Fibroblasten u. s. w.

Fig. 5. Vereinzelte, aus Granulations-Gewebe stammende, Grosse Plasmazellen mit deutlichem Granoplasma.

# XXII.

# Die Veränderungen der weichen Hirnhaut bei acuten Infections-Krankheiten.

(Aus dem Pathologischen Institut zu Berlin.)

Von

Dr. Sawada aus Japan.

Die Erklärung der häufigen schweren cerebralen und meningealen Symptome bei acuten Infections-Krankheiten kann aus der umfangreichen Literatur nicht ohne Weiteres beantwortet werden. Der extreme Standpunkt fordert natürlich für alle Störungen eine anatomische Veränderung. Mit dem Aufsuchen einer solchen haben sich bereits viele Autoren beschäftigt und sie entweder in der Gehirnsubstanz selbst oder in den Häuten des Gehirns gesucht. Anderseits wird aber behauptet, dass jeder Störung eine constante anatomische Basis nicht entspreche. Am häufigsten ist in dieser Beziehung das Gehirn Typhus-Kranker untersucht worden.

Der Befund in den Meningen derjenigen Individuen, die während des Verlaufs der acuten Infections-Krankheiten schwere meningeale Erscheinungen dargeboten hatten, ist sehr mannigfaltig; eitrige Meningitis wurde zwar nicht selten constatirt, anderseits aber liegen viele Fälle vor, deren Untersuchung nur Hyperaemie oder einen oedematösen Zustand mit oder ohne Trübung der Meningen ergab. Es kommen auch solche Fälle vor,

deren Sections-Befund negativ war, wie Duchek, Bourada, Mörig, Murchison, Blaschko[1] und Wolff[2] mitgetheilt haben.

Ueber den Wassergehalt des Gehirns bei Typhus hat Buhl schon 1858 geschrieben; er hatte constatirt, dass der Wassergehalt in den ersten drei Wochen regelmässig zugenommen hatte und am Ende der zweiten Woche oder am Ende der dritten am bedeutendsten ist. Diese Thatsache hat Herzog Carl von Bayern[3] 1877 bestätigt. 1864 gab Griesinger an, dass das Gehirn oft stark serös durchfeuchtet gefunden werde, aber eitrige meningitische und encephalitische Processe sehr selten zur Beobachtung kamen, nur 2mal unter 118 Sectionen; daher schloss er, dass der letztere Befund sich auf Complicationen in späteren Perioden der Erkrankung bezog. Hoffmann berichtet, dass bei 250 Sectionen Oedem in der Schädelkapsel, Trübung der Hirnhaut, Verwachsung der Dura mit den Knochen besonders im ersten Stadium sehr häufig zur Beobachtung kamen, dagegen eigentliche Erkrankung des Hirns und seiner Häute nur recht vereinzelt gefunden werden. Bodländer schreibt: Frische Osteophyt-Auflagerungen auf der Innenfläche der Schädeldecke, welche häufig die Emissarien verengern und so den Venen-Abfluss hindern, Verwachsungen der Dura mit dem Schädelknochen, seröse Durchfeuchtung der weichen Hirnhaut mit geringerer oder stärkerer Trübung und Injection derselben, Durchfeuchtung der Hirnsubstanz sind keine Seltenheit. Erheblich seltener sind jene Fälle, wo ein starkes Hirnoedem gefunden wird, wobei die Ventrikel erweitert und mit seröser Flüssigkeit gefüllt sind. Chedeverque fand eine deutliche Injection der Rinde und der Meningen, seröses Exsudat, Adhaerenz und Blutpunkte der Meningen. Dieselben Befunde geben D'Espine und Picot an. Dabei entstand die Frage, ob das gefundene Oedem des Gehirns und der weichen Haut als entzündliches, oder ob es als Folge von Circulations-Störungen anzusehen ist. Eine entscheidende Antwort auf diese Frage zu ertheilen, ist sehr schwer, denn jede dieser beiden Annahmen kann durch anatomische Befunde gestützt werden.

Bouchut beschrieb bei Typhus abdominalis nach einem heftigen, lang dauernden Delirium Adhaerenz der Pia an der leicht erweichten Hirnrinde, so dass man bei Entfernung der Pia eine dünne Lage grauer Substanz mitnimmt, ferner Hyper-

Befund negativ war. Blaschko und Wasserzehalt des Gehirns: er hatte constant zwei Wochen regelmässig ... zweiten Woche oder ... Diese Thatsache hat ... gab Griesinger an: ... findet gefunden werde ... Processe sehr ... 11 Sectionen; ... auf Complicationen ... Hoffmann berichtet ... Schädelkapsel, Trübung ... den Knochen ... Beachtung kamen, der ... seiner Häute nur ... er schreibt: ... Fläche der Schädel ... und so den Venen ... Schädelknochen, ... mit geringerer ... Befeuchtung der ... Venen sind ... wobei die ... ist sind. ... der Menin... Meningen ... Dabei ... und ... von ... ...

der Pia, deren Maschen von einer serösen, etwas getrübten ... gkeit infiltrirt sind. Mikroskopisch hat er in der Pia und ... n Lymphscheiden der Capillaren der Rindensubstanz die ...wart von Eiterkörperchen constatirt, daher wollte er diese ...oderungen Meningitis nennen. Schultze[4] hat auch bei ...en Fällen, welche mehr oder weniger schwere Meningeal-...heinungen dargeboten hatten, Oedem der Meningen gefunden ... mikroskopisch kleinzellige Infiltration der Meningen und ...setzung derselben längs der Gefässe bis in die Gehirnsubstanz ...bachtet. Herzog Carl hatte nicht nur bei acuten Infections-...krankheiten, sondern auch bei normaler Arachnoides Anhäufung ... Leukocyten in Lymphräumen des Gehirns gefunden, daher ...loss er: „Die Gehirn-Erscheinungen hängen nicht mit der ...wesenheit, nicht einmal mit der Vermehrung der weissen ...utkörperchen zusammen, ja nicht einmal mit Verlangsamung ...r Circulation und dem erhöhten Wassergehalt, wenn dieselben ...f schleichende Weise erfolgen, — sondern können nur als der ...usdruck einer ganz acuten Steigerung obiger dreier Momente ...etrachtet werden, wobei noch der Fieber-Process und die Fieber ...rregende Ursache mit in Rechnung kommen.“ Rosenthal[5] hat dieselben Befunde beschrieben und spricht dieselben an als parenchymatöse Entartung der Intima der Gefässe. Lieber-meister hat mitgetheilt, dass bei Typhus, ausser Hirnoedem, häufig Blutergüsse gefunden werden, und dass die Disposition dazu wahrscheinlich auf die Degeneration der Gefässe zurückzuführen ist. Tictine hat einen Fall veröffentlicht, der im Leben als Meningitis diagnostirt, aber bei der Autopsie als Typhus abdominalis, Hyperämie und Oedem der Meningen und des Gehirns festgestellt wurde. Bei diesem Falle hat er in der Pia Typhus-Bacillen gefunden. Er fasste dieses Oedem und die Hyperämie als ein entzündliches Product, nehmlich als Leptomeningitis serosa acuta auf, weil er Capillar-Hyperämie und Durchsetzung der Pia mit weissen Blutkörperchen nachweisen konnte. Boden[6] hat einen ähnlichen Fall beobachtet: Die Section zeigte das Vorhandensein einer Meningitis serosa, und die Gehirn- und Ventrikel-Flüssigkeit enthielt Typhus-Bacillen. Krannhals[7] hat 5 Fälle von schwerer acuter fieberhafter Erkrankung, welche fast ausschliesslich Symptome Seitens des Central-Nervensystems dargeboten haben, ge-

sammelt. Der Sections-Befund ergab hochgradigste Blutfülle, succulente, leicht ödematöse Verdickung der Pia und eine grosse Anzahl bohnen-grosser Sugillationen in der Pia. Aber bei der mikroskopischen Untersuchung fehlte eigentlich jede entzündliche Veränderung, und das Exsudat enthielt keine Mikroorganismen. Da wir ausser in den angeführten Fällen auch noch in der übrigen Literatur ähnliche Zweifel und Widersprüche finden, so muss die Diagnose stets sehr vorsichtig gestellt werden, weil die ausgesprochenen meningitischen Erscheinungen bei Infections-Krankheiten vorkommen können, ohne dass die Section zunächst makroskopisch eine Spur einer Meningitis ergiebt. Es muss jedoch besonders betont werden, dass bei manchen Fällen durch mikroskopische Untersuchung bereits Anfänge der Entzündung nachgewiesen werden können, wo bei grober Betrachtung eine einfache congestive Hyperämie der Pia vorzuliegen scheint (Ziegler und Birch-Hirschfeld); ich komme darauf im späteren Theil der Arbeit zurück. Da nun in den bisherigen Fällen vornehmlich nur das Gehirn Typhus-Kranker mit zweifelhaftem Erfolg untersucht worden ist, so schien es angezeigt, nicht einseitig das Gehirn bei Typhus, sondern systematisch das Gehirn bei verschiedenen Infections-Krankheiten, welche cerebrale Symptome dargeboten hatten, zu untersuchen. Ferner war es geboten, da die neueren Untersuchungen bereits die Veränderungen des Gehirns selbst und speciell der Ganglienzellen vielfach gewürdigt haben, die etwas mehr vernachlässigte Untersuchung der weichen Haut nach den neuesten Methoden als Haupt-Aufgabe zu bezeichnen. Diese Untersuchung musste sich sowohl auf die histologischen, sowie auch auf die bakteriologischen Veränderungen der weichen Haut beziehen; allerdings stiess die letzte Aufgabe bei denjenigen Krankheiten, deren Erreger nicht bekannt sind, auf Schwierigkeiten (Masern, Scharlach). Zugleich konnte erwartet werden, dass im Falle eines positiven Befundes eine Erklärung der Meningeal-Symptome auch in der Beziehung geliefert wird, ob diese nehmlich einer directen Infection oder einer Intoxication ihren Ursprung verdanken.

Die Präparate entstammen 22 Fällen von Masern, Scharlach, Diphtherie, Typhus, Pneumonie und Sepsis, ausserdem habe ich eitrige und tuberculöse Meningitis, epidemische Cerebrospinal-

Meningitis, acute gelbe Leberatrophie mit Meningeal-Erscheinungen, Altersschwäche, Nephritis zur vergleichenden Untersuchung herangezogen. Was in dem Institut secirt wurde, wurde mir zur Verfügung gestellt, leider kamen gerade von Typhus, welchen man bis jetzt hauptsächlich studirt hat, nur 3 Fälle vor. Ich habe bei jedem Falle Rindensubstanz mit der weichen Haut vom Stirnlappen, Gegend der Centralwindung und Basis, von beiden Seiten herausgeschnitten und sofort nach der Section in Alkohol, Formalin, Sublimat, Müller'scher Lösung fixirt. Die Stücke wurden zum Theil in Photoxylin, zum Theil in Paraffin eingebettet. Zur Färbung habe ich Hämalaun-Eosin, Eisen-Hämatoxylin nach Heidenhain, Ehrlich'sche Triacidlösung, polychromes Methylenblau, Thionin, Fibrin-Färbung nach Unna und Weigert, Löffler'sche Methylenblau-Lösung, Fuchsin, Gram-sche Färbung (Bakterien-Färbung) und Elastica-Färbung nach Weigert benützt.

Die Krankengeschichten habe ich von den Kliniken der Charité erhalten und auszugsweise mitgetheilt.

Bei der Section wurde in 3 Fällen Oedem mit leichter Trübung der Arachnoides constatirt, in 5 Fällen fand sich nur ein ödematöser Zustand vor. In 2 Fällen war Hydrocephalus internus vorhanden, wobei die Arachnoides stärker durchfeuchtet war. Das Oedem der Arachnoides war mit vermehrter Blutfüllung der Gefässe verbunden. Nur in einem Falle von Sepsis wurde ausser leichtem Oedem und leichter Trübung der Arachnoides eitrige Infiltration in der Umgegend der Nn. optici und oculomotorius bemerkt, dabei enthielten die Seitenventrikel eine getrübte, gelblich-bräunliche Flüssigkeit. In den übrigen Fällen zeigte sich bei makroskopischer Betrachtung keine erhebliche Abweichung, die Blutgefässe waren meist mehr oder minder stark gefüllt.

Die zelligen Elemente in der Arachnoides, die ich bei den verschiedenen Fällen fand, sind folgende:

1. Uninucleäre Rundzellen mit kleinem oder rundem, intensiv gefärbtem Kern, schmalem Protoplasma-Saum, — Lymphocyten.

2. Uninucleäre Rundzellen mit grösserem, rundem, meist schwächer gefärbtem Kern, breitem Zellleib, Kern steht meist in der Mitte, — uninucleäre Leukocyten.

3. Rundzellen mit grösserem Kern, welcher einfache oder mehrfache Einbuchtungen hat, mit mehr breitem Zellleib, — Uebergangsform.

4. Kleinere oder grössere Rundzellen mit mehreren kleinen Kernen, — multinucleäre Leukocyten.

5. Auffallend grosser, ovaler, blass gefärbter Kern, dessen Zellleib undeutlich, oft fast gar nicht zu sehen ist; diese Kerne finden sich einzeln oder meist in einer Gruppe. In den Längsschnitten der Gefässwand finden sich auch ähnliche Kerne. Ich halte sie für Endothelkerne der Arachnoides. Ueber die Form der Endothelzellen im normalen Zustand kann ich wenig Sicheres sagen; bisweilen zeigte sich um den Kern der Zellleib mit undeutlicher Contour gelagert, bisweilen umgaben feine Körnchen den Kern. Man sieht in einzelnen Fällen grosse, spindelförmige oder mehrere Ausläufer treibende Zellen mit einem grossen, ovalen Kern, welche gelbliches Pigment enthalten. Sie kommen nicht nur im entzündlichen, sondern auch im nicht entzündlichen Zustand in Betracht.

6. Auffallend grosse, ovale oder unregelmässig gestaltete Zellen mit länglich-schmalem oder grossem, ovalem Kern, Zellleib grob granulirt und manchmal Vacuolen oder gelbliches Pigment darin enthalten, — abgelöste Endothelien.

7. Bindegewebskerne.

Durch die Färbung der Granula im Zellleib eine durchgreifende Differenzirung der Zellarten zu bewirken, war mir leider unmöglich, da das Material selten unter 24—30 Stunden p. m., bisweilen sogar erst 40—50 Stunden p. m. mir zur Verfügung gestellt wurde[1]). (Die Sectionen werden im Berliner Patholog. Institut in der Regel nicht vor 24 Stunden p. m. ausgeführt; nur in einzelnen besonderen Fällen wird eine Ausnahme gemacht.) In manchen Fällen sind die Leukocyten gross, homogen gefärbt, unregelmässig geformt, wie aufgequollen, der Kern ist manchmal an den Rand gedrängt, und der Zellleib enthält gelbliche Pigmentkörnchen oder eine oder mehrere Vacuolen. Jedoch weder aus der Form der Zellen, noch aus ihrer Vertheilung kann ich einen

[1]) Daher habe ich bakteriologische Ergebnisse nur mit sehr grosser Vorsicht verwerthet.

Unterschied zwischen dem mehr normalen und pathologischen Zustand der Meningen ermitteln, aber wohl aus der Menge der Zellen kann ich gewisse Schlüsse sichern.

Zur Erkennung pathologischer Verhältnisse muss zuvor der normale Zustand der Meningen festgestellt werden. Eine exacte Grenze hierfür zu finden und anzugeben, ist aber unmöglich, weil ganz normale menschliche Gehirne selten zur Beobachtung kommen. Doch bin ich nach Durchsicht einer grossen Anzahl von verschiedenartigen Präparaten zu einer zuverlässigen Schätzung gelangt. So kann ich behaupten, dass Leukocyten in der normalen Arachnoides, wie Boeninghaus erwähnt hat, nur in sehr geringer Zahl vorhanden und meist im Subarachnoideal-Raum verbreitet sind, wobei aber multinucleäre Leukocyten selten vorkommen.

Die Veränderungen, welche bei acuten Infections-Krankheiten in der Arachnoides gefunden wurden, sind folgende:

Oedematöser Zustand der Arachnoides,
Infiltration mit Leukocyten,
Blut-Extravasat in der Arachnoides,
Vermehrte Blutfüllung in Gefässen.

Oedem, Blut-Extravasat und Hyperämie sind, wie ich bereits erwähnt habe, von mehreren Autoren bei acuten Infections-Krankheiten beobachtet worden. Ueber die Frage, ob diese Veränderungen in Folge von Stauung zu Stande gekommen oder entzündlicher Natur sind, hat Kraepelin sich dahin geäussert, dass die Vermehrung des Wassergehaltes im Gehirn bei Typhus lediglich auf allmählich sich entwickelnde Insufficienz des Circulations-Apparates zurückzuführen sei und, wie Herzog Carl von Bayern behauptet hat, einstweilen die Einwanderung von Leukocyten in das Gewebe nur als eine Theil-Erscheinung des zur Ausbildung gelangenden Hirnoedems aufzufassen ist. Nach der Beschreibung von Quincke[8] kommt die Flüssigkeits-Vermehrung bei Hydrämie durch Nephritis und andere Krankheiten auch in der Schädelhöhle zu Stande, und sie pflegt mehr die Hirnsubstanz und die Arachnoideal-Räume, als die Ventrikel zu treffen; er bezeichnet diesen Zustand als angioneurotischen Hydrocephalus. Ich habe nun Fälle bei Nephritis mit aus

gedehntem Oedem und bei Altersschwäche untersucht, die weder Fieber, noch meningeale Erscheinungen gezeigt hatten. Hierbei ergab sich starke Auflockerung der Arachnoides, Leukocyten waren sehr wenig und zerstreut, nicht nur im Subarachnoideal-Raum, sondern in der ganzen Schicht vorhanden, abgelöste Endothelien zeigten sich nicht. Bei Nephritis wurden rothe Blutkörperchen im Gewebe gar nicht beobachtet, die Gefässe waren wenig gefüllt, bei Altersschwäche aber waren sie in geringer Zahl vorhanden, und die grösseren Gefässe waren mehr gefüllt. Dagegen habe ich deutliche Vermehrung der Leukocyten bei acuten Infections-Krankheiten gesehen, welche während des Lebens einige Erscheinungen von Seiten des Central-Nervensystems dargeboten haben. Diese Infiltration bestand vorwiegend aus Lymphocyten, uninucleären Leukocyten und Uebergangsformen; multinucleäre Leukocyten waren je nach den Fällen variirend, aber meist weniger vorhanden, als einkernige Leukocyten. Sie verbreiteten sich nicht nur in der Umgebung der Gefässe oder im Subarachnoideal-Raum, sondern auch in der ganzen Schicht der Arachnoides. Diese Infiltration mit Leukocyten zusammen mit anderen Zuständen, nehmlich Oedem, Hyperämie, Blut-Extravasat, Ablösung der Endothelien, spricht dafür, dass diese Veränderungen als entzündliche, nicht als einfache Stauung aufzufassen sind. Zu dieser Ansicht bestimmt mich besonders das Vorkommen einer erheblichen Anzahl multinucleärer Leukocyten. In der Arachnoides, in welcher schon makroskopisch deutlich eitrige Infiltration bemerkt wurde (Cerebrospinal-Meningitis epidemica, Mittelohr-Eiterung, Pneumonie mit Mittelohr-Eiterung), bestand diese Infiltration zum grösseren Theil aus multinucleären und Uebergangsformen, wohingegen Lymphocyten weniger gefunden wurden. Nur in einem Falle von Endometritis purulenta (Fall 1) habe ich Fibrinfäden mit wenigen Leukocyten in der Arachnoides gefunden.

Der mikroskopische Befund geht nicht immer mit dem makroskopischen völlig parallel. Während z. B. makroskopisch Oedem mit leichter Trübung vorlag, zeigte der mikroskopische Befund eine Infiltration mit Leukocyten, welche nicht stark und nur partiell zu finden waren (Fall 6). Nachdem in 2 Fällen bei makroskopischer Beobachtung allein seröse Durchfeuchtung

ohne Trübung (No. 14, 18) in 6 Fällen nur leichte Durchfeuchtung oder fast gar keine Abweichung vom normalen Zustande festgestellt war (Fall 3, 5, 7, 10, 13, 16), ergab sich jedoch mikroskopisch bei allen 8 Fällen starke oder mässige Infiltration mit Leukocyten und bei 3 derselben (Fall 3, 13, 14) multinucleäre Leukocyten in ziemlich reichlicher Zahl. Schon Ziegler und Birch-Hirschfeld haben darauf aufmerksam gemacht, dass bei mikroskopischer Untersuchung eine Entzündung nachgewiesen werden kann, während die makroskopische Untersuchung dieselbe nicht erkennen liess. Ziegler[9] schreibt: „Bei der als Leptomeningitis serosa acuta bezeichneten Entzündung sind die Subarachnoideal-Räume und das Pia-Gewebe der Sitz eines entzündlichen Oedemes, welches unter den Erscheinungen der congestiven Hyperämie auftritt, doch ist zur Zeit des Todes die Vermehrung der Subarachnoideal-Flüssigkeit oft nur unerheblich, und es hat auch die Hyperämie einer mässigen Blutfülle Platz gemacht. Es kann alsdann die vorhandene Entzündung oft nur durch den mikroskopischen Nachweis von Leukocyten, bezw. auch von Bakterien erkannt werden.“ — Klebs[10] hat 2 Fälle von epidemischer Cerebospinal-Meningitis untersucht, welche charakteristische Krankheits-Erscheinungen gehabt hatten. Die Section ergab die Abwesenheit von eiteriger Flüssigkeit in den Arachnoideal-Räumen, mikroskopisch fanden sich aber sehr ausgedehnte zellige Anhäufungen im Gewebe der Arachnoides cerebralis und spinalis. Rudnew[11] und Burzew[12] scheinen auch 2 derartige Fälle gesehen zu haben. Als Merkmale der serösen Entzündung der Hirnhäute hat Boeninghaus[13], der die Pathologie der Meningitis serosa zu entwickeln versucht hat, gelatinöses oder getrübtes Exsudat oder bei makroskopisch klarem Exsudat den mikroskopischen Nachweis der Zell-Infiltration gefordert. Jedenfalls ist immer zur genaueren Beurtheilung die mikroskopische Untersuchung vorzunehmen. In 7 meiner Fälle, welche oben erwähnt wurden, und ausser diesen noch in 3 weiteren Fällen handelte es sich also um Meningitis serosa acuta. In 2 anderen Fällen (Fall 11, 12) war zugleich Hydrocephalus internus vorhanden. Die anderen 5 Fälle kann man als Beispiele von Uebergang zwischen seröser und eiteriger Meningitis betrachten.

Seit Hoffmann Pigment und Fettkörnchen in den Wan-

dungen der Gefässe bei den fieberhaften Erkrankungen beobachtet hat, ist dieser Befund von einigen Autoren bestätigt worden (Bouchat, Rosenthal). Kraepelin hat ihn als Folge der Fieberwirkung aufgefasst, Liebermeister und Rosenthal sprechen ihn als Degeneration an. Ausserdem konnte man besonders in den kleinsten Gehirngefässen Proliferations-Erscheinungen constatiren und eine Theilung des Kerns in der Wandung der Gehirn-Capillaren feststellen. Rosenthal hat Schwellung der Endothelzellen und in der nächsten Umgebung der Gefässe unregelmässige, glänzende, gelblich gefärbte oder helle (colloide?) Kugeln beschrieben. In meinen Präparaten habe ich weder Pigment- und Fettkörnchen in der Wand der Arachnoideal-Gefässe, noch Kugeln jener Art bemerkt. Kerntheilung und Schwellung der Endothelzellen kamen auch nicht zur Beobachtung. Nur in wenigen Fällen habe ich bemerkt, dass Endothelkerne einfache oder mehrfache Einbuchtungen zeigten. Diese Form-Veränderung der Endothelkerne habe ich auch in der Arachnoides bemerkt. Dieser Befund hat kaum einen Zusammenhang mit den übrigen Veränderungen der Arachnoides. Bei Elastica-Färbung zeigten die elastischen Fasern der Gefässwand keine erhebliche Auflockerung.

Die Bakterien-Färbung hat bei Pneumonie einmal Diplokokken allein, einmal Diplokokken und Streptokokken zusammen, bei Sepsis einmal Streptokokken in den Gefässen des Arachnoides ergeben. In dem 1. Falle war die Arachnoides in mässigem Grade infiltrirt, aber in den letzten Beiden war nur leichte Infiltration mit Leukocyten vorhanden. Bei einem Falle (Fall 18), welcher als Delirium alcoholicum und Pneumonie diagnosticirt wurde, waren Diplokokken und Streptokokken in der Arachnoides selbst und in den Gefässen vorhanden, deren makroskopischer Befund nur seröse Durchfeuchtung und mikroskopisch ziemlich starke Infiltration mit Lymphocyten und uninucleären Leukocyten ergab, wobei multinucleäre Leukocyten in geringer Zahl vorhanden waren. Ob dieser Befund dafür spricht, dass Diplokokken und Streptokokken nicht nur eitrige, sondern seröse Entzündung erzeugen können, wie Lévy[14] festgestellt hat, oder nur der Anfang der eiterigen Meningitis ist, kann ich nicht entscheiden (Fall 18). Ausser in diesem letzten Falle habe ich in der Arachnoides,

welche makroskopisch nicht eiterig infiltrirt war, niemals Mikroorganismen gefunden, während in 2 Fällen (Fall 2, 6) schon während des Lebens das Vorhandensein der Strepto- und Staphylokokken im Blut nachgewiesen war. Der Bakterien-Befund in Schnittpräparaten giebt freilich kein absolut sicheres Ergebniss, aber auf Grund meiner Untersuchungen glaube ich vermuthen zu dürfen, dass die acute seröse Meningitis durch Einwirkung von reizenden chemischen Stoffen hervorgerufen wird, und dass, wenn die Erkrankung noch weiter fortdauert, durch die Wirkung der Bakterien selbst eiterige Infiltration eintritt.

Welchen Zusammenhang haben nun diese histologischen Veränderungen mit den klinischen Erscheinungen? Bei 2 Fällen von maligner Endocarditis (Fall 2, 3), welche histologisch den Befund von serös-eitriger Entzündung ergaben, zeigten sich einige Meningeal-Erscheinungen, nehmlich bei dem einen wirre Rede, Benommenheit, fibrilläre Zuckungen der Gesichtshälfte, Hyperästhesie der Haut, bei dem anderen vollständige Benommenheit und geringe Nackensteifigkeit. Ausser diesen Fällen bot noch 1 Fall, Endometritis purulenta (Fall 1) bei welchem leichte fibrinös-hämorrhagische Meningitis vorhanden war, hochgradige meningeale Erscheinungen dar. In 2 Fällen von Scarlatina (Fall 13, 14) wurde leichte serös-eitrige Entzündung der Arachnoides ermittelt, der eine Fall begann mit Kopfschmerzen und Erbrechen, später trat Apathie ein, im 2. Fall wurden Anfangs Benommenheit und Delirium beobachtet, dann kehrte Sensorium wieder zurück, worauf sich Aufregung und Tremor der Hände entwickelte. Im Verlauf eines Typhusfalls (Fall 9), welcher histologisch leichte serös-zellige Entzündung der Arachnoides ergab, stellte sich Benommenheit ein, doch nach einigen Tagen kehrte wieder das normale Bewusstsein zurück, 4 Tage vor dem Exitus lethalis entwickelte sich Delirium; Kopfschmerzen und Erbrechen waren andauernd von Anfang bis zum Ende vorhanden. Diese Exacerbation der Erscheinungen spricht für Meningitis serosa, weil seröses Exudat, das wenig Eiterkörperchen enthält, mehr Aussicht hat, resorbirt zu werden, als eiteriges. Auch kann man wohl annehmen, dass es sich in Fällen, bei welchen zu Beginn der Erkrankung meningitische Erscheinungen auf-

treten und verschwinden, um Meningitis acuta serosa handelt. Ein Fall von Typhus, Sepsis und Scharlach (Fall 8, 11, 12), welche während des Lebens leichte Reiz-Erscheinungen gezeigt hatten, ergaben histologisch serös-zellige Entzündung der Arachnoides, und bei der Sepsis war ausserdem noch Hydrocephalus internus vorhanden. Hydrocephalus internus trat ausserdem noch bei der chronischen Mittelohr-Eiterung in Erscheinung (Fall 15), aber in diesem Falle fanden sich geringe Veränderungen der Arachnoides. Dieser Fall ist ein Beispiel von Meningitis serosa bei Otitis media. Klinisch zeigt dieser Fall Pupillen-Differenz, Kopfschmerzen, Schwindel und Somnolenz. In den Fällen, welche einige Tage lang nur starke Unruhe oder Bewusstlosigkeit dargeboten hatten, bestand ebenfalls serös-zellige Entzündung in der Arachnoides (Fall 7, 16). Bei denjenigen Fällen, welche gar keine Erscheinung von Seiten des Gehirns dargeboten haben, ergab sich histologisch keine erhebliche Infiltration mit Leukocyten; in 2 Fällen von Pneumonie war die Arachnoides ziemlich stark aufgelockert und in den Gefässen wurden Diplokokken allein oder mit Streptokokken zusammen (Schnittpräparat) nachgewiesen. Abweichend von diesen Beobachtungen zeigten 2 Fälle von Sepsis und 1 Fall von Typhus (Fall 5, 6, 10) heerdweise serös-zellige Entzündung der Arachnoides, während sie klinisch keine Erscheinung von Seiten des Nervensystems dargeboten hatten, obgleich sogar bei einem dieser Fälle während des Lebens im Blut Staphylo- und Streptokokken und bei einem anderen Streptokokken in Gefässen des Schnittpräparats nachgewiesen wurden. Es kann bisweilen selbst eiterige Meningitis verlaufen, ohne meningeale Erscheinungen während des Lebens gezeigt zu haben, wie Hugot[15] berichtet hat. Da diese Fälle ein von den übrigen durchaus abweichenden Ergebniss hatten, so muss möglicher Weise für dieselben die Individualität der betreffenden Menschen in Betracht gezogen werden, wie auch Tictine bemerkt hat. Nach meiner Meinung sind überhaupt Fälle mit positivem Ergebniss beweiskräftiger, als negative. Denn mancher anatomische Zustand kann latent verlaufen, obgleich er sehr wohl fähig ist, klinische Symptome zu erzeugen. Wenn daher eine deutliche pathologische Veränderung der Arachnoides in einzelnen Fällen ohne Symptome verläuft, so scheint mir dies weniger ins Gewicht zu fallen, als

wenn andern Falls positiven klinischen Erscheinungen positive anatomische Befunde entsprechen.

Was die Plasma- und Mastzellen betrifft, so habe ich die Plasmazellen bei der tuberculösen Meningitis reichlich gefunden. In diesem Falle zeigte die Arachnoides mikroskopisch eine starke, sulzig-ödematöse Verdickung, und darin waren Miliar-Tuberkel sichtbar. Mikroskopisch liegen die tuberculösen Heerde stellenweise in der oberflächlichen Schicht, ferner an der Grenze der Arachnoides gegen die Rindensubstanz so dicht, dass sich keine Grenze erkennen lässt. An einigen Stellen bestehen regressive Veränderungen, aber im Ganzen zeigt es sich, dass der Process noch nicht vorgeschritten ist. In diesen Heerden und in dem Leukocyten-Mantel der nächsten Umgebung der Gefässe finden sich viele ächte Plasmazellen; ihr Protoplasma zeigt ungleichmässige Structur und in der Mitte der Zelle liegt ein heller Hof, der Kern ist rundlich oder oval, enthält am Rande Chromatinkörner und steht excentrisch; ausserdem sind noch Zellen reichlich vorhanden, deren Protoplasma deutliche Tinction giebt, aber die sich von ächten Plasmazellen so unterscheiden, wie Joannowicz beschrieben hat. Beide Arten, ächte und atypische Plasmazellen, besitzen meist runde oder ovale Gestalt, ihre Grösse gleicht entweder Lymphocyten oder uninucleären Leukocyten. Mehrkernige Zellen kamen nicht zur Beobachtung. In den fibrösen Partien der Arachnoides sind einzelne oder einige zusammen vorhanden, in der in Zerfall begriffenen Partie finden sie sich gar nicht. Ich sah auch lange, spindelförmige Zellen, welche jene deutliche Färbung des Protoplasma gaben, aber in geringer Zahl. Im Gefässlumen direct an der Innenseite liegt eine schmale Zone, welche aus Lymphocyten und uninucleären Leukocyten besteht, neben welchen stellenweise die abgelöste Endothelschicht sichtbar ist. In dieser Zone finden sich vereinzelt ächte und viele atypische Plasmazellen, letztere sind ausserdem noch im Blut selbst vereinzelt vorhanden. In der Gehirnsubstanz, entlang den kleinen Gefässästen, findet sich leichte Leukocyten-Anhäufung, unter welcher auch ächte und atypische Plasmazellen vorhanden sind. Aus diesem Befunde kann man wohl vermuthen, dass die Plasma-

zellen aus uninucleären Leukocyten und Lymphocyten entstehen[1]).

Bei den andern acuten Infections-Krankheiten wurden die atypischen Plasmazellen nur in einem Falle von Sepsis vereinzelt bemerkt, wobei makroskopisch nur an einigen Stellen der Basis geringfügige eitrige Infiltration sichtbar war, und die mikroskopische Untersuchung ergab, dass die Infiltration vorwiegend aus Lymphocyten und uninucleären Leukocyten bestand und auffallend viele Zellen Vacuolen besassen. Sonst habe ich ganze Fälle durchaus vergeblich nach ihnen durchsucht. Die Ergebnisse, welche von einigen Autoren (Unna[16], Marschalko[17], Joanowicz[18]) als Vorbedingung der Bildung von Plasmazellen übereinstimmend angegeben werden, sind lang dauernde, stark infectiöse Reize, Substanzverluste und Zerfall der Zellen, wodurch Chromatin des Kerns frei wird. In meinen Fällen von Meningitis serosa, wie ich glaube, handelt es sich um toxische Reize, welche bei einigen Fällen starke entzündliche Exsudation und Infiltration hervorgerufen haben; in einem Falle wurde das Vorhandensein von Mikroorganismen constatirt, aber Substanzverluste kamen nicht in Betracht. So sprechen diese Resultate nicht gegen jene Angaben. Zugleich kann ich behaupten, dass die Plasmazellen in der normalen Arachnoides nicht vorhanden sind.

Mastzellen habe ich bei den acuten Infections-Krankheiten nur in 2 Fällen vereinzelt gefunden. Einer derselben war ein Typhus abdominalis (Fall 9), der andere Sepsis (Fall 5); beide hatten nur leichte Veränderung in der Arachnoides. Ausser diesen beiden kamen Mastzellen in Fällen von Nephritis und Altersschwäche ziemlich reichlich vor. In der jüngsten Zeit ist über denselben Gegenstand, soweit es sich um den Kehlkopf handelt, eine Arbeit von Hirschmann[19] erschienen; er hielt sie für Leukocyten und glaubte drei Stadien der Entwicklung von Zellen unterscheiden zu können, welche in einander übergehen. Der Befund der beiden letzten Fälle steht in voller Uebereinstimmung mit dieser Angabe, bezüglich ihrer Abstammung konnte ich eine entscheidende Beobachtung nicht machen. Hirschmann

[1]) S. die nach Abschluss dieser Arbeit erschienene Publication von Pappenheim, wie verhalten sich die Unna'schen Plasmazellen zu Lymphocyten? Dieses Archiv, Bd. 165.

hat die Mastzellen im Kehlkopf bei Stauungszuständen in geringer Zahl gefunden, während sie bei rein entzündlichen Zuständen erheblich zugenommen hatten; in meinen Fällen zeigte sich das umgekehrte Ergebniss. Ich habe bemerkt, dass in den Fällen, wo Plasmazellen vorhanden waren, keine Mastzellen gefunden wurden, und umgekehrt.

Vielleicht darf ich zum Schluss auf einen anderen Punkt hinweisen. Es ist bekannt, dass die Bindegewebsbündel der Arachnoides nach Einwirkung von Essigsäure eigenthümliche spiralige oder ringförmige Einschnürungen zeigen. Früher hat man diese Einschnürung auf umspinnende elastische Fasern zurückgeführt; aber neuerdings neigt man mehr zu der Anschauung hin, dass sie durch einen zelligen Ueberzug des Fibrillenbündels erzeugt werden. Ich habe alle Präparate nach der Weigert'schen Elastica-Färbung hergestellt, welche elastisches Gewebe scharf hervortreten lässt. Aber ich konnte weder in gesunder, noch in pathologischer Arachnoides elastische Fasern deutlich nachweisen, obgleich die elastischen Fasern der Gefässwand in demselben Präparat deutlich gefärbt waren. Ich möchte daher glauben, dass der Gehalt der Arachnoides an elastischen Fasern äusserst gering ist.

Es ist mir eine angenehme Pflicht, Herrn Geh. Rath Prof. Dr. Virchow für die Ueberlassung des Arbeitsplatzes und des Materials und Herrn Assistenten Dr. Oestreich für die gütige Unterstützung bei der Auswahl des geeigneten Materials und für die werthvollen Anregungen bei der Anfertigung dieser Arbeit meinen herzlichen Dank auszusprechen.

Casuistik.

Fall 1. M., 22jährige Buchhändlersfrau, am 6. Januar 1901 in bewusstlosem Zustande in die 3. medicinische Klink aufgenommen. Am 26. December vorigen Jahres 3. Entbindung, seit 30. December andauernd hohes Fieber, seit 2. Januar 1901 apathisch. Status praesens: Temperatur 40,4° C., Puls regelmässig, Sensorium benommen, Zähneknirschen, Saug- und Kaubewegungen, Bohren in der Nase, Zupfen an den Lippen, unwillkürliches Greifen nach dem Hinterhaupt, unwillkürlicher Thränen- und Nasenfluss, unwillkürlicher Urin- und Stuhlabgang, Trismus, Genick schwer beweglich, Augen meist offen, häufig Zittern der oberen Augenlider, Pupillen gleich gross, reagiren, leichte Contractur-Stellung der oberen und unteren Extremitäten, kurz dauernde Zuckungen der Extremitäten, Wider-

stand bei passiven Bewegungen; Reflexe vorhanden, Sensibilität aufgehoben; Lumbalpunction: 10 ccm klarer Flüssigkeit gewonnen. Sopor. Trismus und geringe Genickstarre andauernd, aber am letzten Tage hatte Patientin Momente, in denen sie die Umgebung erkannte und auf Fragen antwortete; Fieber immer über 40,0° C., am 9. Januar Exitus. Section am 10. Januar 1901. Diagnose: Endometritis diphtherica puerperalis, Pleuritis fibrino-purulenta metastatica duplex, Thrombosis venae iliacae, Myocarditis Nephritis, Hepatitis parenchymatosa. Schädeldach etwas lang, auf der Innenseite Osteophyt-Bildung, Arterien der Basis zartwandig, keine Embolien, Gehirn und Häute makroskopisch frei von Heerd-Erkrankungen, blutreich.

Mikroskopischer Befund: Arachnoides ist nur in den Sulci wenig aufgelockert, überall mit rothen Blutkörperchen in hohem Grade durchsetzt, leichte Leukocyten-Infiltration vorhanden, am meisten finden sich Lymphocyten und uninucleäre Leukocyten, dagegen multinucleäre Leukocyten in geringer Zahl zu sehen, abgestossene Endothelien nur vereinzelt vorhanden und ohne Vacuolen, grössere Gefässe und Capillaren sind stark gefüllt, Gefässwände nicht verändert, innerhalb der Arachnoides finden sich Fibrinfäden, kein Pigment in der Arachnoides, Bakterien-Befund negativ.

Epikrise: Endometritis purulenta nach der Entbindung, Pleuritis, später allgemeine Sepsis mit deutlichen Meningeal-Erscheinungen. Leichte fibrinös-hämorrhagische Entzündung der Arachnoides mit geringer Leukocyten-Infiltration.

Fall 2. R., 41jähriger Damenschneider, am 16. Januar 1901 in die 2. medicinische Klinik in benommenem Zustande eingeliefert. Patient fieberte nicht andauernd, aber manchmal Schüttelfrost, heute Morgen führte er wirre Reden. Status praesens: Lidspalte beiderseits nicht zu verschliessen, rechter Mundwinkel steht tiefer als der linke, und wird bei der Exspiration aufgeblasen; Stirnrunzeln beiderseits gleich tief, in der linken Gesichtshälfte reichlich fibrilläre Zuckungen. Patient spricht nicht, versteht aber Aufforderungen und befolgt dieselben, Pupillen eng, links sehr weit (Atropin?), beide reagiren auf Lichteinfall, linker Augen-Hintergrund gleichmässig geröthet, Papille scharf umrandet, etwas röther, als gewöhnlich, arterielle Gefässe gering, venöse gut gefüllt, Hyperästhesie, aus dem Blut Strepto- und Staphylokokken gewachsen, in den letzten Tagen Puls unregelmässig, Sopor; unregelmässiges Fieber, am 20. Januar Exitus. Section am 22. Januar 1901. Diagnose: Endocarditis ulcerosa mitralis et chronica inveterata fibrosa retrahens valvularis et tendinea, Dilatatio atrii sinistri permagna, Hypertrophia et Dilatatio levis ventriculi dextri cordis, Induratio cyanotica et oedema pulmonum, Pleuropneumonia hypostatica lobi inferioris duplex, Embolia arteriae profundae sinistrae cerebri, Encephalomalacia rubra et haemorrhagica punctata pontis, Periarteriitis et Myositis et Perineuritis haemorrhagica. Sinus longitudinalis enthält wenig Cruor und flüssiges Blut, Dura intact, schlecht gespannt, Oberfläche des Gehirns leicht

abgeplattet, leichtes Oedem, leichte milchige Trübung, besonders im Umfang der motorischen Region, an der Basis zeigt das Gehirn keine Abplattung, die grossen Arterien der Basis ziemlich stark gefüllt, die Wandungen zart und durchscheinend, nur kurz vor der Art. basilaris sitzt eine ziemlich rauh aussehende Verdickung; beim Aufschneiden erweist sich das Gefässlumen an dieser Stelle bedeutend verengt, an dieser Stelle inserirt sich die auffallend enge, aber durchgängige Communicans posterior (auffallend dünne Wandungen), beide Seitenventrikel gewöhnlich weit, Wandungen intact.

Mikroskopischer Befund: Arachnoides mässig aufgelockert und mit Lymphocyten und uninucleären Leukocyten stark infiltrirt, multinucleäre Leukocyten und Uebergangsformen auch sehr reichlich vorhanden, Pigment-haltige Leukocyten und abgestossene Endothelien finden sich vereinzelt, rothe Blutkörperchen wenig im Gewebe, grössere Gefässe und Capillaren sind in hohem Grade gefüllt, Bakterien-Befund negativ.

Epikrise: Endocarditis maligna mit cerebralen Erscheinungen. Oedem und starke zellige Infiltration der Arachnoides, serös-eitrige Entzündung der Arachnoides.

Fall 3. H., 30jährige Arbeitersfrau, am 21. April 1901 in die 3. medicinische Klinik aufgenommen. Ostern 1901 allgemeine Mattigkeit, kurz nachdem eine Lähmung des rechten Beines, nach einer Woche Lähmung des rechten Armes, die sich allmählich entwickelte. Am 20. April trat plötzlich hochgradige Schwerhörigkeit auf beiden Ohren ein. Gesichtsausdruck apathisch, Blick starr, Augen meist nur wenig geöffnet. Temperatur 40,2° C., Puls 144 per Minute; Sensorium benommen, unruhiger Schlaf, rechter Arm kann nur minimal bewegt werden, die Bewegungen des linken Armes geschehen ruckweise, zitternd, in dem rechten Bein bedeutende Schwäche, die der Kranken das Stehen und Gehen unmöglich macht. Im weiteren Verlauf nimmt Benommenheit zu, endlich erkennt Patient niemand mehr, reagirt auf äussere Eindrücke sehr wenig, geringe Nackensteifigkeit tritt ein. Lumbalpunction: Tropfenweise fliesst eine geringe Menge von etwas getrübter, seröser, zuletzt blutig tingirter Flüssigkeit ab, ihre mikroskopische Untersuchung ergiebt Erythrocyten (ohne Besonderheit), keine Bakterien; Augen-Hintergrund ohne Befund, hohes unregelmässiges Fieber. Am 24. April 1901 Tod. Section am 25. April 1901. Diagnose: Septum ventriculorum apertum, Endocarditis verrucosa maligna coni arteriae pulmon., Aorta angusta, Dilatatio cordis, Synechia pericardii, Infarctus hämorrhag. pulmonum, Embolia arteriae pulmonalis, Nephritis parenchymatosa. Gehirn etwas durchfeuchtet, sonst ohne makroskopischen Befund.

Mikroskopischer Befund: Arachnoides ist stellenweise ein wenig locker, aber im Allgemeinen besteht keine stärkere Auflockerung. Ueberall ist sie mit Lymphocyten und uninucleären Leukocyten in hohem Grade durchsetzt, einige dieser enthalten Pigment, in grosser Menge finden sich

auch kleine und grosse multinucleäre Leukocyten und Uebergangsformen, ziemlich viele abgestossene Endothelien ohne Vacuolen. Grössere Gefässe und Capillaren stark gefüllt, überall ist die Arachnoides mit rothen Blutkörperchen und gelblichem Pigment stark durchsetzt, kein Fibrin in der Arachnoides. Bakterien-Befund negativ; wenig Hirnsand.

Epikrise: Maligne Endocarditis, später allgemeine Sepsis mit starker Benommenheit und geringer Nackensteifigkeit. Trotz negativen makroskopischen Befundes zeigt die mikroskopische Untersuchung beginnende eitrige Entzündung der Arachnoides, welche wenig Wasser, kein Fibrin enthält.

Fall 4. S., 36jähriger Kellner, am 7. Januar in die 2. medicinische Klinik in völlig benommenem Zustande eingeliefert. Seit dem 2. Weihnachtsfeiertage bisweilen Frostgefühl (Influenza). Status praesens: Im Gesicht Muskel-Contraction, mit den Armen greift er öfters in die Luft, Sehnen- und Hautreflexe erloschen, nur tiefen Nadelstichen in die Arme und das Gesicht folgen geringe Zuckungen, Cornealreflexe erhalten. Temperatur 39,1° C., Puls regelmässig; man kann Patienten starr wie ein Brett am Kopf emporrichten, dabei treten schmerzhafte Verziehungen des Gesichtes auf; im Nasensecret Bacillen vom Ansehen der Influenza-Bacillen. Am 9. Januar theilnahmslos, reagirt weder auf Anreden, noch auf tiefe Nadelstiche; Gehörorgan und Auge ohne Befund, auf dem mit der durch die Lumbalpunction entleerten Flüssigkeit beschickten Nährboden wächst Staphylokokkus albus. Am 9. Januar Tod. Section 11. Januar. Diagnose: Endocarditis ulcerosa bacterica aortica et mitralis, chronica mitralis fibrosa, Myocarditis interstitialis et parenchymatosa bacterica praecipne sinistra, Encephalitis haemorrhagica multiplex, Arachnitis purulenta, Pachymeningitis haemorrhagica interna, Atrophia granularis renis sinistri, Nephritis metastatica bacterica haemorrhagica duplex et recens parenchymatosa. Nephritis interstitialis inveterata sinistra, Hydronephrosis duplex, Prostatitis phlegmonosa apostematosa ichorosa, Enteritis embolica haemorrhagica multiplex praecipne intestini tennis, Dermatitis haemorhagica multiplex metastatica, Pleuritis levis fibrinosa sinistra, Cyanosis et oedema glottidis, Exostosis clivi Blumenbachii, Tracheitis, Laryngitis, Pharyngitis haemorrhagica metastatica bacterica, Orchitis interstitialis. Schädel mesocephal, Synostosis sagittalis, Dura mater schlecht gespannt, Sinus longitudinalis enthält dickflüssiges, dunkelrothes Blut. An der Convexität sieht man kleine bis Stecknadelkopf-grosse Blutungen; die weiche Hirnhaut in der Umgebung der rechten Hemisphäre zeigt leichte Trübung, starke Füllung der venösen Gefässe, ziemlich grosse Pacchionische Wucherungen, auf der linken Seite zeigt die Innenfläche der Dura (Convexität) einige frische haemorrhagische Heerde, ungefähr 3 mm Durchmesser, am Clivus eine etwa Erbsen-grosse, spitz ausgezogene Exostose, seitlich ½ cm entfernt, namentlich links eine mehr glatte Kleinkirschkern-grosse Prominenz, über welche die Dura mater

glatt hinüber zieht; Dura mater feucht, hyperämisch mit zartem, trübem Belag, in der Umgebung der Nn. optici, auch des Oculomotorius besteht an der weichen Hirnhaut eine eitrige Infiltration, namentlich der linke Oculomotorius ist stark geröthet; in den tiefen Schichten der Fossa Sylvii und an dem Corpus callosum besteht starke Röthung und Durchfeuchtung, jedoch keine eitrige Infiltration, beide Seitenventrikel sind mit einer trüben, gelblich-braunen Flüssigkeit erfüllt, Ependym und Plexus stark infiltrirt, geröthet, sowohl die weisse, wie die graue Substanz hyperämisch, die Consistenz des Gehirns etwas derb, von den sehr zahlreichen Blutpunkten lässt sich eine grosse Anzahl durch Wasseraufguss nicht abspülen, der 4. Ventrikel ist von mittlerer Weite.

Mikroskopischer Befund: Arachnoides ist stark aufgelockert und mit Leukocyten stark durchsetzt, multinucleäre Leukocyten und Uebergangsformen sind sehr viel vorhanden, aber am meisten finden sich uninucleäre Leukocyten, welche sehr gross, homogen gefärbt, aufgequollen zu sein schienen; abgestossene Endothelien auch ziemlich viel zu sehen, viele von den letzten beiden haben 1 oder 2 Vacuolen, atypische Plasmazellen wenig vorhanden, viele rothe Blutkörperchen im Gewebe, grössere Gefässe und Capillaren stark gefüllt, kein Fibrin im Gewebe, in der Arachnoides und in grösseren Gefässen finden sich wenig Mikrokokkenketten.

Epikrise: Influenza, Endocarditis maligna, Sepsis mit meningealen Erscheinungen. Serös-eitrige Meningitis mit Streptokokken.

Fall 5. S., 17jähriges Dienstmädchen, am 25. Januar 1901 in der 3. medicinischen Klinik aufgenommen. Beginn der Erkrankung im November 1900, am 31. Januar 1901 plötzlich Fieber 40,3° C., seitdem hohes unregelmässiges Fieber, am 1. Februar Athembeschwerden, am 4. Februar ohne Narkose Rippen-Resection gemacht, an demselben Tage unter zunehmender Athemnoth Tod. Section am 6. Februar. Diagnose: Endometritis, Salpingitis purulenta, Perimetritis et perisalpingitis adhaesiva, Parametritis phlegmonosa gonorrhoica, Peritonitis et Pleuritis duplex purulenta, Nephritis, Myocarditis, Hepatitis parenchymatosa. Gehirn zeigt ausser Blässe und Feuchtigkeit der Hirnsubstanz keine Besonderheiten.

Mikroskopischer Befund: Arachnoides ist in mässigem Grade aufgelockert, und stellenweise mit Lymphocyten und uninucleären Leukocyten ziemlich stark infiltrirt, multinucleare Leukocyten und Uebergangsformen wenig zu sehen, Mastzellen finden sich vereinzelt, abgestossene Endothelien auch vereinzelt vorhanden, rothe Blutkörperchen ziemlich reichlich im Gewebe, Gefässe sind stark gefüllt und enthalten grosse Mengen von multinucleären Leukocyten und Fibrinfäden, aber im Gewebe findet sich kein Fibrin, in einem grösseren Gefässe der Arachnoides finden sich zahlreiche Mikrokokken-Ketten (Streptokokken), aber ausserhalb der Gefässe Bakterien nicht gefunden.

Epikrise: Gonorrhoe, Nephritis acuta, Empyem, Peritonitis purulenta mit hohem unregelmässigen Fieber. Blutung und mässige Leukocyten-Infiltration der Arachnoides, Streptokokken in Gefässen der Arachnoides: es wäre wohl möglich, dass sich bei längerem Bestehen der Erkrankung aus dieser eine schwere Entzündung entwickelt hätte.

Fall 6. J., 32jähriger Möbelputzer, am 30. Januar 1901 in die 2. medicinische Klinik aufgenommen. Seit 15. Januar Schmerzen in der Nabelgegend, Erbrechen, Fieber mit Frost, am 23. Januar Icterus. Seit 16. Februar schläft er mehr als früher, aber vollkommen bei klarem Sensorium; bei der bakteriologischen Blut-Untersuchung sind Staphylokokken und Streptokokken in einem von 6 Bouillon-Röhrchen gewachsen; hohes unregelmässiges Fieber, am 22. Februar mit Temperatur von 41,0° C. Tod. Section am 23. Februar 1901. Diagnose: Pylephlebitis apostematosa, Phlebitis mesenterica ileo-coecalis, Perityphlitis chronica, Obliteratio partialis proc. vermiformis, Hyperplasis glandularum ileocoecalium medullaris et pulpae lienis, Myocarditis parenchymatosa, Dilatatio cordis, Anaemia et oedema pulmonum, Hydrops, Ascites, Anaemia universalis, Icterus. Dura mässig straff gespannt, Arachnoides an der Convexität leicht getrübt, Pacchionische Granulationen ziemlich breit, in den Maschen der Arachnoides reichliche Flüssigkeit, Venen wenig gefüllt, Gehirn in hohem Maasse blutarm, ebenso der Plexus fast farblos, keine Heerde.

Mikroskopischer Befund: Arachnoides ziemlich stark aufgelockert, besonders in den Sulcis, da selbst in mässigem Grade mit Lymphocyten, grösseren uninucleären (aufgequollenem) Leukocyten und Uebergangsformen infiltrirt, abgestosse Endothelien ziemlich viel vorhanden, viele dieser enthalten Pigment, sonst noch einige uninucleäre Leukocyten mit Vacuolen oder mit gelblichem Pigment zu sehen, multinucleäre Leukocyten sehr wenig, an den anderen Stellen Arachnoides wenig aufgelockert, und dort Leukocyten nur vereinzelt vorhanden, rothe Blutkörperchen ziemlich viel im Gewebe, Gefässe sind wenig gefüllt, kein Fibrin im Gewebe, Bakterien-Befund negativ.

Epikrise: Perityphlitis, Icterus, später Sepsis, Strepto- und Staphylokokken im Blut. Oedem und partielle Infiltration der Arachnoides mit Leukocyten. Heerdweise serös-zellige Entzündung der Arachnoides.

Fall 7. B., 51jähriger Schlosser, am 28. Januar 1901 in wenig vernehmungsfähigem Zustande in die 2. medicinische Klinik eingeliefert. Seit 5 Wochen an einem Gelenk-Rheumstismus erkrankt; jetzt Husten häufig, Athemnoth, Dämpfung an der linken Lunge. Ueber Ort und Zeit nicht orientirt, unwillkürlicher Urin- und Stuhlabgang, am 1. Februar Tod. Section am 2. Februar 1901. Diagnose: Pneumonia fibrinosa lobi utriusque pulmonis sinistri, Hyperaemia pulmonis dextri, Bronchitis chronica, Myocarditis, Nephritis, Hepatitis parenchymatosa, Cyanosis pharyngis, Endocarditis chronica deformans, Hypertrophia cordis. Hirnhaut blut

reich, ödematös, hier und da fibröse Stellen, sonst makroskopisch keine Abweichung.

Mikroskopischer Befund: Arachnoides ist überall stark aufgelockert, in dem Stirnlappen mit Leukocyten ziemlich stark infiltrirt, aber multinucleäre Leukocyten wenig und abgestossene Endothelien vereinzelt vorhanden; aber in anderen Partien finden sich Leukocyten wenig, rothe Blutzellen auch nur vereinzelt, grössere Gefässe und Capillaren stark gefüllt, kein Fibrin im Gewebe, Bakterien-Befund negativ.

Epikrise: Pneumonie mit starker Benommenheit. Starkes Oedem und ziemlich starke Lymphocyten-Infiltration der Arachnoides im Stirnlappen, partielle serös-zellige Meningitis.

Fall 8. W., 24jährige Näherin, am 7. Januar 1901 in die Gebäranstalt aufgenommen. Spontane Geburt, seit 1. Wochenbetttage hatte Patientin schon Fieber, am 3. Wochenbetttage die ersten Zeichen der Pneumonie. Patientin war zeitweise unbesinnlich, seit 16. Tage Sprache unverständlich, leicht delirirt, am 19. Tage stark benommen, reagirt nicht auf Anrufen, Delirium, am 1. Februar 1901 Tod. Section 2. Februat 1901. Diagnose: Enteritis typhosa ulcerosa, Lymphadenitis mesaraica, Bronchopneumonia lobi inferior sinist. et dext., Bronchitis purulenta, Endometritis diphtherica, Pleuritis haemorrhagica, Nephritis et Hepatitis parenchymatosa. Die weiche Hirnhaut serös durchfeuchtet, Gefässe stark gefüllt, sonst ohne Abweichung.

Mikroskopischer Befund: Arachnoides ist mässig aufgelockert und mit Leukocyten infiltrirt, abgestossene Endothelien sind wenig zu sehen, kein Fibrin im Gewebe, grössere Gefässe und Capillaren stark gefüllt, in der inneren Schicht der Arachnoides finden sich rothe Blutkörperchen reichlich, Bakterien-Befund negativ.

Epikrise: Typhus abdominalis mit Pneumonie, später Benommenheit und Delirium. Mässige seröse, hämorrhagische Entzündung der Arachnoides.

Fall 9. E., 22jähriges Dienstmädchen, am 22. Februar 1901 in die 1. medicinische Klinik aufgenommen. Patientin erkrankte vor 8 Tagen an Kopfschmerzen und allgemeinem Schwächegefühl, Fieber mit Schüttelfrost. Am Anfang der 3. Woche nach der Erkrankung 2 Tage lang blutiger Stuhl; Schwerhörigkeit ohne Befund in den Ohren; Sensorium war Anfangs völlig klar; als sie blutigen Stuhl hatte, war sie benommen, aber nachher wieder klar, 4 Tage vor Exitus starkes Delirium; seit Aufnahme fast andauernd Kopfschmerzen, hohes Fieber, oft Erbrechen; am 22. März Tod. Section am 23. März 1901. Diagnose: Typhus abdominalis, Pleuritis et Pericarditis exsudativa levis, Myocarditis parenchymatosa, Hyperaemia et oedema pulmonum, Ulcera typhosa intestini. Meningen stärker feucht, sonst makroskopisch ohne Abweichung.

Mikroskopischer Befund: Arachnoides ist in mässigem Grade aufgelockert und mit Leukocyten infiltrirt, multinucleäre Leukocyten auch

vorhanden, viele der Leukocyten sind etwas grösser (aufgequollen), abgestossene Endothelien vereinzelt vorhanden, einige dieser haben Vacuolen, rothe Blutkörperchen sind im Gewebe reichlich zerstreut vorhanden, Endothelkerne der Gefässwände haben grösstentheils Einbuchtung, Mastzellen vereinzelt vorhanden, kein Pigment, kein Fibrin im Gewebe; grössere Gefässe und Capillaren ziemlich stark gefüllt; Bakterien-Befund negativ.

Epikrise: Typhus abdominalis, Kopfschmerzen, Erbrechen, später Benommenheit, Delirium. Leichte wässerig-zellige Entzündung der Arachnoides.

Fall 10. W., 50jähriger Arbeiterin, am 25. Januar 1901 in die 3. medicinische Klinik aufgenommen. Seit Neujahrsnacht Luftbeklemmung, Schmerzen im Unterleib und Husten. Sensorium klar, 2 Tage blutiger Stuhl, Fieber remittirend; am 31. Januar apathisch, am 1. Februar Tod. Section am 2. Februar 1901. Diagnose: Enteritis ulcerosa typhosa, Myocarditis parenchymatosa, Hyperaemia et oedema pulmonum, Bronchitis purulenta, Nephritis chronica interstitialis et parenchymatosa recens, Hepatitis parenchymatosa. Auf den Meningen hier und da weisse, ganz dünne, fibröse Streifen zu sehen, sonst makroskopisch keine Abweichung.

Mikroskopischer Befund: Arachnoides ist wenig aufgelockert und mit Lymphocyten und uninucleären Leukocyten in mässigem Grade infiltrirt, multinucleäre Leukocyten und Uebergangsformen finden sich auch relativ viel, abgestossene Endothelien vereinzelt, einige davon haben Vacuolen, rothe Blutkörperchen wenig im Gewebe, Gefässe sind mässig gefüllt, viele Leukocyten haben gelbliches Pigment im Zellleib, Bakterien-Befund negativ. Viele Hirnsand vorhanden.

Epikrise: Typhus abdominalis mit remittirendem Fieber, mässige Infiltration der Arachnoides mit Leukocyten; leichte Entzündung der Arachnoides.

Fall 11. S., 27jährige Arbeitersfrau, am 19. Februar 1901 in Gebäranstalt aufgenommen. Zangengeburt, bei der Aufnahme hatte Patientin Fieber und psychische Störung, nach der Entbindung fiel das Fieber ab, am 3. Wochenbetttage stieg Temperatur wieder auf, Verdacht auf Erysipel, Kopfschmerzen, apathisch, vom 8. Tage ab Delirium, Fieber unregelmässig, am 2. März 1901 Tod. Section am 4. März 1901. Diagnose: Hydrocephalus internus, Corpitis fibrinosa diphtherica, Endometritis cervicis ulcerosa, Status puerperalis uteri. Meningen leicht serös durchfeuchtet, Blutgefässe stark gefüllt, Ventrikel erweitert.

Mikroskopischer Befund: Arachnoides ist in den Sulcis etwas aufgelockert, und stellenweise mit Lymphocyten mässig infiltrirt, uninucleäre Leukocyten wenig, multinucleäre Leukocyten und Uebergangsformen sehr wenig vorhanden, abgestossene Endothelien vereinzelt zu sehen, rothe Blutkörperchen im Gewebe sehr viel vorhanden. Grössere Gefässe und Capillaren sind ziemlich stark gefüllt, keine Fibrinfäden, Bakterien-Befund negativ.

Epikrise: Endometritis nach der Entbindung, Sepsis mit starkem Delirium. Leicht serös-zellige Entzündung der Arachnoides, Hydrocephalus internus.

Fall 12, H., 18jähriger Bäckerlehrling, am 26. April in die 2. medicinische Klinik aufgenommen. Jetziges Leiden begann am 23. April mit starken Kopf- und Kreuzschmerzen, sowie Halsschmerzen. Temperatur 39,9° C., Scharlach-Exanthem; im Strichpräparat vom Belag im Rachen sieht man Diplokokken, Streptokokken und Staphylokokken, dazwischen polymorphe Stäbchen mit deutlicher Polfärbung (Löffler's Diphtherie-Bacillen), hohes unregelmässiges Fieber, Sensorium völlig benommen, später Delirium, am 29. April Tod. Section am 30. April 1901. Diagnose: Scarlatina, Angina scarlatinosa diphtherica faucium, Nephritis, Hepatitis parenchymatosa, Hyperaemia pulmonum et cerebri. Schädeldach mit dicker Diploe, Arachnoides der Basis leicht getrübt, oberflächliche Gefässe stark gefüllt, Ventrikel mässig weit, Plexus blutreich, das weisse Centrum leicht ödematös.

Mikroskopischer Befund: Arachnoides ist ziemlich stark aufgelockert, mit kleinen Lymphocyten und uninucleären Leukocyten in mässigem Grade infiltrirt, multinucleäre Leukocyten und Uebergangsformen sind nur vereinzelt zu sehen, abgestossene Endothelien nicht vorhanden, rothe Blutkörperchen in geringer Zahl zerstreut sichtbar, grössere Blutgefässe und Capillaren stark gefüllt, kein Fibrin im Gewebe, Bakterien-Befund negativ.

Epikrise: Scarlatina und Diphtheria faucium mit Benommenheit und Delirum. Oedem und mässige Infiltration der Arachnoides mit Leukocyten, serös-zellige Entzündung der Arachnoides.

Fall 13. G., 11jähriges Tischlerskind, am 11. December 1900 in die Kinderklinik aufgenommen. Am 8. December begann das Leiden mit Kopfschmerzen, Erbrechen, Halsschmerzen und starkem Fieber, am nächsten Tage Scharlach-Exanthem. Status praesens: Das Kind meist benommen, reagirt jedoch auf Anruf und versteht einige Aufforderungen; Temperatur 39,3° C., rechts Mittelohr-Eiterung, am Gesäss Decubitus. Im weiteren Verlauf wurde Benommenheit stärker, zeitweise Delirium, aber nach einer Woche klar; Gelenk-Anschwellungen, Oedem am Augenlid, links Mittelohr-Eiterung, der linke Warzenfortsatz geröthet und geschwollen, Aufmeisselung in Narkose. Nach der Operation starker Schüttelfrost, hohes Fieber, Tremor der Hände, sehr aufgeregt, aber Sensorium frei; am 1. Januar Tod. Section am 2. Januar 1901. Diagnose: Laryngitis, Tracheitis, Bronchitis fibrinosa membranacea, Pharyngitis gangraenosa ulcerosa, Dermatitis exfoliativa, Nephritis, Hepatitis parenchymatosa et interstitialis. Hirnhäute ohne Besonderheiten, keine Sinusthrombose.

Mikroskopischer Befund: Arachnoides ist ziemlich stark aufgelockert und mit Leukocyten stark durchsetzt, multinucleäre Leukocyten auch viel vorhanden, abgestossene Endothelien sehr wenig, ohne Vacuolen,

rothe Blutkörperchen wenig im Gewebe, Gefässe sind wenig gefüllt, Endothkerne haben einfache oder mehrfache Einbuchtung, kein Fibrin im Gewebe. Bakterien-Befund negativ.

Epikrise: Scharlach, später beiderseitige Mittelohr-Eiterung; Anfangs hatte Patient Benommenheit und Delirium, später aber Aufregung, Tremor der Hände bei klarem Sensorium. Serös-eitrige Entzündung der Arachnoides.

Fall 14. V., 2½ jähriger Arbeitersohn, am 18. März 1901 in die Kinderklinik aufgenommen. Am 14. März 1901 erkrankte das Kind mit Erbrechen, Kopfschmerzen, Fieber, Halsschmerzen und Schnupfen. Status praesens: Kind liegt vollständig apathisch, Temperatur 38,8° C., Scharlach-Exanthem, im Belag der Zunge Streptokokken und Diphtherie-verdächtige Stäbchen. Im weiteren Verlauf Perforation beider Trommelfelle, hohes constantes Fieber, am 22. März 1901 mit Fieber 40,4° Tod. Section am 23. März 1901. Gehirn ödematös, weich, Blutgehalt mässig.

Mikroskopischer Befund: Arachnoides ist etwas locker, und mit kleinen Lymphocyten und uninucleären Leukocyten stark durchsetzt, auch viele multinucleäre Leukocyten vorhanden, rothe Blutkörperchen finden sich in grosser Menge im Gewebe, jedoch kein Pigment, abgestossene Endothelien relativ viel, ohne Vacuolen, grosse Gefässe sind mit Blut stark, Capillaren wenig gefüllt, Fibrinfärbung liefert negatives Ergebniss.

Epikrise: Das Leiden begann mit Kopfschmerzen und Erbrechen, zuerst wurde Scharlach diagnosticirt, dann gesellte sich Mittelohr-Eiterung hinzu, endlich Sepsis mit hohem Fieber, Patient war vollständig apathisch gewesen, hatte aber keine andere Meningeal-Erscheinung geboten. Leichtes Oedem der Arachnoides, Infiltration mit Leukocyten, leichte Blutungen: mässige serös-eiterige Entzündung der Arachnoides.

Fall 15. L., 61 jähriger Blechlackirer, aufgenommen am 7. Jan. 1901 in der Ohrenklinik. Im Januar 1900 fiel Patient auf den Kopf und war 15 Minuten bewusstlos, seit dieser Zeit rechtsseitige Ohrenschmerzen und zunehmende Kopfschmerzen. Status praesens: heftige Kopfschmerzen, unerträgliches Ohrensausen, Schlaflosigkeit, Papillen ausserordentlich eng, links grösser als rechts, reagirt nicht, beim Stehen Abweichen nach rechts, beim Gehen am Tage das Gefühl von Betrunkensein, Schwindelgefühl im Dunkeln, auf dem rechten Warzenfortsatz und über demselben schmerzhafte Infiltration, Drücken über der ganzen Hinterhaupt-Schuppe sehr schmerzhaft. Im weiteren Verlauf rechtsseitige Mittelohr-Eiterung, am 10. Januar wurde operirt, seit Operation heftige rechtsseitige Kopfschmerzen, am 17. Februar plötzlich Zittern des ganzen Körpers, Temperatur 37,5° C.: seit 18. Februar vollkommen somnolent, hohes Fieber, Puls regelmässig, aber weder Erbrechen, noch Nackensteifigkeit, keine Lähmungs-Erscheinungen, am 19. Februar Tod. Section am 21. Februar 1901. Diagnose: Hydrocephalus internus, Hyperaemia cerebri. Arterien der Basis starr-

wandig, z. Th. verkalkt, Sutura frontalis erhalten, Innenfläche des Schädeldaches uneben, von feinsten Adern dicht durchsetzt, Meningen feucht und blutreich, alle Ventrikel erweitert, enthalten grosse Mengen klarer, farbloser Flüssigkeit, Venen im Innern des Gehirns stark gefüllt, Gehirnsubstanz derb, Hemisphären und grosse Ganglien ohne Besonderheiten.

Mikroskopischer Befund: Arachnoides mässig gelockert, besonders in den Sulci deutlich, es giebt Stellen, wo man ganz spärlich zellige Elemente findet, aber es giebt auch solche, wo ziemlich starke Infiltration mit kleinen Lymphocyten und uninucleären Leukocyten besteht, jedoch multinucleäre Leukocyten und Uebergangsformen wenig zu finden, abgestossene Endothelien nur vereinzelt vorhanden, einige davon haben Vacuolen, rothe Blutkörperchen im Gewebe der Arachnoides ganz spärlich vorhanden, grössere Gefässe und Capillaren stark gefüllt, Bakterien-Befund negativ.

Epikrise: Chronische Mittelohr-Eiterung mit leichten Meningeal-Erscheinungen, später Pneumonie mit hohem, unregelmässigem Fieber. Hydrocephalus internus, serös-zellige Entzündung der Arachnoides.

Fall 16. B., 1½ jähriger Arbeiterssohn, am 27. October 1900 in die Kinderklinik aufgenommen. Seit 14 Tagen Stickhusten-Anfälle mit etwas Schleim-Auswurf, seit Mitte November Fieber, Masern-verdächtige Ausschläge; Mittelohr-Eiterung an beiden Seiten, am 21. December Antrum-Eröffnung und Auskratzung der Granulation, am 24. December Athemnoth stärker, da wurde Tracheotomie gemacht, unaufhörliche Unruhe, hohes unregelmässiges Fieber, am 26. December Tod. Section am 27. December 1900. Diagnose: Bronchopneumonia duplex, Pleuritis purulenta sinistra, Laryngitis membranacea fibrinosa, Nephritis parenchymatosa levis, Thrombosis sinus sigmoidis dextri. Gehirn ödematös, Sinus transversus und sigmoides mit gelben, z. T. jauchigen Thromben gefüllt.

Mikroskroskopischer Befund: Arachnoides ist in den Sulci mässig aufgelockert und mit Lymphocyten und uninucleären Leukocyten ziemlich stark infiltrirt, aber multinucleäre Leukocyten und Uebergangsformen nur vereinzelt vorhanden, rothe Blutzellen wenig im Gewebe, abgestossene Endothelien auch nur vereinzelt. Gefässe sind stark gefüllt, darin grosse Mengen von Leukocyten und Fibrinfäden vorhanden. Kein Fibrin im Gewebe, Bakterien-Befund negativ.

Epikrise: Keuchhusten, Masern, beiderseitige Mittelohr-Eiterung, ausser unaufhörlicher Unruhe keine besonderen Erscheinungen von Seiten des Gehirns. Leukocyten-Infiltration der Arachnoides. Leicht entzündliche. Reizung.

Fall 17. O., 51 jähriger Kofferputzer, am 6. November 1900 in die Deliranten-Abtheilung der Charité aufgenommen. Am 9. November das Ellenbogengelenk resecirt, nach der Narkose trat Verwirrtheit und Unruhe auf. Oertlich orientirt, aber zeitlich nicht. Seit 1. Januar 1901 hohes

unregelmässiges Fieber, am 6. Januar 1901 Tod. Section am 8. Januar. Diagnose: Pleuro-Pneumonia fibrinosa dextra, Nephritis parenchymatosa recens, Perihepatitis chronica fibrosa. Gehirn etwas blutreich, sonst makroskopisch ohne Abweichung.

Mikroskopischer Befund: Arachnoides ist ziemlich stark aufgelockert und mit Leukocyten in starkem Grade infiltrit, aber wenig multinucleäre Leukocyten; rothe Blutkörperchen zahlreich im Gewebe vorhanden, viele abgestossene Endothelien enthalten gelbliches Pigment und Vacuolen. Gefässe sind stark gefüllt, darin im Fibrin eingeschlossene Leukocyten-Haufen zu sehen, kein Fibrin in der Arachnoides, Bakterien-Befund negativ.

Epikrise: Verwirrtheit nach der Narkose, Pneumonie mit unregelmässigem Fieber. Oedem und Leukocyten-Infiltration der Arachnoides; seröse Meningitis.

Fall 18. K., 47jähr. Arbeiter, am 26. April 1901 in die Deliranten-Abtheilung der Charité mit Diagnose eines fieberhaften Magenkatarrhs, Bronchitis und beginnenden Delirium alcoholicum geschickt. Patient ist örtlich, jedoch über die Dauer seiner Krankheit nicht orientirt, delirirt, unruhig, Tremor manuum, Temperatur 39,5° C., starke Dyspnoe, am 27. April Tod. Section am 29. April 1901. Diagnose: Pleuritis fibrinosa dextra, Pneumonia fibrinosa partialis apostematosa, Nephritis parenchymatosa duplex et interstitialis. Makroskopisch ist die Arachnoides etwas serös durchtränkt, sonst findet sich nichts Besonderes.

Mikroskopischer Befund: Arachnoides ist stark aufgelockert und mit Lymphocyten, uninucleären, grösstentheils stark aufgequollenen Leukocyten und Uebergangsformen ziemlich stark infiltrirt, multinucleäre Leukocyten aber sind in sehr geringer Zahl, abgestossene Endothelien vereinzelt vorhanden, einige davon haben Vacuolen. Rothe Blutkörperchen liegen sehr viel im Gewebe, Blutgefässe sind stark gefüllt, darin ist die Masse der Leukocyten, von Fibrinfäden eingeschlossen, sichtbar, im Gewebe aber kein Fibrin. In der Arachnoides zahlreiche und in grösseren Gefässen wenige Diplokokken und Mikrokokken-Ketten, in der Gehirnsubstanz gar keine.

Epikrise: Delirium alcoholicum, fibrinöse Pneumonie. Oedem und starke Infiltration der Arachnoides mit Leukocyten, Bacillen-Befund positiv; serös-zellige hämorrhagische Meningitis.

Fall 19. T., 47jährige Arbeitersfrau, am 3. Januar 1901 in die 2. medicinische Klinik aufgenommen. Patientin hatte oft über Kopfschmerzen zu klagen, die vor einem halben Jahre so stark wurden, dass sie leichte Ohnmacht bekam. Seit December 1900 Schüttelfrost, Schmerzen in der Magen und Lebergegend, Kopfschmerzen in der Frontalgegend; keine Störungen vom Central-Nervensystem, am 14. Januar 1901 Tod. Section am 15. Januar 1901. Diagnose: Carcinoma ulcerosum pylori fungosum medullare, Abscessus gangraenosus hepatis, Thrombosis portalis parietalis. Gehirn von geringem Blutgehalt, mit zarten Gefässen, ohne Heerde.

Mikroskopischer Befund: Arachnoides ist in mässigem Grade aufgelockert, es giebt einzelne Stellen, wo uninucleäre Leukocyten und Uebergangsformen etwas mehr und daselbst abgestossene Endothelien mit Vacuolen oder gelblichem Pigment vorhanden sind, aber Lymphocyten und multinucleäre Leukocyten selten sichtbar; es sind aber auch viele Stellen, wo Leukocyten in sehr geringer Zahl sich finden, rothe Blutkörperchen im Gewebe nur vereinzelt, Gefässe sind ziemlich stark gefüllt, und darin reichliche Mengen von multinucleären Leukocyten und Fibrinfäden; Bakterien-Befund negativ.

Epikrise: Magenkrebs, Abscess in der Leber, später allgemeine Sepsis ohne Erscheinungen von Seiten des Gehirns. Leichtes Oedem und leichte partielle Leukocyten-Infiltration der Arachnoides.

Fall 20. H., 40jähriger Maler, am 25. Februar 1901 in die 3. medicinische Klinik aufgenommen und an demselben Tage gestorben. Seit 5 Tagen Schüttelfrost, Husten, Athemnoth, Bruststiche, blutiger Auswurf. Sensorium leicht benommen. Section am 27. Februar 1901. Diagnose: Pleura-pneumonia fibrinosa lobi inferoris dextri, Hyperaemia et oedema pulmonis sinistri, Dilatatio et Hypertrophia cordis, Nephritis parenchymatosa. Meningen makroskopisch nichts Besonderes.

Mikroskopischer Befund: Arachnoides ist ziemlich stark aufgelockert, Leukocyten finden sich nur wenig, einige dieser enthalten Pigment, rothe Blutkörperchen wenig im Gewebe, Gefässe sind in mässigem Grade gefüllt, einige grössere Gefässe enthalten Diplokokken-Haufen, ausserhalb der Gefässe finden sich solche nicht.

Epikrise: Pneumonie, Krankheitsdauer 5 Tage; leichtes Oedem in der Arachnoides, in den Gefässen Diplokokken.

Fall 21. V. W., 46jähriger Schauspieler, am 20. März 1901 in die 2. medicinische Klinik aufgenommen. Seit 10 Tagen allgemeine Mattigkeit, Husten, am 19. März plötzlich Schüttelfrost, Bruststiche, Athemnoth; im Sputum Kapsel-Diplokokken. Am 21. März Morgens sehr benommen, Exitus. Section am 23. März 1901. Weiche Hirnhaut sehr blutreich, sonst makroskopisch keine Abweichung.

Mikroskopischer Befund: Arachnoides ist stellenweise ziemlich stark aufgelockert, Lymphocyten wenig zu sehen, und mit rothen Blutkörperchen stark durchsetzt, multinucleäre Leukocyten und Uebergangsformen sehr wenig, abgestossene Endothelien nur vereinzelt. Gefässe sind stark gefüllt, darin finden sich grosse Mengen von multinucleären Leukocyten und Fibrinfäden, ein grosses Gefäss enthält wenig Mikrokokken-Ketten und Diplokokken (nur in einem Präparat), aber im Gewebe sind solche nicht sichtbar.

Epikrise: Ausgedehnte Pneumonie, mässiges Oedem der Arachnoides, im Gefässe Streptokokken und Diplokokken.

Fall 22. M., 6 Monate alt, Arbeiterskind, am 17. Februar 1901 in die Kinderklinik aufgenommen. Seit 7 Tagen Husten, starke Unruhe. Jetzt hohes Fieber, Athemnoth, Tracheotomie; am 21. Februar 1901 Exitus. Section am 22. Februar. Diagnose: Pharyngitis et laryngitis katarrhalis. Tracheotomia, Phlegmone retrooesophagea et retrotrachealis, Tracheitis ulcerosa ichorosa, Bronchopneumonia multiplex duplex. Arachnoides makroskopisch ohne Abweichung.

Mikroskopischer Befund: Arachnoides etwas locker, Leukocyten nur in geringer Menge vorhanden, abgestossene Endothelien finden sich nicht. Grössere Gefässe und Capillaren sind mässig gefüllt, rothe Blutkörperchen im Gewebe nur vereinzelt, Fibrin und Bakterien gar nicht.

Epikrise: Diphtherie mit hohem Fieber, weder cerebrale, noch meningeale Symptome, Arachnoides nicht verändert.

## Literatur.

Bezüglich der Literatur wird besonders auf die Arbeiten: „Beitrag zur Lehre vom Meningotyphus" von Dr. A. Loeb, Archiv f. klin. Med., 1899. und „Ueber den Einfluss des Typhus abdominalis auf das Nervensystem" von Dr. A. Friedländer, 1900, verwiesen.


1. Blaschko: Ueber Veränderungen im Gehirn bei fieberhaften Krankheiten. Dieses Archiv, LXXXIII, Heft 3.
2. Wolff: Archiv für klin. Medicin, 1888.
3. Herzog Carl von Bayern: Untersuchungen über die Anhäufung der weissen Blutkörperchen in der Gehirnrinde. Dies. Arch., LXIX.
4. Schultze: Verhandlung des Congresses f. innere Medicin, Wiesbaden. Bd. 5, 1887.
5. Rosenthal: Ueber die anatomischen Veränderungen im Gehirn bei infectiösen Krankheiten. Centralblatt für die med. Wissenschaft, 1881.
6. Boden: Vortrag im allgem. ärztl. Verein zu Köln. Münchner medicin. Wochenschrift, 1899.
7. Krannhals: Zur Casuistik Meningitis-ähnlicher Krankheitsfälle. Arch. f. klin. Medicin, 1895.
8. Quinke: Meningitis serosa. Sammlung der kl. Vorträge von Volkmann, 1893. Ueber Meningitis serosa und verwandte Zustände. Zeitschrift f. Nervenheilkunde, 1897, Bd. IX.
9. Ziegler: Lehrbuch der speciellen Pathologie, 1898.
10. Klebs
11. Rudnew } citirt aus Boeninghans.
12. Burgew
13. Boeninghans: Die Meningitis serosa acuta. Wiesbaden, 1897.
14. Levy: Méningite sereuse au pneumonique. Arch. de médicine expérim., 1897, IX.
15. Hugot: Lyon médical, 1899, No. 4, Berl. klin. Wochenschrift, 1899.

16. Unna: Ueber die Bedeutung der Plasmazellen. Berl. klin. Wochenschritt, 1892.
17. Marschalko: Ueber sogenannte Plasmazellen. Centralblatt für allgemeine Pathologie und pathologische Anatomie, Bd. 10, 1899.
18. Joanovicz: Ueber Vorkommen, Bedeutung und Herkunft der Unnaschen Plasmazellen bei verschiedenen pathologischen Processen.
19. Hirschmann: Patholog.-anatom. Studien über acute und chronische Laryngitis. Dieses Archiv, Bd. 164, 1901.

# XXIII.

# Ein Fall eines solid thrombirten Dilatations-Aneurysma des Ductus arteriosus Botalli.

Mit einer Erwiderung an Herrn Scharfe in Halle.

Von

Dr. med. H. Roeder,

Assistenzarzt am Kaiser und Kaiserin Friedrich Kinderkrankenhause zu Berlin.

(Hierzu 2 Text-Abbildungen.)

Im Folgenden sei mir gestattet, über einen Fall von Thrombose eines Dilatations-Aneurysma des Ductus arteriosus Botalli zu berichten. Der interessante Befund ist mir von Herrn Medicinalrath Dr. Schmorl, Director des Pathologischen Institutes zu Dresden, zur Bearbeitung überlassen worden, ebenso wie zwei andere Untersuchungen[1]), die ich an anderer Stelle veröffentlicht habe.

Zur Thrombose des Ductus Botalli hat bereits vor längerer Zeit Rauchfuss[2]) auf Grund zahlreicher Beobachtungen am

[1]) H. Roeder, Zwei Fälle von Ruptur des Ductus arteriosus Botalli. Aus dem pathologischen Institut zu Dresden. Berliner klinische Wochenschrift No. 3, 1901. — Die Ruptur des Ductus arteriosus Botalli. Eine monographische Studie zur Pathologie des Ductus. Archiv für Kinderheilkunde Bd. 30.

[2]) Rauchfuss, Dieses Archiv Bd. 24. Ueber Thrombose des Ductus Botalli.

Petersburger Findelhaus einen werthvollen casuistischen Beitrag geliefert, aus welchem die Wichtigkeit der Thrombose des Ductus hell zu Tage tritt. Unter anderen erwähnt Rauchfuss einige Fälle, bei denen im Gefolge der Thrombose eines aneurysmatisch erweiterten Ductus sich Embolien im Gebiete des oberen Astes der Arteria pulmonalis dextra und in der Arteria renalis dextra entwickelt hatten. Auch ein Fall von Klob[1]) bestätigt, dass Thrombose des arteriösen Ganges den Ausgangspunkt weitverbreiteter Störungen auf dem Wege embolischer Gefäss-Verstopfungen bilden kann; und zwar war in diesem Fall das embolische Einwandern der an der Aortenmündung losgelösten Thrombus-Partikel bis in ein entferntes Gefässgebiet, bis in die Arteria mesenterica superior nachzuweisen. An derartige und andere Fälle knüpfte Rauchfuss eine aetiologische Erklärung der Thrombose des Ductus an und hob dabei als Ursache derselben gewisse Erkrankungen der Neugeborenen hervor, wie Nabel-Infection, Lungenentzündung, luische und andere congenitale Erkrankungen, welche durch ihren störenden Einfluss auf die Gefäss-Veränderungen der Fötalwege und auf die Involution derselben, im Besonderen auf die Involution des Ductus arteriosus, die Thrombose und die andern Anomalien desselben herbeiführen sollten. In den verschiedensten Infections-Zuständen der Neugeborenen erblickte Rauchfuss also die alleinige Ursache für die Entstehung der Anomalien des Ductus und im Besonderen der Thrombose desselben. Bei seinem Erklärungsversuch hat er nun, wie die meisten Autoren der letzten Jahrzehnte, den Unterschied zwischen Ductus-Verschluss und Involution nicht genügend präcisirt. Er trennte noch nicht die beiden Vorgänge, sondern identificirte sie vielmehr und sah in ihnen einen einzigen Vorgang. Er übersah, dass bei der Verschliessung der Ductus-Mündung ganz andere Kräfte thätig sind, als bei der Involution des Ganges, dass der momentane normale Verschluss an mechanisch-physikalische Bedingungen geknüpft ist, während die Involution durch einen allmählich sich vollziehenden anatomischen Process, durch die Endarteriitis obliterans zu Stande kommt.

In unserer Betrachtung, der ich eine eigene Beobachtung zu Grunde lege, soll nun hervorgehoben werden, dass die Ur-

[1]) Klob, Zeitschrift k. k. Gesellschaft der Aerzte zu Wien No. 1, 1859.

sache für die Thrombose des Ductus nicht in den verschiedenen Infections-Zuständen der Neugeborenen beruht, sondern dass diese nur accidentelle Erscheinungen darstellen und dass im Gegentheil die Bildung eines Aneurysma des Ductus und die Thrombirung desselben nur möglich ist, wenn zur Zeit der ersten Athemzüge die normalen mechanisch-physikalischen Bedingungen an der Einmündung des Ganges in die Aorta aufgehoben sind und durch Störung der nachfolgenden Gewebsveränderungen der Wand des Ductus eine Obliteration des Gefässlumens vereitelt wird.

Krankengeschichte: Kind Schmidt, gestorb. 26. Februar. Diagnose: Enteritis.

Mutter 29 Jahre alt; II. para. Allgemein verengtes, platt-rachitisches Becken. Beginn der Wehen am Ende des 9. Monats. Colpeuryse, Wendung und Extraction, Scheiden-Ausspülung.

Kind, am 16. Februar 12 Uhr 50 Minuten geb. in Schädellage Ia. Asphyxie. Kind schreit lebhaft, erscheint normal gebildet und wiegt 2370 gr.

16. Februar. Gewicht 2355 gr. Kind wird an die Brust gelegt, trinkt jedoch wenig und schläft alsbald wieder ein. Körperbau gracil.

18. Februar. 2195 gr. Kind bewegt den linken Arm fast gar nicht; es besteht eine ausgesprochene Parese desselben. Kind selbst ist im Allgemeinen recht schwächlich und wird zum Schutz vor Wärmeverlusten in Watte eingewickelt und in die Wärmewanne gelegt.

20. Februar. 1835 gr. Hautfarbe blass. Kind schreit viel, hat mehrere dünne Stuhl-Entleerungen, wird 3 mal täglich gebadet und trinkt trotzdem sehr wenig; kein Icterus, kein Soor.

21. Februar. 1690 gr. Kind hat während der letzten Nacht 4 ganz dünne, gelbe Stühle gehabt. Nabelschnur-Rest beginnt sich abzustossen.

23. Februar. 1590 gr. Der Nabelschnur-Rest ist gestern abgefallen. In der heutigen Nacht war das Kind sehr unruhig, hatte sehr viel geschrieen und auch gehustet. Nahrung wird wenig genommen.

24. Februar. 1535 gr. Kein Icterus, kein Soor. Kein Erbrechen nach dem Trinken. Stuhl häufig, dünn. Kräfte haben sehr abgenommen.

25. Februar. 1505 gr. Die Nabelwunde leidlich verheilt, geringe Secretion; kein Icterus. Kräftezustand äusserst elend.

26. Februar. Das Kind konnte nicht mehr gewogen werden, da dasselbe zusehends verfiel.

Sections-Protocoll: Diagnose: Eitrige Meningitis. Abscess an der linken Clavicula. Clavicular-Fractur. Abscess am Oberlappen der linken Lunge. Dilatations-Aneurysma und Throm-

bose des Ductus arteriosus Botalli. Allgemeine Anäm. Omphalitis.

Aeussere Besichtigung: Männliche Kinderleiche, 1485 gr schw. 44 cm lang; Kopfdurchmesser 8½, 10½, 10½ cm; Umfang 30½, Schulterbreite 9½, Hüftbreite 7½, Brustumfang 24 cm. Körper schwächlich gebaut. Kopfknochen verschieblich; Kopfhaar 1½ cm, schwarz. Ohr und Nasenknorpel wenig fest. Augen offen, Cornea getrübt. Im rechten Nasenloch ist die Haut etwas geröthet, mit bräunlich-rothen, eingetrockneten Massen belegt. Mund geschlossen. Hals ohne Veränderungen. Haut blass. Nabelstumpf im Eintrocknen begriffen. Bauchhaut grünlich gefärbt. Hoden im Scrotum. An der unteren Epiphyse des Femur kein Knochenkern. Epiphysenlinie intact.

Innere Besichtigung: Der vordere Abschnitt beider Seitenwandlinien zeigt flache Blutergüsse. Die Kopfknochen sind übereinander geschoben; nirgends verletzt. Im vorderen Abschnitt des Längs-Blutleiters ein Thrombus. An der Innenfläche der Dura eine ziemlich starke Injection und Trübung, ausserdem aber rechts vom Längs-Blutleiter eine eiterige Auflagerung in Form gelbweisser, missfarbiger Massen. An der Oberfläche der Convexität die weichen Hirnhäute eiterig infiltrirt, besonders entsprechend der Längsfurche des Gehirns. Noch stärker ist dies der Fall an der Basis, namentlich längs der Arteria basilaris. Weiche Häute hier stark injicirt. Gehirn weich, Substanz blutreich. Gehirnventrikel leer.

Lungen sinken gut zurück; die vorliegenden Theile hell und dunkelroth marmorirt. Brustfellräume leer. Mittelfell intact. Innere Brustdrüse ohne Veränderungen. Herzbeutel leer, beide Blätter glatt und spiegelnd.

Herz von gewöhnlicher Grösse, ziemlich stark contrahirt. In den beiden Herzhöhlen geringe Mengen schwarzrothen, flüssigen Blutes. Herzhöhlen nicht erweitert. Herzmuskel ziemlich mürbe, blassbraun gefärbt. Klappen ohne Besonderheit.

Ductus Botalli in seiner ganzen Ausdehnung stark erweitert, eiförmig, von der Grösse einer halben Kirsche, von prallelastischer Consistenz. Die Erweiterung ist gegen die Pulmonalis durch eine tiefe Furche scharf abgesetzt, während sie in die Aorta ganz allmählich übergeht. Beim Aufschneiden zeigt sich eine bedeutende aneurysmatische Erweiterung, einen festen, rothen Thrombus enthaltend. Fig. 1 u. 2.

Linke Lunge: in den Unterlappen gut lufthaltig. Gewebe auf dem Durchschnitt mässig blutreich. Dasselbe Verhalten zeigt im allgemeinen der linke Oberlappen. An der Spitze stösst man auf einen Kirsch-grossen, luftleeren, derben Heerd von dunkelrother Farbe, der in eitrigem Zerfall begriffen ist.

Rechte Lunge: überall gut lufthaltig, ohne Veränderungen. Speiseröhre und Trachea ohne Veränderung. In der Bauchhöhle keine freie Flüssigkeit. Bauchfell glatt, spiegelnd. Dünn- und Dickdarmschlingen durch Luft

aufgetrieben. Leber unter dem Rippenbogen. Zwerchfellstand beiderseits 5. Rippe.

Milz 4 gr schwer, sehr schlaff; Oberfläche braunroth. Schnittfläche blutarm. Pulpa nicht vorquellend. Nebenniere ohne Befund.

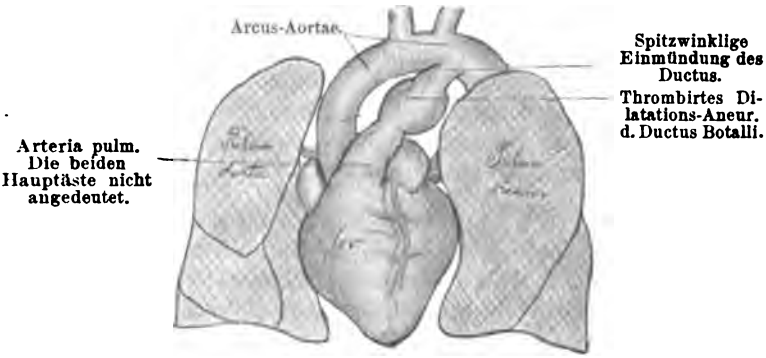


Fig. 1.
Herz mit dem thrombirten Aneurysma in situ.

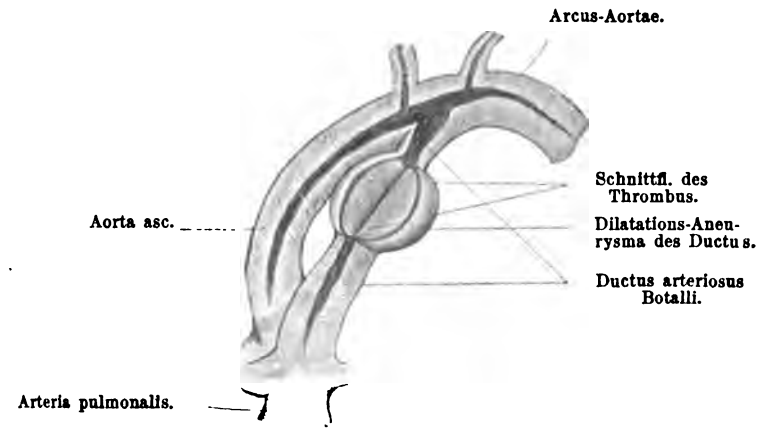


Fig. 2.
Eröffnung des Aneurysma mit der Schnittfläche des soliden Thrombus.

Linke Niere von normaler Grösse, ziemlich schlaffer Consistenz. Kapsel leicht abziehbar. Oberfläche blassblaugrau. Rinde deutlich gezeichnet. In der Marksubstanz zahlreiche Harnsäure-Infarcte. Rechte Niere zeigt dasselbe Verhalten.

Proc. vermiformis liegt an der lateralen Seite des Coecum, ist sehr lang und reicht aufwärts bis zum oberen Pol der rechten Niere, mit deren vorderer Fläche er locker verwachsen ist. Mesenterium fettlos; Mesenterialdrüse nicht vergrössert.

Im Magen braun gefärbter Schleim; Schleimhaut im Allgemeinen grauroth. Im Duodenum galliger Inhalt, Gallengang durchgängig. Leber von ziemlich derber Consistenz, braunrother Farbe an der Oberfläche. Schnittfläche mässig blutreich, braun; acinöse Structur undeutlich. In der Gallenblase dunkle Galle.

Im Dickdarme gelbflüssiger Inhalt, Schleimhaut sehr dünn, sehr blass. Dünndarm-Schleimhaut stark fleckig geröthet, besonders an den Follikeln, welche eine geringe Schwellung zeigen; im Ileum und Jejunum ist die Schleimhaut blass.

Beim Versuch, die Haut am linken Schlüsselbein abzupräpariren, stösst man auf einen Kirsch-grossen Abscess, welcher zwischen Haut und Clavicula gelegen ist. Die Clavicula ist vom Periost entblösst und 1½ cm vom Sterno-clavicular-Gelenk entfernt quer durchbrochen. Die Fractur-Enden ad longitudinem verschoben. Das Sterno-Clavicular-Gelenk vereitert. An der inneren Seite des Nabels das Gewebe eiterig infiltrirt. Die Nabelgefässe durch feste, rothe Thromben verschlossen.

Wenn wir eine allgemeingültige ätiologische Erklärung der Thrombose des Ductus arteriosus versuchen und auf Grund einer neugewonnenen Aetiologie uns mit der Erörterung unseres Falles beschäftigen wollen, müssen wir durch einen kurzen Hinweis auf die normale Verschliessung und Involution des Ductus, sowie auf die heutige Auffassung beider Vorgänge das Verständniss für eine aneurysmatische Erweiterung und Thrombirung desselben uns erleichtern. Erst die neue Auffassung von der anatomischen Anordnung und physiologischen Aufgabe des Ductus giebt uns den Schlüssel an die Hand zur Erklärung seiner pathologischen Anomalien.

So lange unsere Kenntniss von den Bedingungen des normalen Ductus-Verschlusses eine unzureichende gewesen ist, war auch eine richtige Darlegung seiner Anomalien nicht möglich. Bei der grossen Unklarheit der zahlreichen Hypothesen, die im Lauf langer Zeiten von Galen, Vesalius, Botallo, Chevers, Forbes, Magendie, Langer und Walkhoff betreffs der Ursache und Art des normalen Ductus-Verschlusses aufgestellt waren, stand natürlich auch die ätiologische Erklärung der abnormen Veränderungen, die sich dabei vollziehen können, auf sehr schwachen Füssen.

Erst durch die im Jahre 1894 veröffentlichten Untersuchungen von Zuntz und Strassmann[1]) haben wir über die Ursache und Art der Verschliessung volle Klarheit erlangt, und es ist, wie ich in meiner monographischen Arbeit[2]) zur Pathologie des Ductus bereits ausführte, Strassmann gelungen, auch in die Entstehung der pathologischen Anomalien des Ductus arteriosus uns einen besseren Einblick zu gewähren.

Die Strassmann'schen Untersuchungen haben, worauf ich mit Rücksicht auf die von Herrn Scharfe[3]) in Halle neuerdings geltend gemachten Zweifel besonders hinweisen will, den unwiderleglichen Beweis erbracht, dass, entgegen den übrigen Theorien der Verschluss des Ganges an seiner Einmündung in die Aorta durch eine Klappen-artige Lamelle, welche bei Steigerung des Aortendruckes nach dem ersten Athemzuge das Lumen der Ductus-Mündung verlegt, zu Stande kommt, und dass vor Allem das Bestehen dieser Klappen-artigen Bildung gebunden ist an die spitzwinklige Vereinigung von Ductus und Aorta. Aus der Höhe der aufgeschnittenen Aorta betrachtet, bezeichnet Strassmann die Oeffnung des Ganges bei einem reifen Foetus als eine elliptische, nicht aber rundliche, wie die der anderen Aortenäste und des Abganges des Ductus aus der Pulmonalis. Das Aussehen kommt dadurch zu Stande, dass die Klappen-artige Fortsetzung der Ductus- und Aortenwand sich über die Mündung hinwegschiebt. Diese Klappen-artige Fortsetzung ist nun nach Strossmann dünner und durchsichtiger, als die Umgebung und an ihrem Ende schwach concav. Und zwar wird diese zungenförmige Gestalt der medianen Hälfte der Ductus-Mündung auch histologisch durch die mikroskopisch nachweisbare schiefe Fortsetzung der Aortenwände, durch die Fasern des Ductus zu Stande gebracht. Aber diese Fasern stellen die musculösen und elastischen Elemente der Ductuswand dar und

[1]) P. Strassmann, Untersuchungen über den Blutkreislauf der Neugeborenen. Archiv für Gynäkologie. Bd. 47.

[2]) H. Roeder, Die Ruptur des Ductus arteriosus Botalli. Eine monographische Studie zur Pathologie des Ductus. Archiv für Kinderheilkunde. Bd. 30. 1900.

[3]) H. Scharfe, Der Ductus Botalli. Beitrag zur Physiologie und Pathologie des Verschlusses. Beiträge zur Geburtshilfe und Gynäkologie. Bd. 3, Heft 3, 1900.

setzen sich in die Aorten-Intima fort. Gerade diese histologische Beschaffenheit der spitzwinklig vereinigten Ductus- und Aortenwand spricht nun gegen die Einwendungen von Scharfe und beweist uns, dass die Klappen-artige Lamelle nicht eine überflüssige, nicht eine zufällige anatomische Bildung darstellt. Denn musculäre und elastische Gewebs-Elemente finden sich nur an denjenigen Stellen, wo eine besondere mechanische Leistung gefordert wird. Auf diesen Punkt möchte ich die ganze Aufmerksamkeit des Herrn Scharfe hinlenken und diese, wie wir sogleich sehen werden, physiologisch und entwicklungsgeschichtlich bedingte Beschaffenheit der Ductus-Mündung gegen seine Betrachtung ins Feld führen.

Nach Scharfe wäre die Klappen-artige Bildung an der Aortenmündung für den Verschluss des Ductus wie für die Anomalien desselben völlig belanglos und überflüssig. Merkwürdig, dass er das Vorhandensein einer Klappen-ähnlichen Bildung am Aorten-Ostium am Eingang seiner Arbeit zugiebt, um nachher auf Grund eigener, mittels eines wenig geeigneten physikalischen Verfahrens vorgenommener Untersuchungen eine Widerlegung der Resultate von Zuntz und Strassmann zu versuchen. Es ist sehr bedauerlich, dass Scharfe vor dem Eintritt in seine physikalischen Untersuchungen die histologischen Eigenschaften der Ductus-Mündung und ihren genetischen Ursprung nicht einer Prüfung unterzogen hat. Dann würde er erkannt haben, dass die histologische Anordnung musculöser und elastischer Elemente an jener Stromscheide das Product der physiologischen Leistung und gleichsam ein entwicklungsgeschichtliches Postulat darstellt. Selbst der Winkel, unter dem Ductus und Aorta sich vereinigen, ist kein beliebiger oder zufälliger. Seine Grösse ist bedingt durch die an der Stromscheide der beiden Kreislaufgebiete wirkenden Kräfte, er ist ein spitzer Winkel und beträgt ungefähr 33°.

Wenn zwei Röhrensysteme aus todtem Material gleichen oder verschiedenen Durchmessers unter einem Winkel mit einander vereinigt sind, so wird, auch unter noch so ansteigenden Druckhöhen und unter noch so grossen Druckschwankungen der durchströmenden Flüssigkeit die Formation der angrenzenden Innenwand eine Anpassung an die bestehenden Kräfte, eine

Verstärkung nie und nimmer erfahren können. Wohl aber würden, der allgemeinen physiologischen Erfahrung zu Folge, Röhrensysteme organischer Natur auf gewisse Wandlungen und Erhöhungen der Function mit einer histologischen Differenzirung ihrer Elemente antworten und die Art ihrer anatomischen Vereinigung, sowie ihre histologische Structur genetisch begründeten Leistungen und den in diesen ruhenden Entwicklungsreizen in gesetzmässiger Weise anpassen. Und so muss auch der Ductus arteriosus Botalli, dessen Aufgabe während der foetalen Entwicklung des Gefässsystems sich immer schwieriger gestaltet, und die im Besonderen während der circulatorischen Umwälzungen nach der Geburt darin besteht, eine Umkehr der foetalen Blutdruck-Verhältnisse im grossen und kleinen Kreislauf sowie die Herstellung der physiologischen Blutdruck-Differenz anzubahnen und bei irgend welchen störenden Einflüsse die Widerstände und Druckschwankungen im Aorten- und Pulmonal-Gebiet zu paralysiren, so muss also auch der Ductus arteriosus seine anatomische Anordnung und histologische Beschaffenheit den in ihm wirksamen physiologischen Kräften anpassen. Die Klappen-ähnliche Lamelle des Ductus an der Einmündung in die Aorta verdankt daher ihre Entstehung und Differenzirung den histogenetischen Wirkungen seiner Function als Stütze für den Sporn an der Theilungsstelle gegen die Gewalt des anprallenden Blutstromes. So dürfte Scharfe, wenn er diesem Gedankengang gefolgt ist, unbedingt zugeben, dass die Function des Ductus arteriosus eine wichtige active, eine historisch gewordene Leistung darstellt, also durchaus nicht überflüssig ist. Ferner wird Scharfe einräumen, dass auch die anatomische Anordnung des Ductus unter einem spitzen Winkel und die mit der Bildung der Klappenartigen Lamelle und Differenzirung ihrer histologischen Elemente nichts Ueberflüssiges noch etwas Zufälliges ist. Sie ist vielmehr aus dem Wechselspiel physiologischer Kräfte hervorgegangen und als das Product der in mehr und mehr erhöhtem Massse geleisteten Function zu betrachten. In der Function selbst also ruhen die Entwicklungs-Reize im Sinne einer bedingten Zweckmässigkeit, in ihr liegen die histogenetischen Bedingungen für die Structur und die Veränderungen der organischen Beschaffenheit. Somit ist der Ductus arteriosus ein nothwendiger Gefässabschnitt und seine Klappenartige Fortsetzung in die Aorta eine unentbehrliche Einrichtung.

Hat sich doch der Ductus vermöge der in ihm wirksamen Kräfte mehr und mehr zu einem Gebilde entwickelt durch dessen Bestehen die allmähliche Scheidung der beiden Kreislaufgebiete in der Entwicklung der Thierreihe ihren vollendetsten Ausdruck erhält.

Sollte auch diese kurze physiologische und entwicklungsgeschichtliche Ueberlegung Herrn Scharfe von dem Zweck und von der Nothwendigkeit des Ductus arteriosus Botalli noch nicht überzeugen, so wird er doch wohl, wenn ich mit meiner neuen Arbeit „Zur Entwickelungsmechanik der Foetalwege" mich an ihn gewandt habe, die Hinfälligkeit seiner eigenen Untersuchungs-Ergebnisse anerkennen.

Indem ich durch diese eingefügte entwicklungsgeschichtliche Ueberlegung einen neuen Gesichtspunkt für die Richtigkeit der Strassmann'schen Untersuchungs-Ergebnisse beigebracht zu haben glaube, erscheint auch die Nutzanwendung seiner Auffassung von dem normalen Verschluss auf die Erklärung pathologischer Verhältnisse des Ductus, sowie auf die Erklärung unseres Falles von Neuem um so mehr berechtigt.

Durch die Untersuchungen von Zuntz und Strassmann haben wir erfahren, dass die normale Verschliessung der Ductus-Mündung einzig und allein vermöge ihrer anatomischen Beschaffenheit und vermöge der nach der Geburt sich vollziehenden Umkehr der Blutdruckhöhe zu Stande kommt. Daraus geht aber auch hervor, dass dieselbe in nicht normaler Weise erfolgen, vielmehr gestört und vereitelt werden kann, wenn die Blutdruck-Regulirung im Aorten- und Pulmonal-Kreislauf verzögert und so jene Klappen-artige Lamelle gehindert wird, zur Trennung der beiden Kreislaufgebiete das Aorten-Ostium rechtzeitig zu verlegen. So sehen wir einerseits, dass die normale Verschliessung des Ductus mit dem Eintritt gewisser Anomalien, wie Offenbleiben, Aneurysmen-Bildung und Thrombirung, Nichts zu thun haben kann, dass andererseits die Thrombose und die anderen Anomalien des Ductus nur dann entstehen können, wenn die gesetzmässige Verschliessung und die nachfolgende Involution des Gefässstammes durch bestimmte, noch zu bezeichnende Ein-

flüsse gefährdet ist. Betreffs der Thrombose der foetalen Wege, im Besonderen des Ductus, sagt schon Virchow[1]) in seinen Gesammelten Abhandlungen: „Bezüglich der Bedingungen und Entwickelung schliesst sich diese Form sehr nahe an die Amputations-Thrombosen an; denn in der Mehrzahl der Fälle handelt es sich um Gefässe, deren Continuität unterbrochen wird und in denen daher keine Strömung stattfinden kann. Indess hat man diese Auffassung nicht zu weit zu treiben; eine Zeit lang hat man ziemlich allgemein geglaubt, die Obliteration der foetalen Wege nach der Geburt erfolge durch Gerinnung des Blutes. So wahrscheinlich dies auch erscheinen mag, so gilt es genau, genommen, doch nur für die Nabelarterien und auch für diese in einem sehr geringen Maassstabe, während es für die Nabelvene und den Ductus arteriosus nur ausnahmsweise zutrifft.“ Der Verschluss des Ductus erfolgt also schon nach dieser Darlegung Virchow's normaler Weise nicht durch Thrombose, sondern die letztere ist eine Ausnahme, eine pathologische Anomalie desselben.

Die Thrombose des Ductus arteriosus hat unter den Hypothesen über die Ursache des Verschlusses lange Zeit eine gewisse Geltung gehabt und ist erst in neuerer Zeit durch Virchow als das Ergebniss pathologischer Vorgänge erkannt worden. Darnach kann die Thrombose nicht als ein einleitendes Stadium des Verschlusses und der innerhalb der ersten drei Wochen sich vollziehenden Involution betrachtet werden, sie ist auch nicht die Bedingung für die zuverlässige Wirkung jener Klappen-ähnlichen Lamelle, sondern eben ein pathologischer Befund und ein Beweis dafür, dass unter und nach der Geburt bei der Umgestaltung der bisherigen foetalen Kreislaufs-Verhältnisse das gesetzmässige Wechselspiel bestimmter Kräfte durch abnorme Einflüsse gestört war. Diese abnormen Einflüsse bestehen aber nicht, wie Rauchfuss annahm, in den verschiedenen infectiösen Erkrankungen der Neugeborenen, sondern sie sind fast ausschliesslich mechanischer Natur und werden hervorgerufen durch vorzeitige Athmung, durch Aspirations-Bronchitis, durch Missbildungen am Herzen, wie Stenose oder Atresie der Pulmonalis und Aorta, oder durch Varietäten des Ursprunges und der In-

[1]) Virchow, Gesammelte Abhandlungen. Frankfurt a. M., 1856, S. 591.

sertion des Ganges, und endlich durch congenitale Herzfehler. Diese Abnormitäten des Circulations-Apparates machen ihre bedrohliche Wirkung leider besonders geltend zu einer Zeit, wo der gesetzmässige Ablauf der wichtigsten Umwälzungen in dem Körper des Neugeborenen gesichert sein muss. Vor Allem verhindern diese circulatorischen Einflüsse die prompte Wirkung der Klappen-förmigen Lamelle. Damit wird die rechtzeitige Verschliessung der Ductus-Mündung unmöglich und die Umkehr des foetalen Blutdruck-Verhältnisses im Aorten- und pulmonalen Kreislauf von 3 : 1 in 1 : 3 kann nicht in physiologischen Grenzen erfolgen. Ferner verhindert ein congenitaler Herzfehler, eine angeborene Struma oder eine Aspirations-Bronchitis durch Stauung im kleinen Kreislauf den Abfall des Pulmonaldruckes. Dieser behält alsdann seinen foetalen Druckwerth von 80—90 mm Hg., sinkt also nicht auf die Hälfte oder auf ein Drittel seines bisherigen Werthes, während die nach den ersten Inspirationen einsetzende physiologische Steigerung des Aortendruckes in Folge der Strömungs-Widerstände im pulmonalen Kreislauf die physiologische Höhe überschreitet und bei dem Schwunde der physiologischen Druckdifferenz in beiden Kreislaufgebieten zu schweren localen Veränderungen am Ductus Botalli und sogar zu lebensgefährlichen Erscheinungen Anlass geben kann.

Durch die mehr oder weniger lange dauernde Wirkung dieser Einflüsse würde, dem einen der Strassmann'schen Versuche entsprechend, am Aorten-Ostium eine Inversion jener Klappen-artigen Einrichtung, beziehungsweise eine Erweiterung der Ductus-Mündung herbeigeführt werden, und bei gleichzeitiger Ueberdehnung des pulmonalen Endes wäre mit der mechanischen Schädigung die Gelegenheit geschaffen für die Ansammlung von Blut im Lumen des aufgeblähten Ganges, für die Gerinnung des stehenden Blutes, sowie für die Consolidirung desselben bis zu einem festen Thrombus oder für die Entstehung anderer Anomalien. So können diese abnormen Einflüsse entgegen der Auffassung von Rauchfuss die Bildung eines Dilatations-Aneurysma des Ductus und die Thrombirung eines solchen veranlassen, ohne dass allgemeine Infectionszustände oder entzündliche locale Gefäss-Erkrankungen im Spiele wären.

Gerade die nähere Betrachtung einzelner Punkte in dem oben wiedergegebenen Sectionsbericht unseres Falles lässt deutlich erkennen, dass die Nabel-Infection mit ihren mannigfachen und schweren Folgezuständen nicht die Ursache der aneurysmatischen Erweiterung und Thrombirung des Ductus gewesen ist. Wir erfahren, dass die Entbindung in Folge des allgemein verengten, rhachitischen Beckens der Mutter sehr schwer gewesen und mittels Wendung und Extraction erfolgt ist. Das Kind wurde langsam und in Asphyxie geboren, hat also ausserordentlichen Druckwirkungen von aussen ziemlich lange widerstehen müssen. Wenngleich sonst an den grösseren Organen bei der Autopsie keine nennenswerthen Stauungs-Erscheinungen mehr nachweisbar waren, so fällt doch als Beweis für erhebliche Compression und für vorübergehende Circulations-Störung unter der Geburt besonders die eine Thatsache in's Gewicht, dass laut Sections-Protocoll die Schädelknochen noch über einander geschoben waren. Anknüpfend an meine Erörterungen, die ich betreffs des störenden Einflusses verzögerter und operativer Geburten auf die Umgestaltung der foetalen Kreislauf-Verhältnisse und auf die anatomischen Eigenschaften der Ductus-Mündung an anderem Orte [1]) jüngst angestellt habe, möchte ich auch hier die Ansicht aussprechen, dass in unserm Falle die erschwerte Entbindung nebst der nachher dadurch bedingten Asphyxie des Neugeborenen die Umkehr der venösen und arteriellen Blutdruckhöhen verzögert und die rechtzeitige Herstellung des definitiven Blutdruckes in Pulmonalis und Aorta vereitelt hat. Während die schweren infectiösen Processe, die im Anschluss an die hinzugetretene Nabelinfection aufgetreten waren, mit Abscess-Bildung an verschiedenen Stellen, sowie mit einer eitrigen Meningitis einhergingen und so zum Tode führten, war schon vor deren Bestehen die prompte Verschliessung der Ductus-Mündung durch jene Circulations-Störungen vereitelt und die Elasticität der Ductuswand der Art geschädigt worden, dass eine Inversion der Klappen-artigen Fortsetzung der Ductuswand mit gleichzeitiger Ektasie und aneurysmatischer Aufbauchung der Wand und nach-

[1]) s. oben.

folgender Thrombirung der angesammelten Coagula zu Stande kam. So sind denn irgend welche Schädlichkeiten, die in unserem Fall in der Nabel-Infection und in der sich anschliessenden Meningitis bestanden, nur accidentelle secundäre Erscheinungen. Sie kommen daher auch für die aetiologische Erklärung unseres thrombirten Dilatations-Aneurysma nicht in Betracht. Und nur in Folge der Unklarheit über die Function des Ductus Botalli und über die Ursache und Art des Verschlusses war es so lange möglich, die Entstehung der pathologischen Anomalien, im Besonderen das Bestehen einer Thrombose des Ductus, von Infections-Zuständen der Neugeborenen abhängig zu machen.

Und gewiss dürfte Rauchfuss diese seine Auffassung fallen lassen und die Richtigkeit meiner aetiologischen Darlegung heute einräumen, und auch Herr Scharfe in Halle dürfte meinen obigen Ausführungen, so weit sie seiner Arbeit gelten, nichts hinzuzufügen haben, wenn er sich den Untersuchungen von Zuntz und Strassmann über den foetalen Kreislauf mit etwas mehr eindringendem Interesse zugewandt haben wird.

## XXIV.

## Ueber einen Fall von Canalisations-Störung des untersten Ileum in Folge von Einschnürung desselben durch einen bindegewebigen Strang.

(Aus dem Innsbrucker anatom. Institute.)

Von

Franz Palla, stud. med.

(Hierzu Taf. XVII.)

Im Februar 1900 hatte ich Gelegenheit, an der Leiche einer 48jährigen Magd einen seltenen Fall von Einschnürung des untersten Ileum durch einen bindegewebigen Strang zu beobachten, über den ich im Nachfolgenden berichten will [1]).

[1]) Das Präparat wurde conservirt und der Sammlung des Innsbrucker anatom. Institutes einverleibt.

Bei Eröffnung der Bauchhöhle der Leiche ergab sich auf den ersten Blick nichts Auffallendes. Die Lageverhältnisse der Eingeweide waren durchwegs normale. Erst, als man das Quercolon (Taf. XVII Fig. I) nach aufwärts und den Dünndarm auf die linke Seite hinüberschlug, konnte man an der rechten Seite der Gekröswurzel des letzteren einen eigenthümlichen, derben, fibrösen, überall freiliegenden, drehrunden Strang (Taf. XVII Fig. 1s) wahrnehmen, der eine Einschnürung des untersten Ileum bedingte. Wie die Abbildung (Taf. XVII Fig. 1a) zeigt, ist dieser Strang gleich rechts von der Flexura duodeno-jejunalis an der hinteren Bauchwand fixirt und zieht von seiner Fixationsstelle an der rechten Seite der Gekröswurzel des Dünndarms herunter, um sich nach Ueberschreitung des Ileum (Taf. XVII Fig. 1i, l) unweit der Einmündung desselben in das Coecum auf die linke Seite des Dünndarm-Gekröses hinüber zu wenden (Taf. XVII Fig. Ib). An der Stelle, wo der Strang das Ileum kreuzt, erscheint dasselbe durch ihn stark eingeschnürt, so dass sein Durchmesser nur ungefähr 8 mm beträgt. Auch ist das Ileum hier fest an die hintere Bauchwand angewachsen. Schlägt man den Dünndarm rechts hinüber, so zeigt sich vor Allem eine grosse, flache Grube (Taf. XVII Fig. 2f) im Bereiche des Mesocolon transversum und descendens. Dieselbe ist zum grössten Theil von einer Bauchfellfalte (Taf. XVII Fig. 2p) begrenzt, die, rechts von der Flexura duod.-jejun. und vom oberen Ansatz des erwähnten Stranges beginnend (Taf. XVII Fig. 1a), einen weiten, fast an die Flexura coli sin. reichenden Bogen beschreibt. Während sich diese Bogenfalte im cranialen Schenkel nur wenig über das Peritonaeum erhebt, erreicht sie in der caudalen Hälfte eine beträchtliche Höhe, so dass sie hier mit der hinteren Bauchwand eine Tasche (Taf. XVII Fig. $2f_1$) bildet, die einige Schlingen des Dünndarmes zu beherbergen im Stande ist. Die Fortsetzung unseres Stranges geht nun auf dieser, also der linken Seite des Dünndarm-Gekröses, nach kurzem, schief cranialwärts gerichtetem Verlauf (Taf. XVII Fig. 2s) direct in den stark verdickten Rand der oben erwähnten hohen Peritonaealfalte über. Das craniale Ende der Bogenfalte steht zu unserem Strange ebenfalls in Beziehung, indem die hier sonst nur flache Falte in ein kurzes, höheres, dünnes und scharfrandiges Stück (Taf. XVII Fig. 1d) ausläuft, das sich unter einem spitzen Winkel mit dem Ansatz des Stranges vereinigt. Der Strang schliesst auf diese Weise den weiten Bogen der Falte gewissermaassen zu einem Kreise ab.

Da der Beginn der Falte nach rechts von der Flexura duod.-jejun. liegt, so befindet sich schon die Stelle, wo das Duodenum unter dem Mesocolon transversum hervortritt, in jener flachen Grube links von der Wirbelsäule. Die bei der Eröffnung der Bauchhöhle in der Grube gelegenen Darmschlingen waren in keiner Weise darin fixirt, sondern folgten leicht dem Zug der anderen Darmtheile.

Links vom Anfangsabschnitte der Flexura duod.-jejun. findet sich ein deutlich ausgeprägter Recessus (Taf. XVII Fig. 2r), dessen Eingangsöffnung caudalwärts und dessen blindes Ende cranialwärts gerichtet ist. Seine Be-

grenzung bildet nach links hin eine dreiseitige, gefässlose Falte des Bauchfelles, deren freier, concaver Rand caudalwärts sieht. Vorne und rechts bildet die Flexur und das Duodenum seine Wand und hinten das Peritonaeum der hinteren Bauchwand. Es entspricht diese kleine Tasche wohl dem von Broesike[1]) angegebenen Rec. duod.-mesocol. superior.

Um über die Beziehung der Blutgefässe zu dem beschriebenen Strange und den Gekrösfalten Klarheit zu gewinnen, wurden die Arterien mit rother, die Venen mit blauer Teichmann'scher Masse injicirt. Hierbei zeigte sich nun die beschriebene grosse Bogenfalte (Taf. XVII Fig. 2f) als eine ausgesprochene Gefässfalte. Ihr Rand ist seiner ganzen Länge nach von einer Arterie und einer begleitenden Vene eingenommen. Die Arterie erweist sich als die Art. colica sinistra (Taf. XVII Fig. 2a, c, s), die in diesem Falle gleich nach ihrem Abgange von der Art. mesent. inf. (Taf. XVII Fig. 2a, m, i) eine kurze, aber scharfe Biegung macht, um den Rand der Falte an deren caudalem Ende zu erreichen. Im weiteren Verlaufe geht sie innerhalb des Faltenrandes in die sie mit der Art. col. med. (Taf. XVII Fig. 1a, c, m) verbindende Anastomose über. Letztere nimmt jedoch im cranialen Schenkel der Falte nicht mehr den Rand derselben ein, sondern überlässt diesen Platz der sie begleitenden Vene. Im Uebrigen zeigen die Gekrös-Arterien sowohl in Bezug auf ihren Ursprung, als auf ihren Verlauf normale Verhältnisse. Die venösen Gefässe hingegen bieten, so weit sie hier in Betracht kommen, ein von der Norm abweichendes Verhalten. Die Vena haemorrh. sup. (Taf. XVII Fig 2 v. h. s.) zieht nehmlich in diesem Falle nach Aufnahme der Vena flexurae sigmoideae gegen das caudale Ende der beschriebenen Falte hin und sendet hierbei eine ungefähr 2 cm lange Schlinge in den hier ansetzenden Strang hinein, um sich hernach in einen Venenstamm fortzusetzen, welcher, knapp neben der Art. col. sin. liegend, im Rand der beschriebenen Falte verläuft. Dieser die Venenzweige des Colon descendens aufnehmende Venenstamm lässt sich dann, immer stärker werdend, im Rande unserer Falte weiter verfolgen und geht schliesslich in die V. colica med. (Taf. XVII Fig. 1 v. c. m.) über, die an normaler Stelle in die Ven. mesent. sup. einmündet. Ein Gefäss, welches nach Lage und Verlauf der Ven. mesent. inferior entsprochen hätte, war nicht aufzufinden. Hingegen ergiebt die Untersuchung unseres Stranges, dass derselbe zu den Gefässen Beziehungen hat, die dafür zu sprechen scheinen, dass die Ven. mesent. inf. unsprünglich in diesem Strange verlief. Der craniale Ansatz (Taf. XVII Fig. 1a) des Stranges befindet sich nehmlich ungefähr an jener Stelle, wo sich die Vena mesent. inf. dann in die Vena mesent. sup. senkt, wenn sie nicht, was allerdings häufiger der Fall ist, in die Vena lienalis mündet. Zieht man am Strange, so kann man sich auch überzeugen, dass derselbe hier seinen Ansatz nicht nur am Bauchfell findet, sondern dass er

[1]) Broesike, Ueber intraabdominale (retroperitonaeale) Hernien und Bauchfelltaschen. Berlin, 1891, S. 114ff.

durch Bindegewebszüge mit einem tiefer liegenden Gebilde, wohl mit der Vena mesent. sup., in Zusammenhang steht. Ausserdem zeigt das caudale Ende des Stranges wieder wichtige Beziehungen zu der früher erwähnten Venenschlinge. Wenn es auch im ersten Augenblicke den Eindruck macht, als wäre dieselbe nur passiv in den Strang hineingezogen, so erscheint ihr Vordringen in den Strang doch sofort in einem anderen Lichte, wenn man die über den Strang herabhängenden Dünndarmschlingen unter demselben durchdrängt, so dass er nun ganz auf die linke Seite des Dünndarms zu liegen kommt, und wenn man nun die Venen-Verhältnisse des vorliegenden Falles mit denen, wie sie unter normalen Verhältnissen gefunden werden, vergleicht. Jetzt zeigt nehmlich der Strang eine Verlaufsrichtung, wie sie der Vena mesent. inferior s. parva der Norm entspricht. Bekanntermaassen verläuft ja diese Vene gewöhnlich, in der Plica duod.-jejun. eingeschlossen, im Bogen an der Flex. duod.-jejun. vorbei. Nimmt man nun an, dass die so künstlich hervorgebrachte Lage unseres Stranges die ursprüngliche gewesen sei, so kann man sich wohl leicht vorstellen, dass die Vena mesent. inf. ursprünglich auch durch ihn ihren Verlauf genommen habe. Unter dieser Voraussetzung ist es aber auch klar, dass die Kuppe der in den Strang hineinragenden Venenschlinge der Stelle entspricht, an welcher sich unter normalen Verhältnissen die Vena haemorrh. sup. (Taf. XVII Fig. 2 v. h. s.) und Vena colica sin. (Taf. XVII Fig. 2 v. c. s.) zur Vena mesent. inf. vereinigen. Aus der Lagebeziehung des Stranges zum Ileum, wie sie bei der Eröffnung der Bauchhöhle gefunden wurde, geht jedoch leicht hervor, dass die in ihm verlaufende Vena mesent. inf. in Folge des auf den Strang wirkenden Druckes und Zuges auf die Dauer gewiss nicht wegsam bleiben konnte, sondern bis zur Mündungsstelle der Vena haemorrh. sup. und der Vena colica sin. obliteriren musste, wobei sich dann die normaler Weise zwischen Vena colcia sin. und media bestehende Anastomose erweiterte, da das Blut des Rectum, der Flexura sigmoidea und des Colon ascendens den Weg durch die oben beschriebene Venenbahn zu nehmen gezwungen war. Diese Venenbahn würde danach aus der Vena haemorrh. sup., der Vena colica sin., in der aber das Blut in umgekehrter Richtung, als unter normalen Verhältnissen floss, und aus der Anastomose der Vena colica sin. und Vena colica media hervorgegangen sein. Zu erklären wäre nur noch, — die Richtigkeit der bisherigen Annahmen vorausgesetzt —, wie die Vena mesent. inf. in einen selbständigen, auf der rechten Seite des Dünndarm-Gekröses verlaufenden Strang zu liegen kommen konnte. Es wird diese Erklärung nicht schwer fallen, wenn wir uns, unter Berücksichtigung der Angaben von Treitz (s. u.), vorstellen, dass in unserem Falle zunächst eine retroperitonaeale Hernie des Recessus duodeno-jejunalis vorhanden war, und uns vergegenwärtigen, dass in dem die Bruchpforte einer solchen Hernie begrenzenden Rande der Plica duodeno-jejunalis (Plica venosa Broesike[1]) die Vena mesent. inf. verläuft. Wenn wir uns ferner denken,

[1]) Broesike, a. a. O., S. 99ff.

dass diese Hernia retroperitonaealis einen Umfang erreicht hatte, wie in einem Falle, den Treitz[1]) in seiner Abhandlung abbildete, in welchem Falle der ganze Dünndarm den Inhalt der Hernie bildete, so kam dadurch der die Bruchpforte begrenzende, durch die Einlagerung der Vena mesent. inf. verdickte Rand der stark ausgedehnten Plica duod.-jejun. über das als abführender Schenkel der Hernie aus dem Bruchsacke hervortretende unterste Ileum so zu liegen, wie wir unsern Strang bei der Eröffnung der Leiche liegend fanden. Nehmen wir nun weiter an, dass aus irgend einer Ursache die vordere Wand des Bruchsackes in der Ausdehnung zwischen dem resistenteren Gefässbogen der Bruchpforte und demjenigen der Art. colica media und sin. und deren Anastomose zu Grunde ging, so bekommen wir vollkommen das Bild unseres Falles. Es spannt sich dann der Rand der Bruchpforte, indem unter diesen Verhältnissen die Vena mesent. inf. obliteriren musste, als freier Strang im Bogen über das Ileum hinweg und hält dasselbe mit dem Dünndarm-Gekröse wie in einer Schlinge empor. Von dem ursprünglich vorhandenen Bruchsack ist in unserem Falle als Rest nur noch jene grosse Grube und die sie begrenzende, Gefäss-führende Falte erhalten geblieben, die früher beschrieben wurde (Taf. XVII Fig. 2 f).

Damit wäre eine Erklärung der sonst ganz unverständlichen Bildung und Verlaufsrichtung des das Ileum einschnürenden Stranges und seines Zusammenhanges mit jener weiten, bogenförmigen Bauchfellfalte gegeben, wie sie unser Fall darbietet.

In der Literatur finden wir nun einen dem unserigen anscheinend ähnlichen Fall angeführt, der von A. K. Hesselbach[2]) in folgender Weise mitgetheilt wurde:

„Ein 38 Jahre alter Bauernknecht, der seit seinem 20. Jahre manchmal an Kolik litt, zog sich durch Erkältung eine Magen-Entzündung zu und starb vier Tage nachher, aller ärztlichen Hülfe zum Trotze. Bei der Untersuchung fand ich den Magen sehr ausgedehnt und an seiner äusseren Fläche stellenweise missfarbig. Er enthielt viel Luft und wenig schleimige Flüssigkeit. Die inneren Wände desselben waren entzündet und voll von Brandflecken, von der Grösse eines Kreuzers bis zur Grösse eines Viergroschenstückes. Der Zwölffingerdarm war entzündet. Kaum war der dünne Darm unter dem Quergrimmdarm hervorgekommen, so ging von seiner linken Seite ein sehr starkes, rundes Band ab, welches sich über den dünnen Darm hinüber zum Colon

[1]) Treitz, Hernia retroperitonaealis. Prag, 1857, Fig. 3.

[2]) Hesselbach, Lehre von den Eingeweidebrüchen. Würzburg, 1829, Bd. 1, S. 22.

ascendens wandte und daselbst befestigte. Durch dieses sonderbare, äusserst straff angezogene Band waren die Vasa meseraica so stark zusammengeschnürt, dass der Blutumlauf kaum noch stattfinden konnte. Der Darm selbst war an der Stelle, wo ihn dieses Band schnürte, so eng, dass ich kaum eine Federspule durchführen konnte. Der ganze grosse Theil des dünnen Darmes, der unterhalb der Strictur lag, hatte durch die in seinen unzähligen Gefässen angehäufte Blutmenge eine Purpurfarbe erhalten."

Auch hier zog also, wie in unserem Falle, ein „sehr starkes, rundes Band" von rechts nach links über den Dünndarm hinweg und bewirkte dabei eine so bedeutende Einschnürung desselben, dass es zu Incarcerations-Erscheinungen kam. Die Stelle, wo der Strang den Dünndarm überschritt, lag in diesem Falle viel höher, als in unserem, gleich, wo „der dünne Darm unter dem Quergrimmdarm hervorkommt".

Treitz[1]), der diesen Fall in seiner Abhandlung über Hernia retroperitonaealis bespricht und unter den incarcerirten Hernien aufzählt, hält den Strang für die Plica duod.-jejun. Freilich konnte Treitz mit Rücksicht auf die vorliegenden ungenauen Angaben als Stütze seiner Annahmen nur die eigenthümliche Lage und Gestalt des Stranges heranziehen. Denn aus der Beschreibung Hesselbach's geht nicht hervor, ob etwa in seinem Falle noch irgend welche Spuren eines einmal vorhanden gewesenen Bruchsackes nachweisbar waren. Diese Unklarheit der Beschreibung hat schon Gruber[2]) dazu bewogen, diesen Fall im Gegensatze zu Treitz nicht mehr als Hernie anzuerkennen. Es ist jedoch im höchsten Grade wahrscheinlich, dass dieser Fall dem unsrigen sehr ähnlich war, und dass die von Treitz dafür gelieferte Erklärung den thatsächlichen Verhältnissen entspricht. Als ganz sichergestellt könnte die Richtigkeit dieser Erklärung nur dann gelten, wenn über die Gefäss-Verhältnisse dieses Falles Aehnliches bekannt geworden wäre, wie über die des unseren.

[1]) Treitz, a. a. O., S. 90ff.

[2]) W. Gruber, Ueber Hernia interna mesogastrica. Petersburger med. Zeitschrift, I, 1861, S. 247.

Ueber einen zweiten solchen Fall von Einschnürung des Dünndarmes durch einen bindegewebigen Strang wird uns von Hauff[1]) folgendermaassen berichtet:

„— — In der Unterleibshöhle eine grosse Menge purulenten Wassers, die ganze Oberfläche des Peritonaeum mit dicken Schichten flockigen Eiters bedeckt, die Gedärme sehr aufgetrieben, dunkelblau, mit dunkelrothen, injicirten Streifen überzogen. Mehrere Adhaesionen zwischen den verschiedenen Organen. Der blassrothe Magen ungemein ausgedehnt und ganz mit grüngelber Fäcalmaterie angefüllt. Duodenum und Jejunum auf der Peritonaealfläche sehr entzündet und mit ebensolcher Materie gefüllt. Das Ileum, welches dieselbe Materie enthielt, gleichmässig dunkelroth gefärbt und so enge, wie der Dünndarm eines Neugeborenen, war vor seinem Uebergange in das Coecum von einer etwa fingerbreiten und 1″ dicken Aufwulstung des Netzes dermaassen eingeschnürt, dass es nur einem schmalen, häutigen Bande glich, und das Eindringen eines Federkiels fast nicht zuliess. Dieses einschnürende Band lief von dem vorderen und unteren Rande der Milz als schmaler Streifen nach vorn gegen das Ileum, wurde hier erst zum dicken Wulst und schnürte den Darm so ein. Wie also im normalen Zustande die hintere Platte des Mesocolon von der Milz zur Flexura coli sinistra dringt, um das Ligamentum coli lienale zu bilden, so ging hier dieselbe Platte an das Ileum, wurde daselbst zum ringförmigen, fast sehnigen Wulste, der den Darm wie ein Strang umzog und jenseits desselben mit dem Mesenterium wieder verwachsen war. Diese Verengerung betrug in demselben Grade etwa 3—4″ Länge, bis sich der Darm dann unmittelbar vor seinem Uebergange in das Coecum wieder plötzlich zu dem normalen Zustande erweiterte, so dass er wie unterbunden aussah. — — — Der Saccus coeci war nach links und hinten dislocirt, so dass also die Strictur der am meisten schmerzhaften Stelle entsprach. Der Processus vermiformis nur 2″ lang. Das Colon asc. und transv. war nach hinten gezogen und schien, sowie der ganze Dickdarm, zu kurz.“

[1]) Jahrbücher der in- und ausländischen gesammten Medicin, herausgegeben von Carl Christian Schmidt, Jahrg. 1839, Bd. 23, S. 184: Beiträge zur pathol. Anatomie, v. Dr. Hauff in Besigheim.

Treitz[1]) sucht diesen Fall ähnlich zu erklären, wie den vorhergehenden, indem er das hier erwähnte, einschnürende Band wieder für den verdickten Rand der Eingangsöffnung eines Bruchsackes hält. Und zwar legt er diesem Falle eine retroperitonaeale Hernie zu Grunde, wie sie etwa in seiner Abhandlung[2]) als 7. Fall beschrieben und in Fig. 4 daselbst abgebildet ist. Dort handelt es sich um einen Fall von Hernia duodenojejunalis, wobei der Bruchsack zwischen den Blättern des Mesocolon descendens hindurch bis auf die linke Seite des absteigenden Dickdarms gelangt, so dass nun der ganze Dickdarm auf der rechten und der Dünndarm in seinem Bruchsack auf der linken Seite der Wirbelsäule zu liegen kommt. Treitz zieht diesen Fall heran, um den in der Hauff'schen Beschreibung erwähnten Zusammenhang des Stranges mit der Milz einigermaassen aufzuklären, während er zugleich annimmt, dass der Bruchsack in diesem Präparate zufällig zerschnitten oder zerrissen worden war, und so bei der Section unbeachtet blieb. Die Unzulänglichkeit der Angaben bietet jedoch in diesem Falle wenig sichere Anhaltspunkte für die Beurtheilung des Zutreffens der Treitz'schen Erklärung.

Schliesslich sei es mir gestattet, Herrn Prof. Dr. F. Hochstetter für die Ueberlassung des Falles, sowie für seine Rathschläge meinen Dank auszusprechen.

# XXV.

## Ueber feinere Structuren der Leber, ein weiterer Beitrag zur Granula-Lehre.

Rudolf Virchow zur Feier seines achtzigsten Geburtstages gewidmet.

Von

Professor Dr. Julius Arnold in Heidelberg.

(Hierzu Taf. XVIII.)

Der Darstellung der Befunde muss ich einige Bemerkungen allgemeiner Art vorausschicken.

[1]) Treitz, a. a. O., S. 80ff.

[2]) Treitz, a. a. O., S. 38ff.

Es ist bei histologischen Untersuchungen vielfach gebräuchlich, ausschliesslich eine Methode, welche nach einigen Vorversuchen als leistungsfähig sich erwiesen hat, in Anwendung zu bringen. Es bietet dieses Verfahren den in unseren Tagen besonders geschätzten Vortheil der Arbeitskürzung. Des damit verbundenen Nachtheils scheint man allerdings nicht immer sich bewusst zu sein. Zum Beweise mögen die verallgemeinernden Schlüsse dienen, welche man bezüglich der Structur der Gewebe aus solchen einseitigen Erfahrungen zu ziehen kein Bedenken trägt. Ebenso wird der von der Function der Zellen abhängige Wechsel in der Structur zu wenig berücksichtigt.

Sehr lehrreich waren in diesen Hinsichten die nach verschiedenen Methoden und unter den verschiedensten Verhältnissen an den Leberzellen angestellten Wahrnehmungen. Den verschiedenen Beobachtungs-Methoden und Functions-Zuständen entsprechend wechselten an demselben Object die Structurbilder; die Zellsubstanz erschien bald wabig, bald netzförmig, fädig oder granulär. Es darf somit aus solchen Befunden allein nicht auf den elementaren Aufbau der Zellsubstanz geschlossen werden. In den nachfolgenden Zeilen wird der Nachweis geführt, dass die Mikrosomen der Zellsubstanz — die Plasmosomen — an der Zusammensetzung dieser in hervorragender Weise betheiligt sind, und dass je nach ihrer Gruppirung, ihrer gegenseitigen Beziehung, ihrer Quellung und ihrem Verhältniss zur Zellsubstanz das Structurbild wechselt.

Manchem Fachgenossen mögen diese Ausführungen selbstverständlich, diese allgemeinen Bemerkungen überflüssig erscheinen. Der Hinweis auf die Kritik, welche meinen Mittheilungen über Protoplasma-Structuren zu Theil geworden ist, und auf die Polemik, welche sich an diese geknüpft hat, zeigt zur Genüge, dass selbst „Meister“ der histologischen Disciplin sich für berechtigt halten, aus einem der oben erwähnten Structurbilder auf den elementaren Aufbau der Zellen zu schliessen und es als Kränkung empfinden, wenn man ihrer Protoplasma-Lehre das Epitheton ornans einer Theorie beilegt. Ich kann nur wiederholt auf die schwachen Punkte dieser Lehren hinweisen, dass aus einseitigen Beobachtungen und nach einer Methode gewonnenen Structurbildern auf die elementare Zusammensetzung der

Zellsubstanz geschlossen wird, dass sie den Wechsel der Structur nicht berücksichtigen und die Bedeutung der Mikrosomen der Zellsubstanz — der Plasmosomen — unterschätzen oder ganz verkennen.

Bei den Beobachtungen, über deren Ergebnisse in den nachfolgenden Zeilen berichtet werden soll, war ich bestrebt, die angegebenen Fehlerquellen zu vermeiden. Es wurden die Leberzellen in überlebendem Zustande unter Zusatz indifferenter Reagentien untersucht, ihr Verhalten bei der vitalen und supravitalen Färbung festgestellt, die Isolirung ihrer Bestandtheile ausgeführt und endlich die Conservirung, Fixirung und Tinction nach den verschiedensten Methoden vorgenommen. Eingedenk der wiederholt betonten Thatsache, dass das Structurbild einem von der Function der Zellen abhängigen Wechsel unterworfen ist, wurden Leberzellen im Zustande der Anfüllung mit Fett, Pigment, Gallenfarbstoff einer sorgfältigen Untersuchung unterzogen. Bezüglich der Rolle der „Granula" ergaben sich dabei Thatsachen, welche auch Seitens des normalen Biologen Berücksichtigung verdienen, weil sie unseren Einblick in den morphologischen Aufbau der Zellsubstanz und die biologischen Vorgänge in dieser zu erweitern geeignet sind. Fortschritte auf diesem schwierigen Gebiete dürfen wir nur von gemeinsamer Arbeit erwarten.

### Beobachtungen am überlebenden Object.

Zusatz von indifferenten Flüssigkeiten: physiolog. Chlornatrium-Lösung, Humor aqueus, Pericardial-Flüssigkeit u.s.w. Untersucht wurde die Leber vom Frosch, Meerschweinchen, Kaninchen, besonders eingehend die vom Hund und Menschen; die nachfolgenden Mittheilungen beziehen sich vorwiegend auf das letztgenannte Object. Unter solchen Bedingungen erscheint die Substanz der normalen Leberzellen feingekörnt, d. h. dichtstehende feinste Körnchen sind in einer homogenen Zwischensubstanz eingebettet. Neben diesen finden sich grössere Körner, — Granula —, in wechselnder Zahl, von verschiedener Grösse und Lichtbrechung, sowie fädige Gebilde. Viele der Granula sind in Fäden eingebettet, oder es scheinen die letzteren durch Aneinanderreihung der ersteren zu Stande gekommen zu sein. Bei anderen Granula kann eine solche Beziehung zu Fäden nicht

nachgewiesen werden. Nicht selten bieten die in Fäden eingelagerten Granula eine derartige Gruppirung, dass manche Stellen der Zellsubstanz vorwiegend aus Fäden zusammengesetzt erscheinen. Solche Bilder trifft man sehr häufig neben dem Kern, aber auch in grösserer Entfernung von demselben. An der Peripherie ist die Zellsubstanz gleichmässig gekörnt oder mehr homogen. Erwähnen will ich noch, dass bei Thieren, insbesondere Meerschweinchen und Kaninchen, die Körnelung des Protoplasma gewöhnlich gleichmässiger und deutlicher ist.

Die Kerne der Leberzellen sind bläschenförmig, scharf begrenzt und enthalten in einer homogenen Substanz ausser Kernkörperchen grössere und kleinere, zum grossen Theil durch Fäden verbundene Körner.

Vitale und supravitale Färbung der Leberzellen. Wie bei den früheren Versuchen, so führte ich auch bei diesen Methylenblau und Neutralroth in Substanz in die Lymphsäcke von Fröschen, welche 1—3 Tagen am Leben blieben, ein. Das Ergebniss war insofern nicht befriedigend, als die Leberzellen nur vereinzelte und meistens nur schwach gefärbte Granula enthielten, während andere Zellen, z. B. leukocytäre, mit gefärbten Granula vollgestopft waren. Bessere Resultate erhielt ich bei Injection dieser Farbstoffe unter die Haut der Maus nach dem von Michaelis[1]) angegebenen Verfahren. Indem ich auf die Mittheilungen dieses Forschers hinweise, will ich nur bemerken, dass ich bei Einführung von Neutralroth eine so ausschliessliche Färbung der Randkörner nicht erhielt. Bei der supravitalen Färbung verfuhr ich so, dass ich feine Schabsel der möglichst frischen Leber in dünne Lösungen von Methylenblau-Chlornatrium (1 : 1—20000) oder kalt gesättigte Lösungen von Neutralroth in Chlornatrium von 0,75 pCt. einlegte. Diese Mischungen können viele Stunden stehen, bis die Zeichen des Absterbens, d. h. eine Färbung der Kerne oder der Zellsubstanz, eintreten.[2]) Bei Anwendung dieser Methoden färben sich immer nur einzelne

[1]) Michaelis, Die vitale Färbung u. s. w. Arch. f. mikrosk. Anatomie, Bd. 55, 1900.

[2]) Bei vitaler und supravitaler Tinction mit Neutralroth habe ich zuweilen beobachtet, dass die Kerne sich zunächst färbten, dann wieder entfärbten.

Granula oder Granula-Gruppen, welche man auch am ungefärbten Object wahrnehmen kann (Taf. XVIII Fig. 1—5). Nicht selten sind die Granula in Ketten aneinander gereiht oder erscheinen wie in Fäden eingebettet, welche bald gefärbt, bald ungefärbt sind. Es macht dann den Eindruck, als ob feine Fortsätze von den Granula ausgingen, welche stellenweise unter sich und mit anderen Granula in Verbindung treten (Taf. XVIII Fig. 1—5). Es entstehen so Andeutungen von netzförmigen Zeichnungen. Solche gefärbte Granula-Gruppen erscheinen zuweilen der Art in sich abgeschlossen, dass sie an Kerne oder Nebenkerne erinnern; eine Verwechslung mit den ersteren ist aber nicht leicht möglich, weil diese neben den letzteren als scharf begrenzte und ungefärbte Gebilde nachweisbar sind.

### Beobachtungen an isolirten Bestandtheilen der Zellsubstanz.

Schon bei der Untersuchung der Leberzellen in den oben angeführten indifferenten Flüssigkeiten hat man ausgiebige Gelegenheit, isolirte Körner und Granula, sowie Gruppen solcher, welche ketten- und netzförmig an einander gereiht sind, zu beobachten. Besonders instructive Bilder erhält man bei supravitaler Färbung in Neutralroth-Chlornatrium-Lösung.

Ausserdem wiederholte ich die früheren Versuche der Isolirung in ½ pCt. Ueberosmiumsäure und 10 pCt. Jod-Jodkali-Lösungen, denen ich ein Körnchen in Wasser löslichen Eosins hinzufügte. Ich erhielt dabei dieselben Ergebnisse, so dass ich meine damaligen Mittheilungen weder zu ergänzen, noch zu verbessern vermag.

Es haben gerade diese Isolirungs-Versuche am wenigsten Anklang gefunden. Ich sehe mich deshalb genöthigt, noch einmal zu begründen, warum ich diesen Weg eingeschlagen habe und beim Studium der Protoplasma-Structur diese Methode für unentbehrlich halte. — Wie oben ausgeführt wurde, darf von Structurbildern, welche mittelst der Fixirungsmittel gewonnen sind, nicht auf den wirklichen Aufbau der Zellsubstanz geschlossen werden, weil diese an demselben Object je nach der angewandten Conservirungs-Methode wechseln: ein Verhalten, das leicht verständlich ist, wenn man berücksichtigt, dass es

auch im Vorgange der Fällung handelt. In Anbetracht [illegible] lag es nahe, eine Lösung der Bestandtheile des Protoplasmas an Objecten, auf welche Fällungsmittel zuvor nicht eingewirkt hatten, zu versuchen. Gegen die Isolirung mittelst Jod-Jodkali-Lösungen kann der Einwand erhoben werden und ist bereits erhoben worden, dass dieselbe, wie ich schon in meiner ersten Mittheilung hervorhob, eine Quellung der Theile bewirke. Flemming spricht die in den Fäden eingebetteten Granula geradezu als Producte einer Macerations-Quellung der Fäden an. Ich will nicht auf die Frage eingehen, ob durch Quellung derartig gebauter Fäden derartige Bilder überhaupt zu Stande kommen können; es genügt, darauf hinzuweisen, dass man bei der Isolirung in 1 pCt. Chlornatrium- und Ueberosmiumsäure-Lösungen dieselben Befunde, — freie und in Fäden eingebettete Granula —, erhält; nur sind die Gebilde viel kleiner, als mittelst Jodkali-Lösungen isolirten, welche in Folge der eingetretenen Quellung viel leichter nachweisbar sind. Selbstverständlich wird man aus solchen Befunden nicht auf die wirklichen Grössenverhältnisse schliessen, ohne Control-Untersuchungen angestellt zu haben. In dieser Hinsicht sind Beobachtungen an Chlornatrium- und Osmium-Präparaten, insbesondere aber vitale und supravitale Granula-Färbungen, unentbehrlich. — Neuerdings hat Plato[1]) die Bedeutung der letzteren Methode für die Erforschung des Aufbaues des Zellprotoplasmas in Frage gestellt. Ich kann nur bedauern, dass der Verfasser seine interessanten Beobachtungen durch falsche und verallgemeinernde Schlüsse entwerthet hat. Aus seinen Versuchen geht hervor, dass Gebilde, welche in die Leukocyten von aussen aufgenommen worden sind, sich mit Neutralroth färben können. Daraus wird nun geschlossen, dass Alles, was in den Leukocyten durch Neutralroth gefärbt wird, von aussen in dieselben eingetreten sei. Die Thatsache, dass viele der gefärbten Gebilde in Fäden eingebettet liegen und dadurch als Bestandtheile der Zelle sich documentiren, wird, weil unbequem, in Zweifel gezogen. Wer den Mittheilungen Benda's, Prenant's, Flemming's, Meves', Heidenhain's u. A., sowie den meinigen über das Vorkommen von Granula

[1]) Plato, Arch. f. mikroskop. Anatomie, Bd. 56, 1900.

in den Fäden gefolgt ist, wird zu der Ueberzeugung gelangen, dass es sich bei dieser Structur um eine hochbedeutungsvolle Organisation des Zellprotoplasma handelt. Dass bei der vitalen Färbung nicht nur die einzelnen Granula, sondern auch ihre gegenseitigen Beziehungen darstellbar sind, verdient besondere Berücksichtigung. Ich hielt es für meine Pflicht, auf die Ausführungen Plato's hier einzugehen, weil ich befürchte, dass sein absprechendes Urtheil namentlich Seitens Unerfahrener Nachfolge und Verwerthung finden könnte. Den Satz, dass alle Gebilde, welche innerhalb der Leukocyten sich mit Neutralroth färben, von aussen aufgenommen seien, auf andere Zellen auszudehnen, wird wohl Plato selbst in Anbetracht der Befunde an den Epithelien, Drüsen, Bindegewebs- und Knorpelzellen, sowie Ganglienzellen und Muskelfasern u. s. w. Bedenken tragen.

### Beobachtungen am conservirten Object.

Ich verzichte darauf, über die zahlreichen Versuche, welche mit den verschiedensten Conservirungs-Flüssigkeiten angestellt wurden, zu berichten; nur die brauchbarsten, bezw. unentbehrlichsten sollen hier angeführt werden.

1. Formol (4—10 pCt. Formaldehyd, 2—4 Tage) mit nachfolgender Alkohol-Behandlung.

2. Formol (von derselben Concentration); nach 2—4 Tagen Einlegen dünner Scheiben in Chromsäure von steigender Concentration (Benda), nachfolgende Alkohol-Behandlung.

3. Formol und nachträgliches Einlegen in Flemming'sche Lösung (2—4 Tage).

4. Flemming'sche Lösung (2—4 Tage) ohne vorherige Formol-Behandlung zur Control-Untersuchung; nachfolgende Alkohol-Behandlung.

5. Müller-Sublimat (Zenker ohne Eisessig); nachfolgende Alkohol-Behandlung.

6. u. 7. Sublimat-Chlornatrium und Sublimat-Eisessig zur Control-Untersuchung.

Bei der Anwendung der Formol-Chromsäure-Lösungen wird nicht nur die Structur des Protoplasma sehr gut conservirt, sondern es kommen auch gewisse Granula-Formen nach der Tinction in eigenartigem Farbenton zum Vorschein. Mittelst

der Formol-Flemming-Methode erhält man ähnliche Resultate, ausserdem eine Reaction auf Fett; dieselbe hat nach meinen Erfahrungen vor der ausschliesslichen Anwendung der Flemming'schen Lösung den Vorzug, dass sie die Gewebe weniger verändert; dagegen treten bei der letzteren die Fäden deutlicher hervor. Die Fixirung in Sublimat-Lösungen ist als Control-Methode, ausserdem zur Untersuchung gewisser Granula-Formen, wie unten ausgeführt werden soll, unentbehrlich.

Eingebettet wurden die Präparate in Celloidin, namentlich aber in Paraffin wegen der Herstellung möglichst feiner Schnitte und der Tinction mit Dreifarben-Gemischen.

Ausser den gewöhnlichen Tinctions-Methoden machte ich einen ausgedehnten Gebrauch von der Eisen-Hämatoxylin-Eosin-Färbung und eines, wenn ich nicht irre, von Pianese angegebenen Dreifarben-Gemisches, bestehend aus:

| | |
|---|---|
| Malachitgrün | 0,5 |
| Säurefuchsin | 0,1 |
| Martiusgelb | 0,01 |
| Aq. destil. | 150 |
| Spiritus (96 pCt.) | 50 |

In diesem bleiben die aufgeklebten Schnitte 24 Stunden liegen. Nach flüchtigem Abspülen mit Wasser differenzirt man mit Salzsäure-Alkohol (1 : 10000); die zuerst blaugrün gefärbten Präparate nehmen dann einen intensiv rothen Ton an. Bei sehr feinen Schnitten ist ein rasches Abspülen mit absolutem Alkohol und langsames Differenziren in Origanum-Oel vorzuziehen. An Sublimat-Präparaten erscheinen Protoplasma, Plasmosomen und Plasmosomen-Ketten leuchtend roth, die Zwischensubstanz ungefärbt; im Protoplasma sind ausserdem intensiver gefärbte Granula nachweisbar. Die roth gefärbten Kerne enthalten violette Kernkörperchen. Bei Chrom-Präparaten, Flemming'schen insbesondere, ist die Färbung des Protoplasmas eine mehr graurothe. In ihm sind hellgrüne (Formol-Flemming und Flemming) Granula eingebettet. Ich will noch hinzufügen, dass meinen mehrjährigen Erfahrungen zufolge die Färbung dauerhaft ist.

Es wurde oben auf die bemerkenswerthe Thatsache aufmerksam gemacht, dass an dem gleichen Object bei Anwendung

verschiedener Conservirungs-Flüssigkeiten verschiedene Structurbilder des Protoplasma zum Vorschein kommen. Während z. B. bei Formol-Chromsäure und Sublimat-Chlornatrium die Structur der Leberzellen eine mehr körnige war, erschien diese bei Formol-Flemming und Müller'sche Sublimat mehr feinmaschig, bei Flemming'scher Lösung allein fädig. Andererseits konnte man an dem gleichen Präparat, mochte es in Formol Flemming oder Müller-Sublimat conservirt worden sein, Zellen finden, deren Substanz gekörnt war, während andere eine feinmaschige Structur darboten. Die Menge und die chemische Zusammensetzung der Conservirungs-Flüssigkeit, die Dauer der Einwirkung derselben, und die Dicke des Objectes sind in dieser Hinsicht zu berücksichtigen, ebenso der von der Function abhängige Wechsel des Aufbaues einzelner Zellen, sowie verschiedener Theile, so z. B. der peripherischen und centralen Abschnitte der Zellen. — War die Structur des Protoplasma eine ausgesprochen körnige, dann lagen die Körner in ziemlich gleichen Abständen eingebettet in eine hyaline und ungefärbte Zwischensubstanz. Bei maschiger Structur waren lichte Punkte von gefärbten Bälkchen umgeben; in vielen derselben liessen sich theils in der Mitte, theils an den Knotenpunkten eingelagerte Körner wahrnehmen, während andere als gleichartige Gebilde sich darstellten. Wurden die hellen Centra grösser, dann nahm das Structurbild ein mehr wabiges Aussehen an. — So viel über die Protoplasma-Structur der Leberzellen im Allgemeinen. Ueber die Einlagerung eigenartiger Granula und Fäden soll weiter unten ausführlicher berichtet werden.

Ich darf nicht unterlassen hervorzuheben, dass die obigen Angaben hauptsächlich für die menschlichen Leberzellen Geltung haben. Diejenigen des Hundes sind diesen noch am ähnlichsten, während die Zellen der Kaninchen- und Meerschweinchen-Leber, insbesondere die letzteren, fast immer deutlicher gekörnt sind.

— — —

Welche Vorstellung darf man sich auf Grund der mitgetheilten Beobachtungen über den Aufbau der Substanz der Leberzellen machen? In erster Linie ist zu berücksichtigen, dass am lebenden und mit indifferenten Flüssigkeiten behandelten Object diese eine körnige Beschaffenheit darbietet, sowie

dass mittelst der vitalen und supravitalen Färbung deutliche Körner sich darstellen und isoliren lassen. Dieselben Resultate ergeben die Isolirungsversuche bei Anwendung von Ueberosmiumsäure und Jod-Jodkalilösung. Durch diese ist aber eine weitere bedeutungsvolle Thatsache ermittelt worden, dass nehmlich viele der Granula nicht frei in der Zwischensubstanz eingebettet liegen, sondern reihen- und netzförmig unter einander verbunden sind. Sehr oft sieht man von den Körnern des Protoplasma — den Plasmosomen — nach verschiedenen Richtungen, von entgegengesetzten Seiten und unter rechten Winkeln feine Fortsätze abtreten, oder es erscheinen dieselben durch zuweilen schmälere Bindeglieder zu Reihen oder Netzen angeordnet; ein ander Mal stellen sich diese Gebilde mehr als Fäden, welche durch Körner unterbrochen werden, dar. Ich darf in dieser Hinsicht auf die Darstellung und Abbildungen meiner früheren Mittheilungen verweisen. Nur den Befund muss ich noch hervorheben, dass bei der vitalen und supravitalen Färbung nicht selten auch diese Bindeglieder zwischen den Plasmosomen sich färben. Diese sehen dann aus, als ob von ihnen feine Fortsätze abtreten; zuweilen entstehen auf diese Weise gefärbte, netzförmige Figuren. Das Verhalten dieser Bindeglieder ist ein sehr wechselndes. Sind die Plasmosomen grösser, so erscheinen sie wie kurze Zwischenstücke; ja manchmal macht es den Eindruck, als ob solche gar nicht vorhanden wären und die Plasmosomen sich unmittelbar berühren. Anderemale stellen sie sich als feinere und breitere, fädige Gebilde dar und die in ihnen eingebetteten Körner treten mehr zurück. Es ist sehr schwierig über diese Verhältnisse allgemein giltige Angaben zu machen, weil auch sie offenbar je nach Conservirungs- und Functions-Zustand einem steten Wechsel unterworfen sind. So bestimmt ich mich von der Existenz solcher Bindeglieder überzeugt habe, so wenig vermag ich über ihre Beziehung zu den Plasmosomen auszusagen. Ob sie als Fortsätze der Substanz dieser oder als selbständige Gebilde aufzufassen sind, kann ich nicht entscheiden, wahrscheinlicher ist mir die erstere Annahme; allerdings möchte man dann vermuthen, dass der Bau der Plasmosomen selbst wieder complicirter sei.

Durch das oben geschilderte Verhalten der Plasmosomen und ihrer Zwischenglieder wird auch der Wechsel der Structur-

bilder an conservirten Objecten einer Deutung mehr zugängig; je nach dem Verhalten der Plasmosomen und ihrer Zwischenglieder, je nachdem die ersteren mehr hervor- oder zurücktreten, wird dasselbe ein körniges oder feinmaschiges, bei Hervortreten der Zwischensubstanz ein wabiges sein. Jedenfalls müssen die Plasmosomen und ihre Bindeglieder als ein sehr wesentlicher morphologischer Bestandtheil der Substanz der Leberzellen angesehen werden.

Unter Hinweis auf die Mittheilungen von Klein, Heitzmann, Flemming, Altmann und Bütchli[1]), denen noch diejenigen von Heidenhain, Schlater, Braus, Browicz, Ebner, Albrecht und Schmaus, Ferrari, sowie m. a. hinzuzufügen wären, hob ich[2]) hervor, dass je nach dem Standpunkte der Forscher den Leberzellen ein fibrillärer, netzförmiger, wabiger oder granulärer Bau zugeschrieben wird. Es sei deshalb nur noch erwähnt, dass Schmaus und Albrecht[3]) von der Anschauung ausgehen, der grösste Theil der in den Leberzellen zu erwartenden Structuren könne nicht an physikalisch feste Bestandtheile der Zelle gebunden sein, weil die essentiellen als flüssig zu betrachten seien. Die am überlebenden Object nachweisbaren Körner werden als Tropfen, die Granula der fixirten Präparate als gefällte tropfenförmige Gebilde angesehen.

Ferrari[4]) betrachtet die Granula als Hauptfactoren der Zellthätigkeit und hebt hervor, dass sie je nach Function ihre Form, Grösse, Zusammenhang und Lage ändern.

### Granula-Befunde an fixirten Leberzellen.

Der Granula, wie sie bei der vitalen und supravitalen Färbung zur Wahrnehmung gelangen, ist oben gedacht worden (Tafel XVIII Fig. 1—5). Auch die Methode der Darstellung der Granula an fixirten Objecten wurde geschildert, ebenso ihr Ver-

[1]) S. auch Bütschli, meine Ansicht über die Structur des Protoplasmas u. s. w., Arch. f. Entwicklungs-Mechanik, Bd. 21, 1901.

[2]) Ueber Structur und Architectur der Zellen. Archiv f. mikrosk. Anat. Bd. 52, 1898.

[3]) Schmaus u. Albrecht: Festschrift für v. Kupffer 1899.

[4]) Ferrari, Beiträge zum Studium der Physiopathologie der Leberzelle. Centralblatt f. allgem. Pathologie. 1898.

halten an Sublimat-Präparaten (Tafel XVIII Fig. 6), an welchen sie im Farbenton des Protoplasma, nur intensiver tingirt, erscheinen, während an Chrom-Präparaten (Formol-Chromsäure, Formol-Flemming und Flemming'sche Lösung allein) bei der Tinction mittels des oben genannten Dreifarben-Gemisches das Protoplasma roth, die Granula gleich den Kernkörperchen grün gefärbt sind (Tafel XVIII Fig. 7—9).

In sehr vielen Leberzellen trifft man unter normalen Verhältnissen nur eine Gruppe solcher Granula, welche bald von einem hellen Hof umgeben erscheinen, bald eine solche Abgrenzung vermissen lassen. Nicht selten treten von den Granula deutliche, gefärbte oder ungefärbte Fäden ab, welche gegen die Zellsubstanz sich fortsetzen. Ein ander Mal machte es mehr den Eindruck, als ob wenigstens manche der Granula in Fäden eingebettet wären. Diese Granula-Gruppen liegen öfters neben dem Kern, zuweilen aber in grösserer Entfernung von demselben. Andere Zellen enthalten nicht eine, sondern zwei oder mehrere solcher Granula-Gruppen im Protoplasma, ohne dass an diesem oder dem Kern pathologische Zustände erkennbar wären. Manche Zellen sind von solchen dicht durchsetzt, ob diese noch als normal anzusprechen sind, wage ich nicht zu entscheiden. Die Stellung der Granula zu einander und innerhalb einer Gruppe ist eine eigenthümliche, als ob durch dieselbe von deren Zusammengehörigkeit Zeugniss abgelegt werden sollte. Die einander zugewandten Begrenzungen sind geradlinig, die abgewandten Flächen gebogen. Auch den sogen. Nebenkernen ähnliche Gebilde enthalten zuweilen solche gefärbte Granula oder, richtiger gesagt, diese sind in Form der ersteren angeordnet.

In Anbetracht des geschilderten Verhaltens dieser Granula-Formen, ihrer Beziehungen zu Fäden insbesondere, liegt es nahe, sie als Centralkörper (Heidenhain, Niesing) zu deuten. Zu Gunsten einer solchen Annahme wäre noch ihr Verhalten der Eisen-Hämatoxylin-Methode gegenüber geltend zu machen; dagegen spricht die grosse Zahl, in welcher sie innerhalb einer Zelle vorkommen, und dass die den Centralkörpern zukommenden feineren Structuren sehr häufig vermisst werden. Auch mit den als Nebenkernen (Benda, Meves, Heidenhain) und als reticulirten Apparaten (Golgi, Ballowitz) beschriebenen Gebilden

haben sie unverkennbare Aehnlichkeit. Am meisten stimmen sie mit den von Braus als „Nebenkörper" bezeichneten Gebilden der Leberzellen überein. Andererseits muss man berücksichtigen, dass schon unter normalen Verhältnissen diese Structuren einen sehr grossen Theil der Leberzellen einnehmen können, so z. B. beim Kaninchen (bei Sublimat-Härtung und Färbung mit Thionin Taf. XVIII Fig. 6), dass somit diese Granula und Granula-Gruppen betreffs ihrer Anordnung einem gewissen Wechsel unterworfen sind und nur zum Theil als in sich geschlossene Gebilde erscheinen, wie dies bei den Centralkörpern, Nebenkernen und auch den reticulirten Apparaten nach der Ansicht der Autoren der Fall sein soll. Es muss in dieser Hinsicht auch das Verhalten der Granula unter pathologischen Bedingungen berücksichtigt werden.

Verhalten der Leberzellen bei der Aufnahme von Fett.

Zur Controle der Befunde an Formol-Flemming- und Flemming'schen Präparaten ist es erforderlich[1]), Gefrierschnitte von Objecten, welche in Formol gehärtet wurden, anzufertigen und diese mit Sudan zu färben oder sie nachträglich mit Osmium zu behandeln. Ferner ist bei solchen Untersuchungen die Methode der Isolirung in Ueber-Osmiumsäure ($\frac{1}{6}$ pCt.) und Jod-Jodkalilösung unentbehrlich, weil man sich mittelst dieser Methoden von der Lage des Fettes in den Granula und der Beziehung dieser zu den Fäden am sichersten überzeugen kann.

Bei geringgradiger Fett-Infiltration der Leberzellen — ein Zustand, der durch Deposition des Fettes von aussen her gekennzeichnet sein soll (Tafel XVIII Fig. 10—16) — ist das Fett in den oben geschilderten Granula-Formen gelegen. Es geht dies aus der Gruppirung der Fettkörner, der Beziehung dieser zu Fäden, sowie aus dem Befund von Granula-Gruppen, in welchen die einen Gebilde durch Osmium intensiv, die anderen geringgradiger oder gar nicht geschwärzt sind, dagegen bei der Tinction mit dem genannten Dreifarben-Gemisch eine deutliche grüne

[1]) Schmaus, Ueber das Verhalten des osmirten Fettes in der Leber; Münchener med. Wochenschrift 1897 und über einige Befunde in der Leber bei experimenteller Phosphor-Vergiftung, Douls 1898 u. dieses Archiv Bd. 152.

Färbung angenommen haben, hervor. Die Zahl der Körner wechselt, bald sind es nur einzelne, bald solche in grösserer Zahl, welche derartige Gruppen bilden; diese selbst kommen innerhalb einer Zelle vereinzelt oder zu mehreren vor, namentlich wenn der Zustand der Infiltration ein mehr ausgesprochener ist. Dann trifft man neben einzelnen Fettkörnchen kleinere und grössere Fetttröpfchen und Fetttropfen, welche gewöhnlich in der Art von Vollkörnern, seltener als ich nach Altmann's Darstellungen erwartet hatte, als Ringkörner sich darstellen. Zuweilen, so namentlich bei weniger intensiver oder wieder verschwindender Schwärzung, lassen sie eine Zusammensetzung aus Granula erkennen, welche verschieden gradig und verschieden farbig tingirt sind. Auch an den Ring- und Vollkörnern ist ein solcher Wechsel betreffs der Intensität und des Tones, je nach dem Vorherrschen der schwarzen oder grünen Farbe, zu treffen (Tafel XVIII. Fig. 15 u. 19).

An Sudan-Präparaten (insbesondere an der Leber von fetten Hühnern) trifft man rundliche aus rothen Granula bestehende Gebilde, welche wegen ihrer scharfen Abgrenzung gegen das übrige Protoplasma wie Kerne aussehen. Vermuthlich handelt es sich bei der Angabe von Fettkörnchen-enthaltenden Kernen um eine Verwechslung mit solchen Gebilden, welche offenbar den oben beschriebenen „Nebenkörpern" entsprechen. — Ausser an der Peripherie trifft man bei der Fett-Infiltration Fettkörnchen auch in den centroacinös gelegenen Leberzellen, während die intermediären Zonen frei von Fett-Ablagerung sind. Da die letztgenannten Zellformen sehr häufig weder am Kern noch am Protoplasma Degenerations-Erscheinungen darbieten, wird man sie nicht ohne Weiteres in diesem Sinne deuten dürfen. Uebrigens fehlen solche auch an peripherisch gelegenen Zellen nicht vollvollständig.

Ueber die Anordnung des Fettes bei degenerativen Vorgängen, Vergiftungen insbesondere, soll ein anderes Mal berichtet werden.

Sehr eingehende Mittheilungen über den Fettumsatz in der Leber macht Altmann. Er ist zu der Ueberzeugung gelangt, dass das Fett an die Granula gebunden sei. Das Verhalten der Ringkörner, welche im Innern eine nach seiner Methode färbbare Substanz enthalten sollen, sowie die Thatsache, dass nach Ex-

traction des Fettes färbbare Residuen zurückbleiben, werden in diesem Sinne verwerthet. Auch Schmaus hat Fetttropfen mit blauem Saum und rothem Centrum beobachtet, deutet dieselben aber in anderer Weise, nehmlich als Myelinfiguren. Die Entstehung von Ringkörnern wird auf eine quellende Wirkung der Conservirungs-Flüssigkeit bezogen. In der That wird man einräumen müssen, dass die geschilderten Befunde an den Ringkörnern und Vollkörnern nur auf einen Gehalt an anderen Substanzen neben dem Fett bezogen werden dürfen, auf ihre Entstehung aus Granula dagegen aus ihnen nicht geschlossen werden kann. Um so bemerkenswerther dünken mir die oben mitgetheilten Thatsachen, denen zu Folge viele Fettkörnchen als Fett-führende umgewandelte Zellbestandtheile, — Plasmosomen —, angesehen werden müssen. Ihre Uebereinstimmung in der Anordnung mit gewissen, in den Leberzellen nach verschiedenen Methoden darstellbaren Granula-Formen, sowie ihre Beziehung zu Fäden, wie sie am lebenden, überlebenden und fixirten Object, sowie bei der Isolirung der Zellbestandtheile nachweisbar ist, lässt kaum eine andere Auslegung zu. Dazu kommt, dass diese Befunde in jeder Hinsicht mit denjenigen, welche an gewissen Leukocyten-Formen bei der Aufnahme und dem Umsatz von Fett beobachtet wurden, im Einklang stehen[1]).

Befunde an der icterischen Leber.

Es wurden hauptsächlich Fälle untersucht, in welchen es in Folge von Verlegung der grösseren Gallengänge durch Steine, Geschwülste u. s. w. zu einer länger dauernden Stauung gekommen war. In anderen Fällen handelte es sich um hypertrophische, mit starkem Icterus verbundene Cirrhosen. — Auch hier kamen verschiedene Methoden zur Anwendung; neben der Beobachtung frischer Leberzellen in 1 pCt. Chlornatrium-Lösung und Färbung solcher mit Neutralroth und Methylenblau, sowie Isolirung in Osmium und Jod-Jodkali-Lösung, wurde die Härtung solcher Präparate in Formol-Alkohol, Formol-Flemming und Flemming-scher Lösung allein vorgenommen. Als Tinctions-Flüssigkeit kann ich bei Chrom-Präparaten das angegebene Dreifarben-Gemisch sehr empfehlen; die galligen Bestandtheile färben sich je nach

[1]) Arnold, Ueber Fettkörnchenzellen. Dieses Archiv, Bd. 163, 1900.

Differenzirung und Zusammensetzung theils dunkelroth oder grün- und blau-roth.

An allen Objecten ist der Gallenfarbstoff zu einem mehr oder weniger grossen Theil an Körner gebunden, welche in wechselnder Zahl und Grösse, sowie Farben-Intensität in der Substanz der Zelle eingebettet liegen und in ihrer Anordnung mit den oben beschriebenen Granula-Formen übereinstimmen (Taf. XVIII Fig. 17—19). Bald sind nur einzelne solche Granula vorhanden, bald sind sie in grösseren und kleineren Gruppen angeordnet, welche neben oder über dem Kern, zuweilen aber auch in grösserer Entfernung von demselben gelegen sind. Nicht allein bei der Anwendung von Isolirungs-Methoden, sondern auch an Schnitten lässt sich der Nachweis führen, dass viele der Granula ketten- oder netzförmig angeordnet oder in Fäden eingebettet sind. Manche der Fäden verrathen sofort ihre Zusammensetzung aus Körnern, andere haben ein mehr gleichartiges Aussehen. Manchmal entstehen sehr complicirte Figuren, die, wenn sie gegen das umgebende Protoplasma sich deutlicher abgrenzen, Kernen gleichen.

Ausser diesen Gebilden kommen noch gewundene und verästelte, sowie kugelige vor, welche gleichfalls den Eindruck machen, als ob sie in der Substanz der Leberzellen eingebettet wären; allerdings werden sie von dieser durch einen hellen Saum getrennt; auch sie können sich dem Kern so nähern, dass sie neben, über oder unter ihm zu liegen scheinen. Die kugligen Gebilde sind allerdings gewöhnlich mehr peripherisch gelagert. Manche dieser Stäbchen überschreiten die Zellconturen und hängen mit intercellulären Gallengängen, welche gleichfalls mehr oder weniger ausgedehnt und mit Galle gefüllt sind, zusammen. — An sehr feinen Schnitten habe ich mich davon überzeugt, dass diese Formen nicht in der Leberzelle selbst, sondern in rinnenförmigen und rundlichen Vertiefungen dieser gelegen sind (Taf. XVIII Fig. 22—25). Wiederholt kamen Zellen zur Wahrnehmung, an denen in Folge der Schnittrichtung der Nachweis geführt werden konnte, dass nur ein Contiguitäts-Verhältniss zwischen den Stäbchen und dem Protoplasma besteht. Es gilt dies sowohl für die rundlichen Figuren, welche den sog. Secretvacuolen gleichen, sowie für die netzförmigen,

welche als verzweigte Formen die Leberzellen zu erfüllen scheinen. Ich räume gerne ein, dass es oft grosse Schwierigkeiten hat, die extracellulären Gebilde von den intracellulären zu unterscheiden. Nach meiner Erfahrung ist ein sehr wichtiges Merkmal das Verhalten zur übrigen Zellsubstanz. Ist an den Stäbchen oder Kugeln eine lichte Abgrenzung gegen die Zellsubstanz nachweisbar, so kann mit ziemlicher Sicherheit angenommen werden, dass man es mit extracellulär gelegenen Formen zu thun hat, während allerdings der Mangel einer solchen noch nicht im Sinne einer intracellulären Lagerung verwerthet werden darf. Die netzförmigen extracellulären Figuren sind vermuthlich als neugebildete Gallencapillaren (Ströbe) aufzufassen.

Berücksichtigung verdient dann ferner der Zustand der Leberzellen, der ein sehr verschiedener ist. Manche Zellen, auch wenn sie viel Gallenfarbstoff-Körner enthalten, zeigen normales Verhalten der Substanz und der Kerne, andere eine mehr oder weniger fortgeschrittene Veränderung, namentlich der ersteren, aber auch der letzteren. Die Zellen erscheinen grobkörnig, ihre Substanz färbt sich schlecht, der Kern ist kleiner oder ganz verschwunden. Kurz, es ist das Bild der sog. icterischen Nekrose vorhanden. Besonders häufig bieten Zellen, welche in der Mitte eine gefärbte Kugel scheinbar einschliessen, solche Veränderungen dar. Manchmal erscheinen solche Kugeln oder Balken von einem Kranz atrophirender Leberzellen eingesäumt. Sind deren Kerne geschwunden, so sieht es aus, als ob sie von gleichmässiger Protoplasma-Masse umgeben wären; offenbar alles Folgezustände der durch die dilatirten Gallengänge bedingten Atrophie (Taf. XVIII Fig. 24 u. 25).

Ehe ich auf eine Verwerthung der eben geschilderten Befunde eingehe, muss ich der einschlägigen Beobachtungen Anderer gedenken.

Seit Hering, von Kupffer und Pfeiffer nachgewiesen haben, dass bei der Injection von Gallencapillaren die Masse in die Leberzellen eindringt, ist man zu der Vorstellung gelangt: die Galle sammle sich zunächst in der sog. Secretvacuole der Leberzellen und fliesse von da in die Gallencapillaren ab. Schon Popoff, Affanasiew und Krause hatten auf die Exi-

eines intracellulären Netzwerks aufmerksam gemacht. Marchand, Meder, Ströbe und Browicz berichten über derartige Befunde an pathologischen Objecten. Besonders bemerkenswerth sind in dieser Hinsicht die Mittheilungen Nauwerck's[1]), welcher bei einer mit starkem Icterus einhergehenden hypertrophischen Lebercirrhose ein intracelluläres, mit den umgebenden Gallencapillaren in offener Verbindung stehendes Netzwerk beschrieben hat. — Andererseits sahen Asp, Fraser und Nauwerck bei der Injection der Blutgefässe die Masse gleichfalls in die Leberzellen eindringen, während die Injection des einen Gefässsystems von dem anderen aus nicht gelang. Nauwerck nimmt an, dass ein doppeltes System von intracellulären Canälchen existire, jedes aus einem Netzwerk mit Secretvacuolen zusammengesetzt, von denen das eine mit der Blutbahn, das andere mit der Gallenbahn zusammenhänge. — Sehr eingehend hat sich Szubinski[2]) mit diesen Fragen beschäftigt; er versuchte eine Beantwortung derselben auf experimentellem Wege durch Unterbindung des Ductus choledochus bei Hunden. Auch an solchen Objecten fanden sich den Kern umgebende, netzförmige Bilder in den Zellen, sowie sternförmige und winklige Figuren mit knopfförmigen Verdickungen, welche als Secretvacuolen gedeutet wurden. Namentlich traf er die letzteren, sowie gröbere gewundene Gebilde, an atrophischen Zellen. Ferner wird noch eines feinen, die Zellen durchziehenden Netzwerkes, das mit den intercellulären Gallengängen nicht in Verbindung steht, Erwähnung gethan. Ein Zusammenhang der intercellulären Gallencapillaren mit Blutgefässen (Ströbe) wird nicht bestätigt. Zu erwähnen ist noch der Befund eines neben dem Kern gelegenen Knäuelwerks, das in Anbetracht seines tinctoriellen Verhaltens zur Glykogen-Abscheidung in Beziehung gebracht wird. Szubinski unterscheidet 2 intracelluläre Canälchensysteme: eines, das der Abscheidung der Galle, ein anderes, welches derjenigen des Glykogens dienen soll. Beide seien scharf getrennt. Das Glykogen-System habe seinen Anfang in der Umgebung des Kerns, von

[1]) Nauwerck, Leberzellen und Gelbsucht. Münch. med. Wochenschr., 1899, daselbst Literatur.

[2]) Szubinsky, Beitr. zur feineren Structur der Leberzelle. Ziegler's

wo die feinen Röhrchen den Zellleib durchziehen und ihren Inhalt in die Blutcapillaren entleeren sollen; die intracellulären Gallengänge seien derber, dehnen sich bei der Stauung aus und stehen mit den Secretvacuolen in Verbindung. — Fütterer[1]) beobachtete in einem Falle von primärem Carcinom der Gallenblase, das auf den Ductus hepaticus übergegriffen und einen Verschluss desselben zur Folge hatte, betreffs der Gallenwege ähnliche Anordnungen in den Leberzellen. Er kommt zu folgenden Ergebnissen: Die Wurzeln des Gallengangs-Systems liegen in den Leberzellen als intraprotoplasmatische Canälchen, welche besonders den Kern umgeben, aus demselben aber nicht ihren Ursprung nehmen (Browicz, Chuchanowsky). Sie stehen mit den Gallencapillaren in Zusammenhang. Unter normalen Verhältnissen seien sie nicht wahrnehmbar; wenn sie unter pathologischen Verhältnissen sich erweitern, bedingen sie eine Schädigung der Substanz.

Bei einem Vergleiche der eben berichteten Befunde mit den meinigen will ich von einer Besprechung der rundlichen Gebilde ausgehen, welche als Secretvacuolen, bezw. als intracelluläre Anfänge der Gallencapillaren gedeutet werden. Nach meinen sehr eingehenden, auf diesen Punkt gerichteten Untersuchungen kann ich dieser Auffassung nicht beitreten. Für einen grossen Theil dieser rundlichen Gebilde konnte ich den Nachweis führen, dass sie die extracellulär gelegenen Enden der intercellulären Gallengänge sind, welche in Buchten der Leberzellen eingebettet, von deren Substanz durch eine helle Umsäumung getrennt werden (Taf. XVIII, Fig. 20—25). Besonders lehrreich ist in dieser Hinsicht die Thatsache, dass man namentlich an feinen Schnitten die gegen die Zelle gerichteten Fortsätze der intercellulären Gallengänge durch rinnenförmige Vertiefungen in die ersteren eintreten und innerhalb einer buchtigen Erweiterung dieser mit knopfförmiger Anschwellung endigen sieht. Da diese buchtigen Vertiefungen der Zelle manchmal bis an den Kern sich erstrecken, kann das Ende des Gallengangs, die vermeintliche Secretvacuole, bis an diesen heranreichen; gewöhnlich nehmen sie mehr den peripherischen Theil der Zellen

[1]) Fütterer, Die intracellulären Wurzeln der Gallengänge. Dieses Archiv, Bd. 160.

ein.[1]) Sehr viele Zellen, welche solche Gebilde enthalten, bieten Zeichen einer mehr oder weniger vorgeschrittenen Degeneration dar. Zuweilen werden die Kugeln von einem schmalen Protoplasma-Saum umgeben, während der Kern verschwunden ist. Aehnliche Bilder können aber auch dadurch zu Stande kommen, dass intercelluläre Gallengänge bei starker Erweiterung eine Atrophie der sie umgebenden Leberzellen-Systeme bedingen. Verschwinden später die Grenzen zwischen den einzelnen Leberzellen, so entsteht das Bild einer central gelegenen, von breitem Protoplasma-Saum umgebenen Kugel. Entsprechende Figuren kommen zur Wahrnehmung, wenn die in Rinnen der Leberzellen eingebetteten intercellulären Gallengänge mehr im Längsschnitt getroffen werden (Fig. 24). Dass namentlich feinste Gallencapillaren, wenn sie in rinnenförmigen Vertiefungen über- oder unterhalb der Leberzellen verlaufen, sehr leicht in die Substanz verlegt werden, und dass Irrthümer nur bei bestimmten Schnittrichtungen zu vermeiden sind, bedarf wohl keiner weiteren Ausführungen. Wie oben hervorgehoben, ist die Abgrenzung solcher Gebilde gegen die Zellsubstanz ein wichtiges, aber kein untrügliches Unterscheidungsmerkmal zweifellosen intracellulären Bestandtheilen gegenüber, weil bei stärkerer Füllung der Canälchen dieser Zwischenraum verschwinden kann. Der Befund von Protoplasma-Klumpen, welche von zahlreichen, zum Theil verzweigten Canälchen erfüllt sind, kommt möglicher Weise durch Zusammenfliessen der Protoplasma-Massen mehrerer Leberzellen zu Stande. Andererseits ist nicht auszuschliessen, dass unter solchen Verhältnissen Gallengang-Neubildungen erfolgen.

Wir gelangen somit zu dem Ergebniss, dass die grösseren kugeligen und stäbchenförmigen Gebilde, namentlich wenn sie durch einen hellen Saum gegen die Zellsubstanz sich abgrenzen, gar nicht in dieser gelegen, sondern extracelluläre Gallencapillaren sind, welche in Buchten und rinnenförmigen Vertiefungen derselben verlaufen. Uebrigens zweifeln auch Braus[2])

[1]) Die Existenz von wirklichen Secretvacuolen soll durch diese Ausführungen nicht geleugnet werden. Allerdings wird nachgewiesen werden müssen, dass es sich nicht um Verwechslungen mit den eben geschilderten Bildern handelt.

[2]) Braus, Zur vergleichenden Histologie der Leber. Habilitationsschr. Jena 1896.

und Ebner[1]) an der Existenz intracellulärer Secretcanälchen. Eine wesentlich andere Bewandtniss hat es mit den Gallen-führenden Granula, Granula-Ketten und -Fäden. Sie sind zweifellose Structur-Bestandtheile der Zellen. Zum Beweis dessen sei auf ihre gegenseitige Gruppirung, ihre Beziehung zu Fäden, ihre Uebereinstimmung mit den Granula, wie sie bei der vitalen und supravitalen Färbung, bei der Aufnahme von Fett und Pigment sich darstellen, hingewiesen. Auf eine besondere Beziehung zu den intercellulären Gallengängen aus ihrer Anordnung zu schliessen, halte ich mich nicht für berechtigt. Da es vorkommt, dass die Granula und ihre Zwischenglieder quellen und dann Stäbchenform annehmen, wird ihre Unterscheidung den anderen Formen gegenüber manchmal schwierig. Browicz[2]) und Chuchanowsky nehmen an, dass die intracellulären Gallengänge im Kern ihren Ursprung nehmen, und dass dieser an den Secretions-Vorgängen einen activen Antheil nehme. Ich habe an den Kernen niemals Beobachtungen gemacht, welche zu Gunsten einer solchen Annahme sich verwerthen liessen; vielmehr vermuthe ich eine Verwechslung mit den „Nebenkörpern", welche bei scharfer Abgrenzung gegen die Zellsubstanz eine gewisse Aehnlichkeit mit Kernen darbieten können.

Was das zweite System von Canälchen anbelangt, das zu den Blutgefässen in Beziehung stehen und der Glykogen-Abfuhr dienen soll, so konnte ich mich niemals davon überzeugen, dass das Glykogen an Körner oder Fäden gebunden sei (Szubinsky); vielmehr erschien es mir immer in Form von homogenen Tropfen und Schollen, wie dies andere Autoren auch hervorheben; es ist mir deshalb fraglich, ob es sich bei den von Szubinsky beobachteten Formen wirklich um Glykogen gehandelt hat.

Nach meinen Erfahrungen muss ich die Existenz irgend welcher vorgebildeten Canalsysteme in der Substanz der Leberzelle in Abrede stellen. Selbstverständlich mögen bei der Anhäufung irgend welcher Substanz innerhalb der Zelle die zwischen den Structur-Elementen gelegenen Räume eine Umwandlung und Erweiterung erfahren; diese aber als präexistente

[1]) Ebner in Kölliker's Gewebelehre.

[2]) Browicz, Krakauer Anzeiger 1900, daselbst. Chuchanowsky's Mittheilung.

Canäle zu deuten, dazu liegt keine Berechtigung vor. Dagegen sind zweifellos die aus der Umwandlung von Plasmosomen hervorgegangenen Granula und Granula-Ketten an der Umsetzung auch der Gallen-Bestandtheile in hervorragender Weise betheiligt.

### Hämatogenes Pigment der Leberzellen.

In den Mittheilungen über Siderosis und siderofere Zellen habe ich[1]) ausführlicher über das Verhalten des Pigments in den Leberzellen berichtet und nachgewiesen, dass dasselbe in Granula enthalten ist, welche in Anbetracht ihrer gegenseitigen Lagerung, ihrer Beziehung zu Fäden und ihrer oft netzförmigen Anordnung als Zellbestandtheile angesehen werden müssen. Ich machte schon damals auf die Aehnlichkeit der Bilder, wie man sie bei der vitalen und supravitalen Färbung erhält, aufmerksam.

Ich habe seit dieser Zeit derartige Beobachtungen wiederholt angestellt, und zwar immer wieder mit demselben Ergebniss. Ich beschränke mich deshalb darauf, an dieser Stelle nur noch auf eine meines Erachtens wichtige Thatsache hinzuweisen. — Untersucht man Fälle von geringgradiger Fett-Infiltration und ausgesprochener Stase, wie sie ja so häufig vorkommen, dann können sehr oft in der gleichen Leberzelle auf Fett und Hämosiderin reagirende Granula nachgewiesen werden (Taf. XVIII Fig. 10—13). Das Verfahren ist ein sehr einfaches. Man fertigt von in Formol gehärteten Präparaten feine Schnitte mittelst des Gefrier-Mikrotoms an, macht die Reaction auf Hämosiderin, färbt dann in Alauncarmin und schliesslich mit Sudan. Die gleichen Leberzellen enthalten dann Gruppen roth und blau gefärbter Granula, sowie in derselben Gruppe verschieden gefärbte Granula.

### Ueber andere, insbesondere intravasculäre Zellformen der Leber.

Zunächst eine Bemerkung über das Verhalten der Erythrocyten. Wiederholt habe ich schon darauf aufmerksam gemacht, dass rothe Blutkörper, welche in ein und demselben Gefässe gelegen sind, sich den angewandten Reagentien und Farben gegenüber verschieden verhalten, ein Befund, der nur im

[1]) Dieses Archiv, Bd. 161, 1900.

Sinne verschiedener physikalischer (Resistenzfähigkeit [Bettmann u. s. w.]) oder verschiedener chemischer Eigenschaften gedeutet werden kann. Auch bei diesen Untersuchungen fiel mir auf, dass sowohl an Chrom-, als Sublimat-Präparaten die einen Blutkörperchen mittelst des genannten Dreifarben-Gemisches blau, die anderen sich roth färbten. Die erythrocytären Blutplättchen hatten meistens eine rothe Farbe angenommen. Da, wie gesagt, Blutkörperchen, welche in dem gleichen Gefässe unmittelbar neben einander lagen, diese Differenzen darboten, können diese Bilder auf die Technik nicht bezogen werden. Ferner war sehr bemerkenswerth, dass, wie ich übrigens schon bei anderen Gegenheiten hervorhob, auch an dem gleichen Blutkörper Centrum und Peripherie verschiedenartig auf die Farbe reagirten. Befunde, welche die öfters von mir betonte Thatsache bestätigen, dass den rothen Blutkörperchen eine complicirte Zusammensetzung zukommt, und dass sie in den oben angedeuteten Beziehungen unter sich wesentliche Verschiedenheiten darbieten. Ich durfte diese Bemerkungen nicht unterlassen, weil neuerdings der Versuch gemacht wird, aus dem verschiedenen Verhalten der Blutplättchen und rothen Blutkörper gewissen Farben gegenüber den Schluss zu ziehen, dass die ersteren aus den letzteren nicht hervorgegangen sein können, oder aus dem Befund kernartiger Gebilde in den Blutplättchen zu folgern, dass sie selbständige Gebilde sein müssen. Auch die Verwerthung der Granula-Befunde in den rothen Blutkörpern wäre eine weniger einseitige, wenn man den zusammengesetzten Bau dieser mehr in Rechnung brächte.

Was die hämoglobinlosen Zellen anbelangt, so ist die Leber an solchen Elementen namentlich unter gewissen pathologischen Bedingungen sehr reich; manchmal erscheinen die Gefässe mit solchen ganz erfüllt. Soweit meine Erfahrungen reichen, kann man 3 Arten unterscheiden.

1. Kleinere Formen, meistens mit mehreren Kernen ausgestattet, einzelne aber auch uninucleär; sie gleichen im Allgemeinen den sogen. multinucleären Leukocyten. Manche derselben sind deutlich granulirt und enthalten unter gewissen Verhältnissen, so namentlich bei Fett-Infiltration, Stauung u. s. w., Fett- und Pigmentgranula.

2. Grössere Formen, von rundlicher oder manchmal mehr eckiger Gestalt, theils uninucleär, theils multinuleär; sehr oft granulirt und die verschiedensten Granula führend. Auch Gallenfarbstoff-Granula kommen in ihnen vor. Besonders bemerkenswerth ist das Vorkommen verschiedener Granula in derselben Zelle, z. B. Fettgranula und solche, die auf Hämosiderin reagirten, eine Erfahrung, über die auch an anderen Objecten, z. B. den Fettkörnchenzellen der Erweichungsheerde des Gehirns berichtet ist. Die übrigen Granula färben sich mit dem Dreifarben-Gemisch grün, mit Thionin blau. Die Formen erinnern ihrer Gestalt nach an Myelocyten. Dass sie möglicherweise aus dem Knochenmark stammen, wird in Anbetracht des Befundes grosser Zellen mit Riesenkernen noch wahrscheinlicher.

3. Spindelförmige und verästigte, der Gefässwand anliegende Zellen mit theils bläschenförmigen, theils dunkleren Kernen von bald länglicher, bald rundlicher Form; auch sie können granulirt sein und verschiedene Granula-Arten führen.

Nachdem schon Browicz und Berkly[1]) auf das Vorkommen solcher Gefässwandzellen aufmerksam gemacht hatten, widmete ihnen neuestens v. Kupffer[2]) eine eingehende Bearbeitung. Das Ergebniss derselben war, dass die von ihm als Sternzellen bezeichneten und als perivasculäre Gebilde aufgefassten Formen eigentlich mit phagocytären Eigenschaften ausgestattete Gefässwandzellen von syncytialer Anordnung seien. Ich bin weit davon entfernt, zu leugnen, dass manche der intravasalen Zellen als Gefässwandzellen im Kupffer'schen Sinne gedeutet werden müssen. Dass es sich bei dem Gehalt an Fett und Pigment nicht ausschliesslich um phagocytäre, sondern auch um synthetische Vorgänge handelt, wie bei anderen Zellformen, ist mir allerdings sehr wahrscheinlich. Andererseits darf ich nicht unterlassen, zu erwähnen, dass man an der äusseren Seite solcher Zellformen manchmal noch Gefässwand nachweisen kann, wie auch schon Andere erwähnen. Insbesondere aber möchte ich hervorheben, dass die Unterscheidung derselben von den unter 2 aufgezählten Formen

[1]) Literatur bei Mayer, Bemerkungen über sogen. Sternzellen der Leber. Anat. Anz., Bd. XVI.

[2]) v. Kupffer, Ueber die sogen. Sternzellen der Leber. Archiv für mikrosk. Anat., Bd. 54.

zuweilen sehr schwierig ist, namentlich wenn sie mit Fett- oder Pigment-Granula gefüllt sind. Alle diese Gebilde als Gefässwandzellen aufzufassen, ist, abgesehen von den oben angegebenen Gründen, schon deshalb nicht möglich, weil sie im Lumen selbst grösserer Gefässe zu mehreren freiliegend getroffen werden oder dasselbe zum grossen Theil erfüllen.

Schliesslich möchte ich die Möglichkeit noch berühren, dass ähnliche Zellformen auch ausserhalb der Gefässe vorkommen. Wiederholt habe ich in feineren und dickeren Bindegewebszügen spindelförmige oder verästigte Zellen von derselben Granulirung getroffen. — Dass die verschiedenen intravasalen Zellformen mehr Aufmerksamkeit verdienen, als ihnen bisher zu Theil geworden ist, geht schon aus ihrem Gehalt an Fett-, Pigment- und Gallenfarbstoff-führenden Granula hervor, welcher anzeigt, dass sie bei der Function der Leber in hervorragender Weise betheiligt sind.

Die in den vorstehenden Zeilen niedergelegten Beobachtungen geben davon Zeugniss, dass auch in den Zellen der Leber die Plasmosomen und die aus ihnen hervorgegangenen Granula als morphologisch und functionell wichtige Structur-Bestandtheile aufzufassen sind.

Deren Darstellbarkeit an lebenden und überlebenden Zellen mittelst indifferenter Zusatz-Flüssigkeiten, der vitalen und supravitalen Färbung, der Isolirungs-Methode, sowie an nach verschiedenen Methoden fixirten und tingirten Objecten darf in diesem Sinne verwerthet werden. Besonders bemerkenswerth ist in dieser Hinsicht ihr Verhalten bei dem Umsatz von Fett, Galle und Pigment. Dass es sich bei diesen Bildern nicht um einfache körnige Abscheidungen dieser Substanzen innerhalb des Zellleibs, sondern um einen Umsatz derselben durch Structur-Bestandtheile der Zelle handelt, ergiebt sich aus ihrer ganzen Anordnung, ihrer Beziehung zu einander und zu Fäden, sowie aus der Uebereinstimmung dieser Bilder mit denjenigen, welche man bei vitaler und supravitaler Färbung der Granula erhält. Erwähnung verdienen ferner an dieser Stelle die Granula-Gruppen, welche oben als „Nebenkörper“ bezeichnet wurden, und die gleichfalls am Umsatz der genannten Stoffe betheiligt sind. Es wurde

oben die Frage aufgeworfen, aber offen gelassen, ob sie zu den „Centralkörpern“ in Beziehung stehen, oder mit „Nebenkernen“ oder den sogen. „reticulirten Apparaten“ verglichen werden dürfen. Ihre Betheiligung am Stoffumsatz liesse sich am ehesten zu Gunsten der letzteren Vorstellung verwerthen. Allerdings müsste man dann einräumen, dass die reticulirten Apparate nicht unveränderliche Gebilde sind, sondern dass unter gewissen Verhältnissen ein grosser Theil der Zelle eine solche Anordnung annehmen kann.

Ob wir bei der Deutung der Function der Plasmosomen und Granula ausschliesslich auf physikalische Eigenschaften Bezug nehmen dürfen oder auch vitale in Rechnung bringen müssen, diese Fragen sind einer endgiltigen Entscheidung zur Zeit noch nicht zugängig. Zunächst wollen wir uns der Erkenntniss nicht länger verschliessen, dass Plasmosomen und Granula als morphologisch und functionell wichtige Bestandtheile mehr Berücksichtigung verdienen, als ihnen bisher im Allgemeinen zu Theil geworden ist. Allerdings muss zugegeben werden, dass in Altmann's Granula-Lehre die hypothetischen Ausführungen die Bedeutung der Thatsachen zu verdunkeln geeignet waren. Es war ein schwerwiegender Irrthum des um die Granula-Forschung so hochverdienten Gelehrten, dass er die von ihm beobachteten Granula-Formen als die eigentlichen, mit der Eigenschaft von Bioblasten ausgestatteten Elementar-Organismen der Zelle bezeichnete. — In der That sind mittelst seiner Methoden nur einzelne Granula-Formen darstellbar, welche aus der functionellen Umwandlung von Mikrosomen des Zell-Protoplasmas, — den Plasmosomen —, hervorgegangen sind. Sehr viele der letzteren gelangen nach den Altmann'schen Methoden überhaupt nicht zur Wahrnehmung. Wir sind also schon in Anbetracht dieser Erfahrungen nicht berechtigt, die Altmann'schen Granula als die eigentlichen Elementar-Organismen, alsdie morphologischen Einheiten zu bezeichnen. Uebrigens spricht Altmann selbst die Vermuthung aus, dass er das „primäre Granulum“ nicht gesehen habe.

Was die functionelle Seite dieser Frage anbelangt, so sind in den obigen Zeilen weitere bedeutungsvolle Belege dafür beigebracht, dass den Plasmosomen und den aus ihnen her-

vorgegangenen Granula wichtige functionelle Aufgaben zukommen. Der Umsatz von Fett, Pigment und Galle durch dieselben ist eine in dieser Hinsicht überzeugende Thatsache. Ob die gleichen Granula verschiedene Functionen ausüben können, oder ob dem Umsatz dieser Stoffe nur bestimmte Granula und Granula-Gruppen dienen, dafür darf selbst der Befund verschiedener Granula in der gleichen Zelle nicht ohne Weiteres als entscheidend angesehen werden, wenn auch zugegeben werden muss, dass in Anbetracht desselben die erstere Annahme als die wahrscheinlichere sich aufdrängt.

Wenn somit einerseits den Granula eine functionelle Bedeutung zuerkannt werden muss, so halte ich doch andererseits die Vorstellung nicht für berechtigt, dass nur ihnen eine solche zukomme und, dass sie in diesem Sinne als die eigentlichen Bioblasten aufzufassen seien. Wie oben nachgewiesen wurde, leidet die Altmann'sche Theorie an dem Fehler, dass sie nur die nach seiner Methode darstellbaren Granula, nicht aber die Plasmosomen, die Ausgangsgebilde dieser, berücksichtigt. — Bei unseren heutigen mangelhaften Kenntnissen über den Aufbau der Zellen ist es ganz unmöglich, über die verschiedenen Granula und Granula-Gruppen, deren Verhältniss zu den Plasmosomen, die Anordnung der Bindeglieder und Fäden, sowie der Zwischensubstanz, insbesondere aber über die functionelle Bedeutung all dieser Einrichtungen uns ein abschliessendes Urtheil zu bilden.

Altmann ist geneigt, seinen Granula der Zelle gegenüber eine gewisse Selbständigkeit zuzuerkennen. Dem entgegen möchte ich betonen, dass die gegenseitige Lagerung der Plasmosomen und Granula, deren Gruppirung und Einlagerung in Fäden auf eine Zusammengehörigkeit hinweist, für die in dem gemeinsamen Kern eine besonders werthvolle Vorrichtung gegeben ist. Ob der Satz omne granulum e granulo, soviel Wahrscheinlichkeit derselbe für sich hat, zu Recht besteht, werden wir erst dann beurtheilen können, wenn Beobachtungen über die feineren Vorgänge bei der Entstehung und dem Wiederersatz der Plasmosomen uns vorliegen; dass solche existiren, muss ja allerdings angenommen werden.

Zum Schluss kann ich es mir nicht versagen, der Ansicht

Ausdruck zu verleihen, dass es einem schwerwiegenden Irrthum gleichkäme, wenn man zwischen den Lehren der Cellular-Pathologie und den Erfahrungen der Plasmosomen- und Granula-Lehre irgend welche Gegensätze aufrichten wollte. Solche bestehen nicht nur nicht, vielmehr dürfen die über die morphologische und functionelle Bedeutung der Plasmosomen und Granula festgestellten Thatsachen als eine Erweiterung und Vertiefung der leitenden Grundsätze der ersteren und als eine Verwirklichung mancher erschlossenen Voraussetzung derselben angesehen werden.

An unseren Meister Rudolf Virchow, den Begründer der Cellular-Pathologie, richte ich die Bitte, die Widmung dieses bescheidenen Beitrages entgegen zu nehmen. Möge den Bestrebungen auf diesem Gebiet in diesem Archiv unter seiner Leitung noch lange Jahre die liebenswürdige Förderung zu Theil werden, von der ich als Mitarbeiter dankbaren Sinnes vollgültiges Zeugniss ablegen kann.

## Erklärung der Abbildungen auf Tafel XVIII.

Fig. 1, 2 u. 3. Leberzellen vom Menschen. Supravitale Färbung mit Neutralroth-Chlornatrium-Lösung. Die gefärbten Granula zeigen namentlich in Fig. 1 u. 2 eine gruppenweise Aufstellung und zum Theil eine Abgrenzung gegen die Umgebung „Nebenkörper“; — In Fig. 3 ist ihre Vertheilung eine mehr gleichmässige; von vielen Granula treten kurze gefärbte Fädchen ab. In Fig. 2 vermitteln die Fäden stellenweise eine netzförmige Anordnung.

Fig. 4 u. 5. Leberzellen der Maus; supravitale Färbung mit Neutralroth-Chlornatrium. In Fig. 4 zeigen die Granula eine mehr gruppenweise Anordnung in der Art von „Nebenkörpern“, bei Fig. 5 eine mehr gleichmässige Vertheilung.

Fig. 6. Leberzellen des Kaninchens. Härtung in Sublimat-Kalisalz, Färbung mit Thionin. Durch Fäden verbundene Granula sind fast über die ganze Zelle vertheilt.

Fig. 7—9. Leberzellen von Menschen. Formol-Flemming; Tinction mit dem im Text angegebenen Dreifarben-Gemisch. In sämmtlichen Figuren ist das Protoplasma, das eine theils granuläre, theils netzförmige Structur zeigt, roth, die Kernkörperchen sind grün gefärbt; ebenso gewisse Granula-Formen, welche in Fig. 7 u. 9 eine gruppenweise Anordnung, in Fig. 8 eine mehr gleichmässige Anordnung zeigen. Manche Granula zeigen fädige Fortsätze und Verbindungen.

Fig. 10—13. Leberzellen vom Menschen. Geringgradige Fett-Infiltration und Stauung; Formol-Härtung; Gefriermikrotom-Schnitt; Hämosiderin-Reaction, Alauncarmin-Tinction und schliesslich Sudan-Färbung. In Fig. 11 rothe und blaue Granula in einer Gruppe, die sich ziemlich deutlich gegen die Nachbarschaft absetzt (Nebenkörper?); in Fig. 10 mehrere solche Gruppen mit rothen und blauen Granula; in Fig. 12 u. 13 enthalten die Zellen ausserdem noch Ringel- und Vollkörner.

Fig. 14. Leberzelle vom Menschen. Fett-Infiltration; Formol-Härtung; Gefrierschnitt und Sudan-Reaction.

Fig. 15 u. 16. Leberzellen vom Menschen. Fett-Infiltration; Formol-Flemming-Präparat; Dreifarben-Gemisch. In der gleichen Granulagruppe schwarz und grün gefärbte Gebilde, sowie fädige Verbindungen zwischen diesen.

Fig. 17—19. Leberzellen vom Menschen. Stauungs-Icterus. 1 pCt. Chlornatrium-Lösung; Granula u. Granula-Gruppen Gallenstoff-führend; viele derselben sind netzförmig unter einander verbunden.

Fig. 20—22. Leberzellen vom Menschen. Stauungs-Icterus. Formol-Flemming; Dreifarben-Gemisch, kuglige, längliche Gebilde gegen die umgebende Zellsubstanz durch eine helle Linie abgegrenzt. Zelle und Kern gut erhalten.

Fig. 23. Leberzellen vom Menschen. Stauungsicterus; Methoden die gleichen; ein intercellulärer Gallengang entsendet gegen die Leberzelle einen Fortsatz, der in einer rinnenförmigen Vertiefung der letzteren verlaufend, mit einer knopfförmigen Anschwellung endigt; diese liegt scheinbar in der Zellsubstanz, in Wirklichkeit aber nur in einer Ausbuchtung dieser, welche gegen die umgebende Zellsubstanz durch eine helle Linie getrennt wird.

Fig. 24. Leberzelle vom Menschen. Hochgradiger Icterus; Methoden wie bei 20. Ein in der Längsrichtung ziehender Gallengang wird von einem schmalen Protoplasma-Saum, den Resten atrophirender Leberzellen umgeben.

Fig. 25. Dasselbe Object und die gleichen Methoden. Gewundene Gallengänge liegen in einer Protoplasma-Masse eingebettet, die offenbare Zeichen einer vorgeschrittenen Degeneration darbietet; Kerne sind nicht nachweisbar.

Virchow's Archiv, Bd

G Helbig del

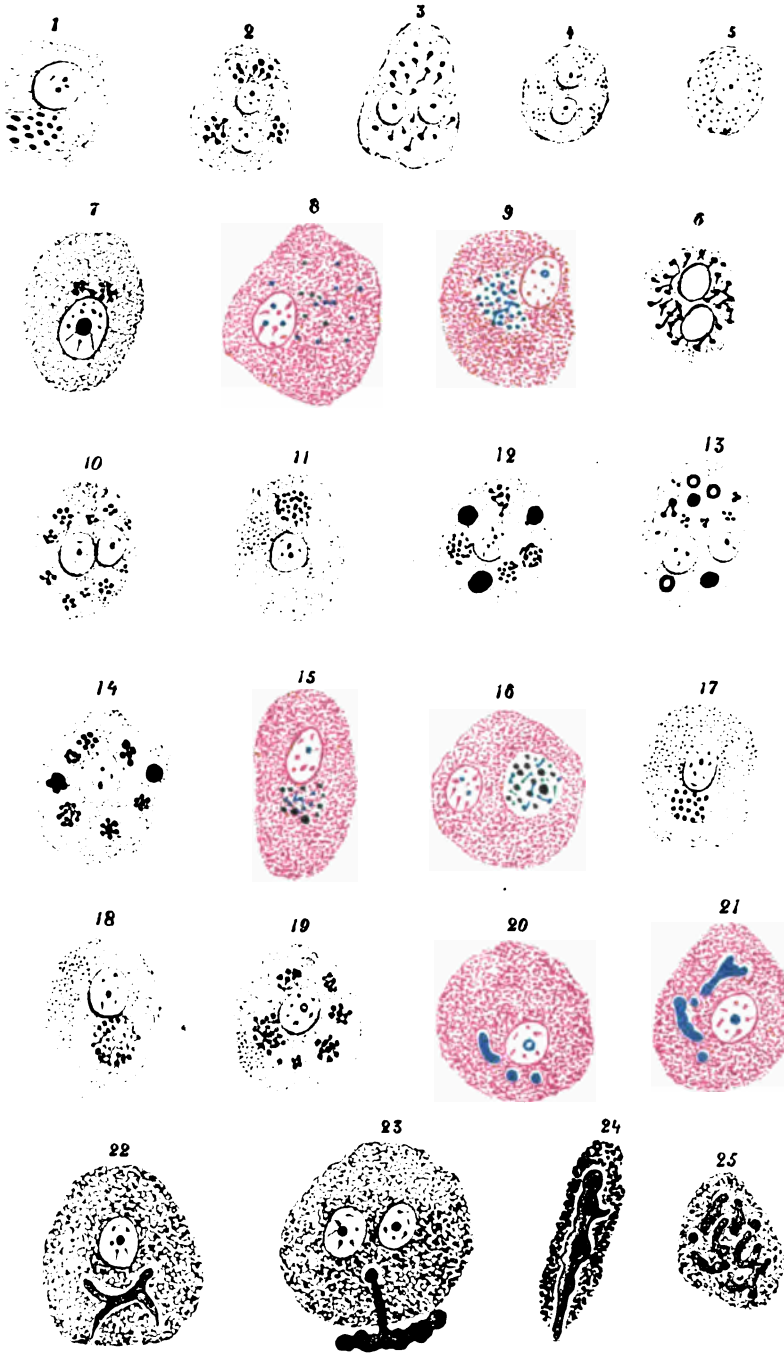
1
2
3
4
5
7
8
9
6
10
11
12
13
14
15
16
17
18
19
20
21
22
23
24
25



## Date Due

| | | | |
|---|---|---|---|
| | | | |
| | | | |
| | | | |
| | | | |
| | | | |
| | | | |
| | | | |
| | | | |
| | | | |
| | | | |
| | | | |
| | | | |
| | | | |
| | | | |
| | | | |
| | | | |
| | | | |

Demco 293-5


3 2044 103 038 824